

# Aneurisma gigante de arteria carótida interna extracraneal en un paciente trasplantado de corazón

L. Fernández-Alonso

## GIANT ANEURYSM OF THE EXTRACRANIAL INTERNAL CAROTID ARTERY IN A PATIENT WITH A HEART TRANSPLANT

**Summary.** Introduction. *Extracranial internal carotid aneurysms are uncommon lesions. The aetiology is nearly always atherosclerotic and they generally occur in men aged between 50 and 60 years old. We have not found any case reported in the literature as having an aneurysm of the internal carotid artery after having had a heart transplant.* Clinical case. *We report a 70 year old man who had had a heart transplant operation in 1994. He developed an extracranial internal carotid aneurysm, 4.5cm in diameter, which was successfully treated by resection and graft insertion. We discuss aspects of the surgical technique and peri-operative management.* [ANGIOLOGÍA 2001; 53: 431-6]

**Key words.** *Aneurysm. Heart transplant. Internal carotid artery.*

### Introducción

Los aneurismas de arteria carótida interna extracraneal (CIE) son lesiones poco frecuentes, de etiología casi siempre aterosclerótica y que aparecen con mayor frecuencia en pacientes varones de entre 50 y 60 años [1]. En los enfermos trasplantados de corazón existe una incidencia de aneurismas de aorta abdominal superior a la de la población general. Además, en este grupo de enfermos, los aneurismas parecen tener un ritmo de crecimiento superior al de la población no trasplantada [2-6]. Sin embargo, no existe en la literatura ningún caso de aneurisma de arteria carótida interna extracraneal

en pacientes sometidos a trasplante cardíaco.

### Caso clínico


Varón de 70 años que acude al Servicio de Otorrinolaringología por disfonía y tumoración laterocervical izquierda de unos meses de evolución. El paciente no cuenta con clínica neurológica. Entre sus antecedentes destaca: hipertensión arterial, diabetes mellitus no insulino dependiente, hipercolesterolemia, exfumador de 20 cig/día y trasplante cardíaco ortotópico en 1994. La causa del trasplante fue la existencia de una miocardiopatía dilata-

Angiología y Cirugía Vascul-  
lar. Clínica Universitaria de  
Navarra. Pamplona, Nava-  
rra, España.

Correspondencia:

Dr. Leopoldo Fernández-Alonso.  
Angiología y Cirugía Vascul-  
lar. Clínica Universitaria de Navarra.  
Avda. Pío XII, 36. E-31008 Pamplona.  
E-mail: lfezalonso@UNAV.es


© 2001, ANGIOLOGÍA



**Figura 1.** TAC en la que se demuestra la existencia de un aneurisma de carótida interna izquierda de 4,5 cm con trombo mural y luz excéntrica.

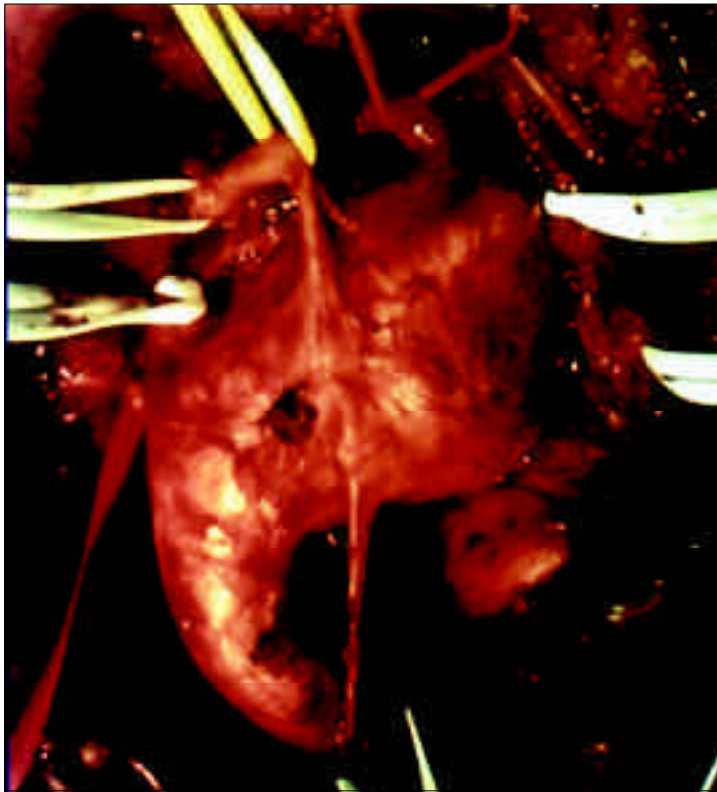
da. En la exploración física se objetivó una tumoración pulsátil laterocervical izquierda, debajo del ángulo de la mandíbula. Se solicitó entonces la realización de una tomografía axial computarizada (TAC) de cuello que reveló la existencia de un aneurisma de carótida interna extracraneal de 4,5 cm de diámetro con trombo mural y luz excéntrica (Fig. 1). El enfermo fue remitido a nuestra consulta desde la que se solicitó una arteriografía de troncos supraaórticos que confirmó el hallazgo de un aneurisma fusiforme en el origen de la carótida interna izquierda, con elongación y ectasia de todos los vasos cervicales (Fig. 2). No se detectaron aneurismas en otras localizaciones.

Se intervino al paciente bajo anestesia general, intubación nasotraqueal y abordaje retroyugular; se constató la existencia de un gran aneurisma que desplazaba el nervio hipogloso y comprimía las estructuras vecinas (Fig. 3). La cirugía consistió en resección e injerto de PTFE 6 mm (Baxter Lifespan®, Irvine,

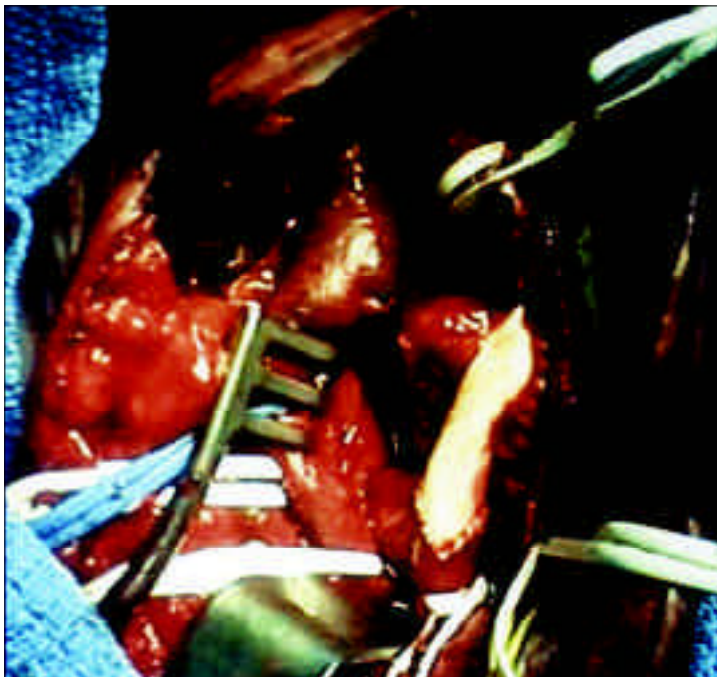


**Figura 2.** Arteriografía que confirma la existencia de un aneurisma fusiforme en el origen de la carótida interna.

CA) en posición termino-terminal entre la bifurcación carotídea y la carótida interna distal (Fig. 4). El procedimiento se realizó con apoyo de *shunt* de Javid. Se instauró profilaxis antibiótica mediante la administración iv de 2 g de cefazolina en la inducción anestésica y, posteriormente, 1 g cada 8 h hasta la retirada de todas las líneas venosas. Una vez finalizada la cirugía, el enfermo fue trasladado a la Unidad de Cuidados Intensivos donde inició tolerancia oral a las seis horas, en la que se administró por vía oral la medicación inmunosupresora, retirando en las primeras horas la sonda vesical y el catéter venoso central. A las 24 horas fue trasladado a la planta de hospitalización sin accesos venosos y fue dado de alta a las 48 horas de la intervención. El postoperatorio transcurrió sin



**Figura 3.** Fotografía operatoria de un aneurisma de arteria carótida interna.



**Figura 4.** Resultado final después de resear la lesión e interponer un injerto PTFE.

complicaciones y a los 12 meses el injerto se encuentra permeable y el paciente asintomático.

### Discusión

Los aneurismas de arteria carótida interna extracraneal se definen como aquellas dilataciones localizadas y permanentes que suponen un incremento del calibre del vaso mayor del 50% si se comparan con los valores de referencia establecidos en  $0,55 \pm 0,06$  cm en hombres y  $0,49 \pm 0,07$  en mujeres en carótida interna, y de  $0,99 \pm 0,10$  en hombres y  $0,92 \pm 0,10$  en mujeres en bulbo [7]. Son lesiones poco frecuentes; Zowlak et al [8] encontraron 24 casos en un período de 25 años y Moreau et al [9] 38 durante 24 años. Schechter [10] encontró 853 casos publicados en una revisión de la literatura publicada entre 1987 y 1977.

Existe un claro predominio por el sexo masculino con una relación hombre/mujer de 2:1 y la edad media de aparición varía entre los 50 y los 60 años de edad [1,11].

Clásicamente se establecía que la mayoría son de etiología aterosclerótica, aunque las series más recientes [1,10] revelan un incremento de lesiones displásicas, probablemente como consecuencia del seguimiento sistemático al que son sometidos los enfermos diagnosticados de una disección carotídea. Otras causas como la infecciosa o la traumática son más raras, aunque esta última llega a constituir un 12 o 16% del total.

Como la historia natural de los aneurismas de CIE está asociada con un eleva-

do riesgo de complicaciones neurológicas tromboembólicas, el tratamiento conservador se basa en la anticoagulación. Sin embargo, este enfoque terapéutico es claramente insuficiente, ya que persiste el riesgo embólico y se incrementa el riesgo de hemorragia [12]. También se ha propuesto la ligadura de la carótida interna con resultados desalentadores: McCann [11] encontró un riesgo de accidente cerebrovascular (ACV) del 25% y una mortalidad del 20% en el seguimiento de estos enfermos. La posibilidad de realizar *bypass* extra-intracraneal, aunque útil en algunas circunstancias, no ha demostrado su eficacia [13]. La cirugía reconstructiva, en cambio, ofrece buenos resultados con una mortalidad a los 30 días del 1,2%, un riesgo de ACV del 6% y una morbilidad y mortalidad acumuladas del 7% [1]. Por lo tanto, la resección seguida de revascularización parece la opción más razonable como primera elección para todos los pacientes con un aneurisma de CIE. Se han publicado algunos casos de reparación endoluminal [14,15] aunque no existen resultados a largo plazo, y se ha descrito un caso de embolización distal y oclusión precoz de la endoprótesis [16].

Desde la introducción de la ciclosporina la supervivencia de los enfermos trasplantados de corazón ha mejorado considerablemente, con cifras que alcanzan el 72% a los 5 años [17]. Como es lógico, esto hace que estos enfermos desarrollen también manifestaciones extracardíacas de su enfermedad aterosclerótica. Existen numerosos estudios que analizan la incidencia y los resultados del manejo de aneurismas de aorta abdominal en pacientes trasplantados [2-6] aunque no

hemos encontrado referencias a lesiones aneurismáticas de los vasos cervicales en este grupo de pacientes.

Aunque la morbilidad y mortalidad quirúrgica no deberían ser mayores en los pacientes portadores de un trasplante cardíaco, existen algunas consideraciones técnicas así como del manejo pre y postoperatorio que nos parece interesante resaltar.

### Manejo preoperatorio

---

El estudio preoperatorio debe incluir la valoración de la existencia de rechazo, la función ventricular, el control de la tensión arterial, la función pulmonar y la función renal.

Si no existen signos clínicos de rechazo (taquiarritmia, fallo cardíaco) y el ecocardiograma muestra una función ventricular normal, la biopsia endomiocárdica no es estrictamente necesaria. Si la coronariografía anual a la que son sometidos los pacientes trasplantados no demuestra lesiones coronarias no parece justificado realizar un cateterismo preoperatorio de rutina.

Entre el 50 y el 90% de los pacientes trasplantados desarrollan una hipertensión arterial de difícil control, probablemente precipitada por los fármacos inmunosupresores. La restricción de sodio, el diltiacén y los inhibidores de la enzima de conversión de la angiotensina (IECAS) son las medidas más eficaces en su control [18].

El tratamiento inmunosupresor, la intolerancia al ejercicio y los frecuentes antecedentes de tabaquismo obligan, en

este grupo de pacientes, a incluir en el protocolo de estudio preoperatorio el test de función pulmonar.

El efecto vasoconstrictor renal de la ciclosporina, la hipertensión arterial y la nefrotoxicidad de las IECAS son factores que influyen en el deterioro de la función renal de muchos de los pacientes trasplantados, y que obligan a evitar en lo posible la utilización de fármacos nefrotóxicos, a mantener una buena hidratación y estabilidad hemodinámica y a optimizar en muchos casos la perfusión renal mediante la utilización de dopamina.

### Manejo peroperatorio

La infección es, probablemente, la mayor fuente de morbilidad y mortalidad en los pacientes trasplantados. Por lo tanto, deben adoptarse todas las medidas profilácticas posibles, entre ellas profilaxis antibiótica, retirada precoz de líneas venosas, sonda vesical y fisioterapia respiratoria. Algunos autores han propuesto la utilización de catéteres suprapúbicos para minimizar el riesgo de infección urinaria, aunque la utilización de sondas uretrales y su retirada precoz parecen suficientes [19].

### Bibliografía

1. Rosset E, Albertini JN, Magnan PE, Ede B, Thomassin JM, Branchereau A. Surgical treatment of extracranial internal carotid artery aneurysms. *J Vasc Surg* 2000; 31: 713-23.
2. Defraigne JO, Sakalihan N, Demoulin JC, Limet R. Successful abdominal aortic aneurysm resection in long-term survivors of cardiac transplantation. *Cardiovasc Surg* 1995; 3: 321-24.
3. Muluk SC, Steed DL, Makaroun MS, Pham SM, Kormos RL, Griffith BP, et al. Aortic

La técnica quirúrgica básica no difiere esencialmente de la que se requiere para un enfermo no trasplantado, aunque quizá convenga poner especial atención en el manejo cuidadoso de los tejidos y la hemostasia. Si es posible, debe evitarse la utilización de material sintético en la reconstrucción. En nuestro caso, fue preciso utilizar PFTE debido a la gran disparidad de calibre al tratarse de arterias ectásicas. En este caso nosotros utilizamos la intubación nasotraqueal y el abordaje retroyugular para facilitar el acceso a la porción más distal de la carótida interna.

### Manejo postoperatorio

La medicación inmunosupresora no debe suspenderse y puede incluso administrarse por vía intravenosa o a través de una sonda nasogástrica, en caso de intolerancia digestiva, con monitorización diaria de los niveles de ciclosporina. Los pacientes en tratamiento corticoideo pueden requerir un incremento de las dosis durante el postoperatorio. Es conveniente mantener la profilaxis antibiótica hasta la completa retirada de todas las sondas y vías venosas.

aneurysm in heart transplant recipients. *J Vasc Surg* 1995; 22: 689-96.

4. Piotrowski JJ, McIntyre KE, Hunter GC, Sethi GK, Bernhard VM, Copeland JC. Abdominal aortic aneurysm in the patient undergoing cardiac transplantation. *J Vasc Surg* 1991; 14: 260-67.
5. Ammori BJ, Madan M, Bodenham AR, Gough MJ. A review of the management of abdominal aortic aneurysms in patients following cardiac

- transplantation. *Eur J Vasc Endovasc Surg* 1997; 14: 185-90.
6. Segura I, Fernández L, Rabago G, Llorens R. Thoracoabdominal aortic aneurysm repair in cardiac transplant recipients. *Ann Vasc Surg* 2000; 14: 669-72.
  7. Johnston KW, Rutherford RB, Tilson MD, Shah DM, Hollier L, Stanley JC. Suggested standards for reporting on arterial aneurysms. Subcommittee on Reporting Standards for Arterial Aneurysms, Ad Hoc Committee on Reporting Standards, Society for Vascular Surgery and North American Chapter, International Society for Cardiovascular Surgery. *J Vasc Surg* 1991; 13: 452-8.
  8. Zwolak RM, Whitehouse WM Jr, Knake JE, Bernfeld BD, Zelenock GB, Cronenwett JL, et al. Atherosclerotic extracranial carotid artery aneurysms. *J Vasc Surg* 1984; 1: 415-22.
  9. Moreau P, Albat B, Thevenet A. Surgical treatment of extracranial internal carotid artery aneurysm. *Ann Vasc Surg* 1994; 8: 409-16.
  10. Schechter DC. Cervical carotid aneurysms. *N Y State J Med* 1979; 79: 892-901.
  11. McCann RL. Basic data related to peripheral artery aneurysms. *Ann Vasc Surg* 1990; 4: 411-4.
  12. De Jong KP, Zonderuau PE, van Urk H. Extracranial carotid artery aneurysms. *Eur J Vasc Surg* 1989; 3: 557-62.
  13. The EC/IC Bypass Study Group. Failure of extracranial-intracranial arterial bypass to reduce the risk of ischemic stroke: results of an international randomized trial. *N Engl J Med* 1985; 313: 1191-200.
  14. Mase M, Banno T, Yamada K, Katano H. endovascular stent placement for multiple aneurysms of the extracranial internal carotid artery: technical case report. *Neurosurgery* 1995; 37: 83-5.
  15. Hurst RW, Haskal ZJ, Zager E, Bagley LJ, Flamm ES. Endovascular stent treatment of cervical internal carotid artery aneurysms with parent vessel preservation. *Surg Neurol* 1998; 50: 313-7.
  16. May J, White GH, Waugh R, Brennan J. Endoluminal repair of internal carotid artery aneurysm: a feasible but hazardous procedure. *J Vasc Surg* 1997; 26: 1055-60.
  17. Fragomeni LS, Kaye MR. The registry of the international society of heart transplantation: fifth official report. *J Heart Transplant* 1988; 7: 249-53.
  18. Taylor AJ, Bergin JD. Cardiac transplantation for the cardiologist not trained in transplantation. *Am Heart J* 1995; 129: 578-92.
  19. Reitz BA, Baumgartner WA, Oyer PE, Stinson EB. Abdominal aortic aneurysmectomy in long-term cardiac transplant survivors. *Arch Surg* 1977; 112: 1057-9.

**ANEURISMA GIGANTE DE ARTERIA  
CARÓTIDA INTERNA EXTRACRANEAL  
EN PACIENTE TRASPLANTADO  
DE CORAZÓN**

**Resumen.** Introducción. *Los aneurismas de carótida interna extracraneal son lesiones poco frecuentes, de etiología casi siempre aterosclerótica y que aparecen generalmente en varones entre los 50 y 60 años. No hemos encontrado en la literatura ningún caso de aneurisma de carótida interna en un enfermo trasplantado de corazón. Caso clínico. Presentamos un paciente de 70 años, sometido a trasplante cardíaco en 1994, con un aneurisma de carótida interna extracraneal de 4,5 cm de diámetro tratado con éxito mediante resección e interposición de un injerto. Se discuten algunos aspectos de la técnica quirúrgica y del manejo pre y postoperatorio. [ANGIOLOGÍA 2001; 53: 431-6]*

**Palabras clave.** Aneurisma. Carótida interna. Trasplante cardíaco.

**ANEURISMA GIGANTE DA ARTÉRIA  
CARÓTIDA INTERNA EXTRA-CRANIANA  
EM DOENTE COM TRANSPLANTE  
CARDÍACO**

**Resumo.** Introdução. *Os aneurismas da artéria carótida interna extra-craniana são lesões pouco frequentes, de etiologia quase sempre aterosclerótica e que aparecem geralmente em homens com idade entre os 50 e os 60 anos. Não encontramos na literatura qualquer caso de aneurisma da carótida interna num doente submetido a transplante cardíaco. Caso clínico. Apresentamos um doente com 70 anos de idade, submetido a transplante cardíaco em 1994, com um aneurisma da carótida interna extra-craniana de 4,5 cm de diâmetro tratada com êxito por dissecação e interposição de um enxerto. Discutem-se alguns aspectos da técnica cirúrgica e do tratamento pré e pós-operatório. [ANGIOLOGÍA 2001; 53: 431-6]*

**Palavras chave.** Aneurisma. Carótida interna. Transplante cardíaco.