

IMÁGENES EN OTORRINOLARINGOLOGÍA

Diente ectópico intranasal

Intranasal ectopic tooth

Paula Cruz Toro*, Ignacio Clemente e Iván Domènech



Agrupació Mèdica i Quirúrgica (AMiQ), Unidad Funcional de Otorrinolaringología y Alergia, Hospital Universitari Dexeus, Barcelona, España

Presentamos el caso de una paciente de 36 años con rinorrea purulenta constante por fosa nasal izquierda, asociada a episodios de pansinusitis ipsilateral. A la exploración se apreciaba una lesión calcificada en el tercio medio del suelo

de la fosa y cornete inferior con edema mucoso adyacente. En la tomografía se evidencia en los cortes axiales y coronales una pieza dentaria ectópica en el suelo de la fosa que se impacta en el cornete inferior con tejido inflamatorio

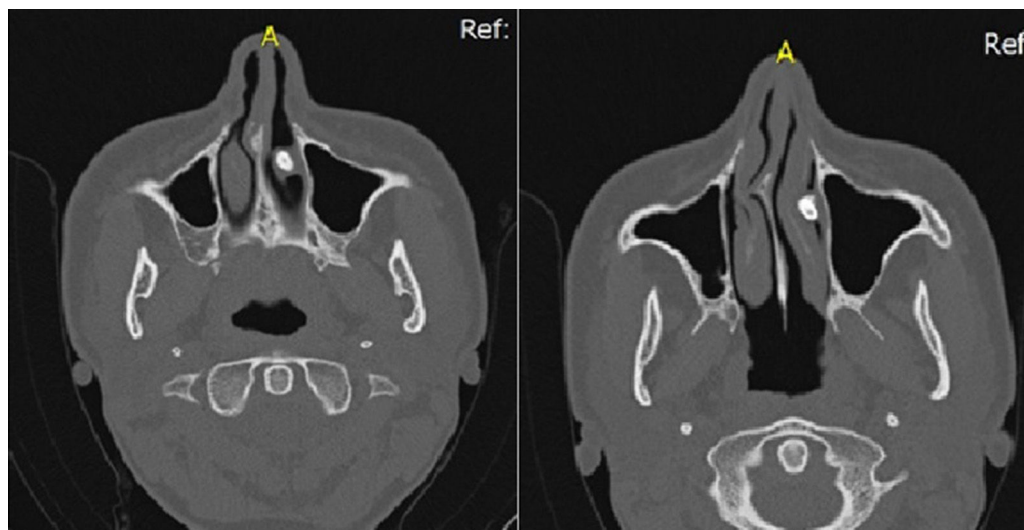


Figura 1

* Autor para correspondencia.
Correos electrónicos: paulitacruz@hotmail.com,
docenciaformacio@amiq.com (P. Cruz Toro).

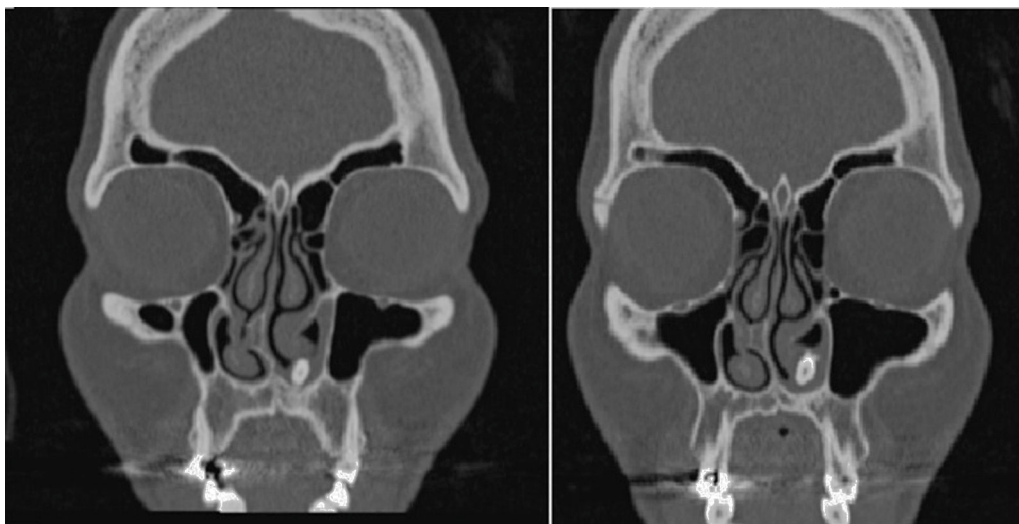


Figura 2

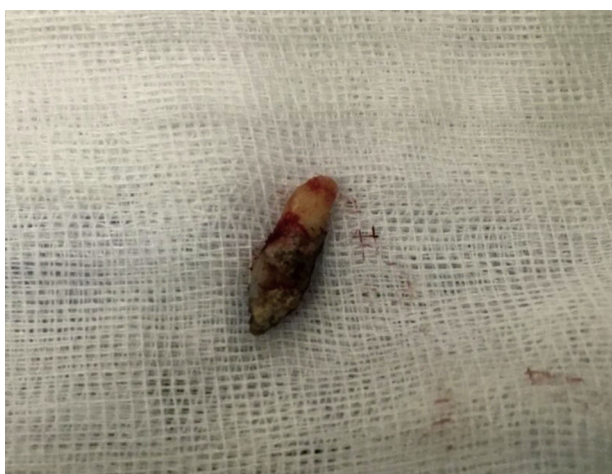

Figura 3

asociado (figs. 1 y 2). Se realizó cirugía endoscópica con extracción de la misma sin incidencias, con mejoría completa de la clínica (fig. 3).

La erupción de un diente ectópico en la cavidad nasal es una entidad rara, que ocurre aproximadamente en el 0,1% de la población. Pueden encontrarse en varias regiones, incluyendo el seno maxilar, cóndilo mandibular, coronoides, órbita y paladar, entre otros. Actualmente en las fosas nasales, se considera que se trata de un diente supernumerario invertido que crece hacia el suelo de la fosa nasal, sin embargo su etiología aún es incierta.

Presentan sintomatología variada y su identificación es importante ya que se asocian a complicaciones como epistaxis, rinorrea purulenta, dolor nasal y facial, absceso septal, fistulas orales, osteomielitis maxilar, etc.

La tomografía computarizada es la prueba de elección para confirmar el diagnóstico, y para diferenciar su situación y relación anatómica con el resto de estructuras. El tratamiento es la exéresis del mismo y del tejido inflamatorio circundante, siendo la cirugía endoscópica el procedimiento de elección.