

OSTEOPOROSIS ISQUEMICA EN LA ARTERIOSCLEROSIS DE LAS PIERNAS

JUAN MONCLÚS

Departamento de Angiología del Instituto Policlínico. Barcelona (España)

Los enfermos afectados de arteriosclerosis oclitente en fase avanzada suelen presentar descalcificación ósea a nivel del pie isquémico. En algunos casos esta descalcificación tiene características peculiares que simulan una osteoartritis tibiotarsiana o mediotarsiana y que, como ha señalado MARTORELL (1), son de pésimo pronóstico.

Al examinar estos enfermos se observa que el tobillo o la región mediotarsiana presenta un edema blando y circunscrito no reductible por el reposo en cama. Esta localización periarticular del edema facilita su distinción con los edemas por declividad propios de los enfermos que como consecuencia del dolor nocturno duermen con las piernas colgando. Otro hecho que llama la atención es que este edema circunscrito si bien es un edema pálido es caliente, en franco contraste con la frialdad propia de los trastornos isquémicos. La presión sobre los huesos o interlíneas articulares es extraordinariamente dolorosa y la marcha y apoyo sobre el pie son imposibles por la misma razón. Si se obtiene una radiografía, se observa una acentuada osteoporosis. La termometría local demuestra habitualmente un aumento circunscrito de la temperatura a nivel del tobillo y su disminución a nivel de los dedos de los pies.

El parecido con una osteoartritis tuberculosa es muy grande, a tal extremo que uno de estos enfermos fué enyesado en otro hospital. Desde luego el diagnóstico es fácil ya que todos estos enfermos presentan su pulsatilidad periférica abolida y el índice oscilométrico disminuído o nulo.

CASO CLÍNICO

Enfermo de 63 años de edad. Antecedentes patológicos sin importancia. Acude a nuestro Departamento de Angiología el 12-V-57, presentando un cuadro de isquemia grave de la extremidad inferior izquierda por arteriosclerosis oclitente. Su enfermedad actual comenzó hace doce años en que notó gran dificultad en la erección. Hace ocho años inició dolor en ambas pantorrillas, tipo claudicación intermitente, que aumentó progresivamente.

Hace dos años aparecieron lesiones pregangrenosas en el dedo gordo del pie derecho; a los cuatro días se le practicó, en otro Hospital, simpatectomía lumbar derecha; siguió gran mejoría solucionándose el problema isquémico. Poco después aumenta la claudicación intermitente en pierna izquierda con aparición de dolor nocturno. Fué intervenido hace dos meses

y medio, en otro Hospital, de simpatectomía lumbar izquierda, sin notar ninguna mejoría, más bien aumentaron las molestias, impidiéndole el dolor conciliar el sueño.

A la exploración presenta gran eritromelia declive en pie izquierdo. Los pulsos en ambas femorales son positivos, siendo negativos en tibiales posteriores y pedias; las oscilaciones son de 1/4 en muslo derecho y 1/2 en muslo izquierdo; en ambas regiones supramaleolares son inexistentes. Llama la atención el aumento de temperatura local en toda la extremidad izquierda mucho más acentuado a nivel de la articulación tibiotarsiana, cuya interlínea articular es dolorosa a la presión, y su disminución en el dedo gordo (fig. 1). La arteriografía practicada a cielo abierto nos muestra la obliteración de la femoral superficial, hasta cerca del conducto de Hunter en una extensión de unos 20 cm., con arteriosclerosis del resto de la femoral superficial. La radiografía simple del pie izquierdo muestra una intensa descalcificación ósea.

Se trata al enfermo médicamente y al no presentar mejoría se decide la amputación en tercio medio del muslo izquierdo. En la pieza operatoria se observa la obliteración de la arteria poplítea y tibial posterior, anterior y peronea; el enfermo presentaba por tanto un cuadro de obliteración terminal que conduce casi siempre a la amputación. Curso postoperatorio normal. A los nueve días se quitan los puntos y se le da de alta debiendo seguir tratamiento en su domicilio; el enfermo se encuentra muy mejorado.

Se trata de un enfermo con trastornos isquémicos en ambas extremidades inferiores; mientras la simpatectomía lumbar en el lado derecho salvó la extremidad, la simpatectomía lumbar en el lado izquierdo fracasó porque las lesiones arteríticas estaban ya mucho más avanzadas; el éxito de la simpatectomía depende siempre de la permeabilidad de las arterias.

Este caso parece confirmar el mal pronóstico de la osteoporosis con estas características en la arteriosclerosis obliterante de los miembros. Muchos de estos casos no tienen otra solución que la amputación del miembro.

Es difícil explicar un mecanismo por el cual se produce este aumento de temperatura local circunscrito en un miembro isquémico en ausencia de toda infección. Es posible que exista una mutación cálcica en virtud de la cual se origine una impregnación de los tejidos blandos por metabolitos que produzcan vasodilatación capilar y aumento de temperatura local. Sea cual fuere la hipótesis que explique este trastorno es lo cierto que su comprobación es siempre de mal pronóstico.

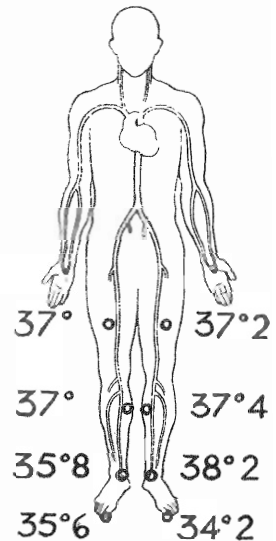


Fig. 1. — Termometría local correspondiente al caso clínico descrito. Obsérvese el aumento de temperatura local en el tobillo y su disminución en los dedos de los pies en el lado izquierdo

RESUMEN

La osteoporosis no es infrecuente en casos avanzados de arteriosclerosis obliterante. Algunas veces la osteoporosis se presenta en el pie con aumento de la temperatura local, edema y vivo dolor, simulando una osteoartritis. En estos casos el pronóstico sobre la conservación del miembro es malo.

SUMMARY

Osteoporosis is not unfrequently seen in cases of advanced arteriosclerosis obliterans. Sometimes osteoporosis of the foot with localized skin's high temperature, localized edema, and excruciating pain, simulating osteoarthritis is seen. In this cases prognosis for survival of the extremity is not good.

BIBLIOGRAFIA

1. MARTORELL, F. — "Enfermedades de los vasos periféricos" en "Patología y Clínica Médicas", tomo II° A. Pedro Pons. Salvat Editores, S. A. Barcelona, 1958.