

## Tratamiento endovascular de la patología aneurismática de la aorta abdominal

J. Maeso-Lebrun<sup>a</sup> (coord.), A. Clará<sup>b</sup>, J.R. Escudero-Rodríguez<sup>c</sup>,  
R. Gesto-Castromil<sup>d</sup>, F.J. Gómez-Palónés<sup>e</sup>, V. Riambau-Alonso<sup>f</sup>,  
F.J. Serrano-Hernando<sup>g</sup>, R. Vila-Coll<sup>h</sup>, C. Vaquero-Puerta<sup>i</sup>

### Introducción

La introducción de las técnicas endovasculares en los años 70 y 80 produjo un gran cambio en nuestra especialidad. De todas maneras, la gran revolución se produjo en los 90, a partir de la publicación por Parodi et al [1] del primer caso de tratamiento endovascular de un aneurisma (TEVA) de aorta abdominal. Desde entonces, la terapéutica endovascular de los aneurismas se ha ido generalizando hasta la situación actual, en la que es una opción muy importante para el tratamiento de los aneurismas de aorta abdominal (AAA).

### Exploraciones diagnósticas previas

En el paciente con un AAA, las exploraciones complementarias pueden servir para confirmar el diagnóstico, establecer la indicación quirúrgica dependiendo del tamaño, tomar medidas para escoger la

prótesis, y realizar los controles postoperatorios periódicos. Una vez establecida la indicación del tratamiento endovascular, deben realizarse los estudios pertinentes [2].

### Exámenes diagnósticos deseables

Por su manejabilidad, carácter no invasivo, ausencia de radiación ionizante, coste y disponibilidad, los estudios con ultrasonidos (US) deben ser la primera exploración de imagen en un paciente con una masa abdominal asintomática pulsátil [3].

Si el aneurisma tiene 5 cm de diámetro o más, su morfología no es fusiforme, o si su crecimiento es rápido, se considera la realización de una angiotomografía computarizada (angio-TC) para precisar mejor la extensión de la enfermedad antes de la cirugía convencional o endovascular. En los pacientes con alergia al contraste yodado o cuya función renal no permita la administración de contraste yodado, la resonancia magnética (RM) y la angiorresonancia (ARM) son buenas alternativas [4].

En los casos de sospecha clínica de estenosis renal o de enfermedad vascular periférica se puede solicitar un examen angiográfico para valorar la actuación quirúrgica a este nivel durante la reparación del AAA. La arteriografía preoperatoria con un catéter centimetrado es una exploración para medir las longitudes. De todas maneras, en algunas instituciones la angio-TC helicoidal con reconstrucciones 3D, MIP

<sup>a</sup> Hospital Vall d'Hebron. Barcelona. <sup>b</sup> Hospital del Mar. Barcelona. <sup>c</sup> Hospital de la Santa Creu i Sant Pau. Barcelona. <sup>d</sup> Hospital 12 de Octubre. Madrid. <sup>e</sup> Hospital Doctor Peset. Valencia. <sup>f</sup> Hospital Clínic. Barcelona. <sup>g</sup> Hospital Clínico San Carlos. Madrid. <sup>h</sup> Hospital de Bellvitge. L'Hospitalet de Llobregat. Barcelona. <sup>i</sup> Hospital Clínico. Valladolid, España.

Correspondencia: Dr. Jordi Maeso Lebrun. Servicio de Angiología y Cirugía Vascular y Endovascular. Hospital General Universitari Vall d'Hebron. Pg. Vall d'Hebron, 119-129. E-08035 Barcelona. E-mail: jmaeso@hg.vhebron.es

© 2007, ANGIOLOGÍA

(*maximal intensity projection*) y con estaciones de trabajo con programas informáticos para mediciones y ARM han sustituido la angiografía en la evaluación preoperatoria del AAA, si bien estas exploraciones adolecen de ciertas limitaciones [5]. En este caso, se realizan las mediciones de las longitudes con una arteriografía centimetrada peroperatoria.

En las situaciones urgentes en las cuales se sospecha la ruptura del AAA y el paciente está hemodinámicamente estable, sólo es preciso la realización de una tomografía computarizada (TC) con contraste [6].

Los estudios de imagen de la aorta no concluyen con la reparación del aneurisma. Después de la reparación con cirugía convencional o endovascular, es necesario el control por imagen en las revisiones. Tras un procedimiento endovascular, los controles deben ser rigurosos, con TC posprocedimiento inmediato, así como un control a los seis meses y después anualmente [7].

Cuando se realiza un estudio con TC o RM, aparte del diámetro y las características del AAA, se puede conocer la relación de la aorta con la vena cava y renal (vena retroaórtica o bien duplicidades de vena cava). Por otra parte, el hallazgo de una pared del aneurisma de espesor importante se considera como una característica típica de un aneurisma inflamatorio. En estas circunstancias, el tratamiento quirúrgico puede diferir del aneurisma de predominio degenerativo [8].

### **Limitaciones de las técnicas diagnósticas**

Con la radiografía simple convencional en la proyección anteroposterior o lateral se puede visualizar la calcificación de la pared, si está presente. Esta circunstancia se observa en menos del 50% de los aneurismas. Las tortuosidades pueden ser apreciables si se visualizan las paredes claramente. En proyecciones donde se puedan eliminar las estructuras óseas es posible visualizar una definición más clara del contorno del aneurisma. El inconveniente de esta técnica diagnóstica está en una falta de definición si existe gas en la cavidad abdominal o el paciente es obeso [9].

Con o sin el realce del contraste, la TC es una prueba diagnóstica excelente en el diagnóstico del AAA. Con la TC es posible delimitar el tamaño exacto del aneurisma. Sin embargo, la valoración del trombo del mural y la presencia de disección no se puede realizar con precisión sin la administración del material del contraste [10]. Asimismo, la TC presenta limitaciones en la valoración de las arterias calcificadas (troncos viscerales, e iliacas).

La RM con contraste proporciona una alternativa a la TC en pacientes con insuficiencia renal. La RM tiene varias contraindicaciones absolutas, como los pacientes con marcapasos o bien con clips intracraneales en los tratamientos de los aneurismas. La claustrofobia y la imposibilidad de un paciente de permanecer inmóvil, bajan el rendimiento como prueba diagnóstica. Además, la RM tiene la desventaja de que no detecta el calcio, con el consiguiente inconveniente para la planificación del procedimiento. Por otro lado, en el momento actual, la resonancia no es un método tan disponible como la TC [11]. También, la RM tiende a magnificar las estenosis arteriales (troncos viscerales, e iliacas).

La angiografía es también un procedimiento fiable. Sin embargo, al ser un procedimiento invasivo, aunque pequeño, existe un riesgo para el paciente. El tamaño real del aneurisma puede ser imperceptible debido a un trombo mural; por lo tanto, puede existir subestimación de las características morfológicas [5].

### **Medición**

Junto con la elección del tipo y el tamaño de la prótesis, la medición de los diámetros y las longitudes es la parte fundamental en el preoperatorio del tratamiento endovascular de los AAA (TEVA). Para realizar las mediciones de los diámetros se usa la TC. Se considera el máximo diámetro externo de las zonas de sellafijación, cuando se piensa en una prótesis autoexpandible. Pero, cuando se plantea el implante de una prótesis balonexpandible se debe medir el diámetro interno. Teniendo en cuenta las tortuosidades y angulaciones de los AAA, en las mediciones en los cortes axiales

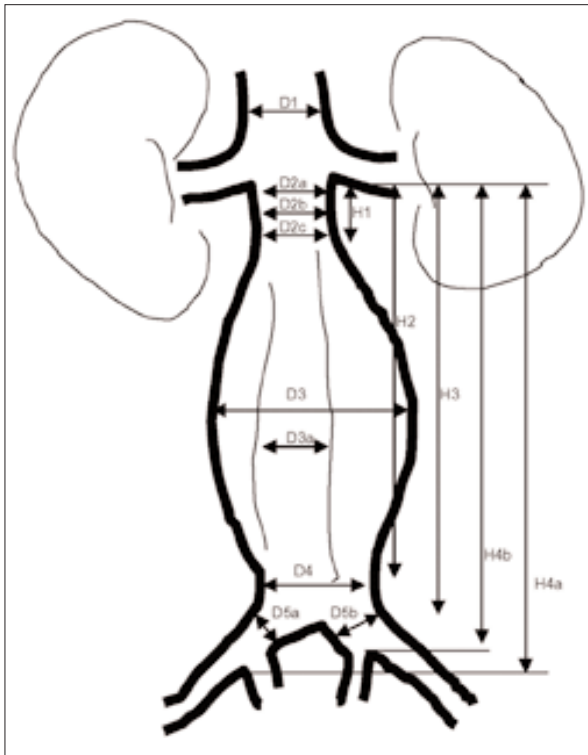


Figura 1. Mediciones necesarias en una valoración de un TEVA.

hay que considerar el diámetro perpendicular al eje del vaso. Para medir las longitudes el mejor método es la arteriografía con un catéter centimetrado (Fig. 1).

Se consideran las siguientes medidas:

- D1: diámetro de la aorta suprarrenal.
- D2a: diámetro del cuello superior infrarrenal.
- D2b: diámetro del cuello medio infrarrenal.
- D2c: diámetro del cuello inferior infrarrenal.
- D3: diámetro externo del aneurisma.
- D3a: diámetro de la luz del aneurisma.
- D4: diámetro distal de la aorta antes de la bifurcación.
- D5a: diámetro de la iliaca primitiva derecha.
- D5b: diámetro de la iliaca primitiva izquierda.
- H1: longitud del cuello proximal.
- H2: longitud desde la línea infrarrenal hasta la parte distal del aneurisma.
- H3: longitud desde la línea infrarrenal hasta la bifurcación.

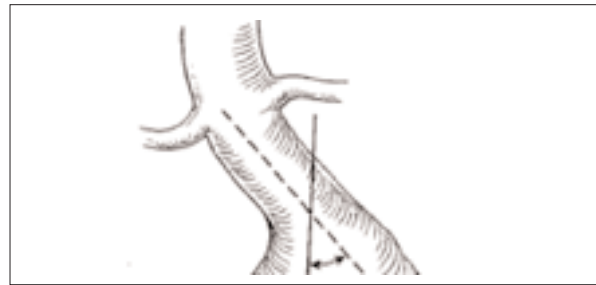


Figura 2. Medición del ángulo del cuello aórtico.

- H4a: longitud desde la línea infrarrenal a la bifurcación iliaca derecha.
- H4b: longitud desde la línea infrarrenal a la bifurcación iliaca izquierda.

El cálculo de las angulaciones del cuello de aneurisma, arteria iliaca derecha y arteria iliaca izquierda tienen gran interés a la hora de indicar un tratamiento endovascular. Para la medición de los ángulos y de las longitudes se usa una arteriografía centimetrada, aunque actualmente puede realizarse con una angio-TC. Se considera el ángulo del cuello aórtico como el determinado por la línea del eje del cuello y la de la aorta suprarrenal. Se considera una angulación de 0° cuando el cuello es recto. Es aconsejable que sea menor de 60° (Fig. 2).

Las mediciones y la elección de la prótesis adecuada son probablemente los pasos más importantes en el TEVA. El éxito técnico de un tratamiento puede explicarse por una cuidadosa evaluación anatómica.

Se recomienda que la exploración empleada para realizar las mediciones sea reciente (no más de 6 meses) [12].

### Recomendaciones

En el estudio preoperatorio es recomendable la realización de una TC helicoidal/espiral y un estudio arteriográfico con un catéter centimetrado. De todas maneras, puede ser suficiente la realización de un TC con contraste y cortes de menos de 3 mm, y un estudio arteriográfico perioperatorio [12].

## Indicaciones

El TEVA es una técnica actualmente en evolución tanto de desarrollo técnico como clínico, en cuanto a la obtención de resultados a largo plazo que permitan en su momento tener la suficiente seguridad en dicha técnica como para sentar unas bases claras de indicación.

Es un procedimiento que entra en competencia con la cirugía abierta de los AAA. Esta cirugía está suficientemente contrastada como para seguir siendo para muchos el procedimiento de elección, en general, para la solución de esta patología [13]; pero los esperanzadores resultados iniciales de la cirugía endovascular hacen pensar que en un futuro puedan llegar a sustituir a la cirugía abierta.

El problema, por tanto, es que no hay resultados a largo plazo que permitan asegurar, actualmente, su situación frente a la cirugía [14]. Además, las constantes innovaciones y mejoras en los dispositivos y el aumento de la experiencia de los cirujanos hacen que se amplíe el espectro de los pacientes potenciales que se van a beneficiar de la cirugía endovascular frente a la cirugía abierta.

Por todo ello no es posible dar, en estos momentos, unas indicaciones cerradas para el procedimiento, ya que con toda seguridad serían en mayor o menor medida cuestionables a los pocos meses.

Así, estableceremos unas recomendaciones abiertas al progreso, más que unas precisas indicaciones para la utilización de la técnica endovascular.

Se diferencian unas recomendaciones clínicas y unas recomendaciones morfológicas.

### Recomendaciones clínicas

De forma general, la indicación para el tratamiento de los AAA en pacientes con escaso riesgo quirúrgico y expectativa de vida prolongada es la cirugía abierta. En caso de no poder realizarse o que otras circunstancias personales del paciente así lo aconsejen, se optará por la opción endovascular. Pero, ¿cuáles son estas circunstancias? Evidentemente, situaciones clínicas

que aumenten el riesgo quirúrgico del paciente y la expectativa de vida tanto por edad como por procesos concomitantes [15].

La tasa de mortalidad actual para la cirugía abierta de los AAA está entre el 3 y el 5% en los centros con más experiencia, pero llega hasta al 8% en otras series [13,16-18]. Así, cada servicio deberá analizar sus resultados y en función de ellos hacer su propia estimación de riesgo.

De forma general, se puede asumir que los pacientes con una mortalidad presumible más alta por enfermedades asociadas deberán ser programados para cirugía endovascular. Serían los pacientes ASA (American Society of Anesthesiologists) III y IV.

Otras circunstancias que pueden aumentar la presumible mortalidad serían el abdomen hostil y no poder utilizarse la vía retroperitoneal.

La edad avanzada sería otra indicación de procedimiento endovascular, ya que, a la más baja mortalidad operatoria, se asocia que la expectativa de vida del paciente no es lo suficientemente larga como para que aparezcan las posibles complicaciones a medio y largo plazo de las endoprótesis [19].

### Indicaciones morfológicas

Una vez que hemos establecido la indicación clínica de endoprótesis en un paciente, es necesario hacer una determinación de ciertos parámetros morfológicos que nos permitan realizar el procedimiento con seguridad y eficacia. Estos parámetros han ido cambiando y lo seguirán haciendo en función del progreso tecnológico, que pretende resolver los inconvenientes que se van detectando conforme avanza la experiencia en número y tiempo. También varían en función de la prótesis a implantar, ya que, por su dispositivo de anclaje, unas necesitan unas condiciones anatómicas distintas que otras [20]. Incluso nuevas prótesis fenestradas permiten su colocación suprarrenal [21].

De todas formas, en general, para la colocación de endoprótesis en AAA infrarrenal son necesarias las siguientes condiciones anatómicas:

*Cuello aórtico (proximal)*

- *Diámetro.* Aunque existen diferentes diámetros de prótesis según el tipo y el fabricante del dispositivo, el diámetro del cuello debe ser inferior a 31 mm.
- *Longitud del cuello.* Se precisa un cuello mínimo para el anclaje de la prótesis. Se recomienda una longitud superior a 15 mm. Esta distancia puede reducirse en los casos de prótesis con *stent* libre suprarrenal y las fenestradas.
- *Angulación.* Algunas prótesis son más amoldables que otras, pero lo ideal es que no exista ángulo entre el cuello y el aneurisma por la posibilidad de desplazamientos de la prótesis. Se recomienda que la angulación sea inferior a 60°.
- *Calcificaciones y/o trombo mural.* La fijación de la prótesis será peor en presencia de calcificaciones y la posibilidad de fugas proximales aumenta; por ello, lo ideal es que no existan. De todas formas, calcificaciones aisladas y no circunferenciales y la presencia de trombo, asimismo no circunferencial y de escaso espesor, no contraindica la colocación de la endoprótesis.
- *Forma del cuello.* La situación ideal es un cuello de forma cilíndrica regular. Los cuellos cónicos pueden favorecer el desplazamiento de la prótesis.
- *Diámetro aórtico del cuello distal del aneurisma (D4).* En los pacientes con diámetros inferiores a 18 mm debe considerarse el tratamiento con una endoprótesis aortounilíaca.

*Arterias iliacas*

No deben tener angulaciones excesivas ni elongaciones extremas, sobre todo en presencia de calcificaciones, por la posibilidad que no se consiga progresar el dispositivo en sentido ascendente.

La situación ideal es que no tengan estenosis y, si así fuera, éstas deben ser dilatadas mediante angioplastia previamente a intentos de navegación con la endoprótesis.

Se recomienda que las iliacas comunes tengan un diámetro mínimo de 7 mm. Pero será la elección de la prótesis de acuerdo con el diámetro de las iliacas la que determine el mínimo, ya que, al igual que en el caso del cuello proximal, los diámetros de los dispositivos varían en función del fabricante.

Es conveniente que las iliacas comunes tengan un calibre máximo, que dependerá del tipo de prótesis que usemos. Podemos hablar, en general, de un calibre máximo de 20 mm. Si es superior, hay que plantearse colocar la prótesis en la iliaca externa.

*Saco aneurismático*

De la misma forma, la presencia de arterias lumbares muy desarrolladas y la permeabilidad de la arteria mesentérica inferior son situaciones que pueden dar lugar a fugas en dichos niveles manteniendo permeable el aneurisma, con el riesgo de rotura diferida que esto conlleva. Por ello, lo ideal es que no existan vasos permeables en el aneurisma.

No es recomendable que existan arterias renales polares por su riesgo de trombosis, que implicaría pérdida de masa renal o, en caso contrario, daría lugar a fugas en dicho nivel.

Éstas serían las consideraciones generales ideales para la colocación de una endoprótesis, pero teniendo en cuenta que estas circunstancias cambian, de forma que se van modificando los dispositivos a implantar; por este motivo, siempre habrá que tener en cuenta el tipo de prótesis que se quiere implantar en función de las consideraciones anatómicas del aneurisma.

**Recomendaciones finales**

Es recomendable el TEVA:

- En pacientes con un AAA mayor de 5,5 cm, con una morfología favorable y con edad mayor de 70 años, ASA III o IV, o abdomen hostil.
- En pacientes de alto riesgo es conveniente mejorar su patología asociada, para obtener unos mejores resultados.

## Formación en adiestramiento requerido para el tratamiento endovascular del aneurisma

Las especialidades médicas evolucionan de forma vertiginosa, comportando un cambio importante en la formación. Hasta los años 90, el residente de Angiología y Cirugía Vascular recibía una formación en técnicas diagnósticas (incluido los cateterismos), tratamientos médicos y en intervenciones quirúrgicas ‘abiertas’. Con el aumento de tratamientos endovasculares se ha tenido que cambiar la orientación de la formación. Por una parte, se ha producido un reciclaje en técnicas endovasculares de los médicos especialistas ya formados y, por otra, se ha ampliado el programa de formación en este campo de los residentes.

Durante todo este tiempo la cirugía vascular ha desarrollado y evaluado intervenciones de reconstrucción arterial compleja, y somos expertos en la anatomía, patología, historia natural y respuesta a diferentes métodos de tratamiento. Además, tenemos experiencia en el tratamiento de la mayoría de las complicaciones generadas por los procedimientos endovasculares.

Tal como se establecen en las recomendaciones para la competencia en el tratamiento endovascular de los aneurismas torácicos, que podemos aplicar a los abdominales, para el adiestramiento en el TEVA es necesaria la formación y competencia en los siguientes campos [22]:

1. *Selección de los pacientes.* Para ello, es preciso estar familiarizado con las técnicas diagnósticas actuales (TC y reconstrucciones 3D), medidas y planteamiento de un procedimiento. Se considera un nivel de formación adecuado la realización de 25 procedimientos de TEVA, y como primer cirujano en los dos últimos.

Una parte importantísima es el control de los pacientes y la actuación sobre las endofugas durante el seguimiento según los cambios morfológicos del AAA, para evitar el fallo del dispositivo y la rotura del aneurisma.

2. *Intervencionismo periférico.* Es preciso un dominio de las diferentes técnicas endovasculares para realizar el procedimiento y diagnosticar y tratar las complicaciones. Entre otras hay que considerar: técnicas de cateterismo selectivo y selección de catéteres, abordaje femoral contralateral, abordaje braquiocrural (técnica *thru and thru*), uso de lazos recuperadores, técnicas de embolización selectiva, mediciones intraoperatorias de longitud y calibre arterial, técnica de angioplastia con balón, técnica de *stenting* arterial y fibrinólisis intraarterial. En este aprendizaje debemos incluir la formación en los diferentes aparatos precisos para la realización de estas técnicas.

3. *Conocimiento de la patología de la aorta abdominal.* Es básico estar habituado al diagnóstico, historia natural, diferentes opciones de tratamiento, y reconocimiento y tratamiento de las complicaciones más habituales (fallo renal, isquemia miocárdica, ateroembolismo, entre otras).

4. *Capacidad de solucionar las lesiones en los diferentes accesos mediante tratamiento ‘abierto’.*

En el caso de los cirujanos vasculares, el conocimiento de los apartados 1, 3 y 4 son parte de su formación habitual. En principio, si comparamos la formación de un cirujano vascular en los años 80 y la actual, la diferencia está en que debe realizar una mayor formación en técnicas endovasculares (apartado 2).

Como en cualquier especialidad la formación continuada es fundamental. Probablemente en este campo sea más importante, porque la innovación tecnológica es más abundante. El informe del SVS/SIR/SCAI/SVMB Writing Committee to Develop a Clinical Competence Standard for REVAR recomienda la realización de 10 horas de formación continuada específica endovascular [22].

Como ocurre en la implantación/desarrollo de cualquier otra técnica quirúrgica, la formación constituye un elemento fundamental para limitar lo que se ha denominado ‘curva de aprendizaje’. Es deseable

**Tabla I.** Mínimos requeridos por las diferentes sociedades en Estados Unidos (entre paréntesis, intervenciones como cirujano).

	SCIR	SCAI	ACC	AHA	SVS/ISCVS 1993	SVS/ISCVS 1998
Cateterismo angiografías	200	100 (50)	100	100	50 (50)	100 (50)
Intervenciones	25	50 (25)	50 (25)	50 (25)	(10-15)	50 (25)

SCIR: Society of Cardiovascular and Interventional Radiology; SCAI: Society for Cardiac Angiography and Interventions; ACC: American College of Cardiology; AHA: American Heart Association; SVS: Society for Vascular Surgery; ISCVS: International Society for Cardiovascular Surgery.

que las dificultades técnicas y las complicaciones debidas a la falta de experiencia se reduzcan al mínimo. Por ello, el entrenamiento en centros con experiencia suficiente, incluyendo los procedimientos de intervencionismo básico, la implantación progresiva en el arsenal terapéutico y la adecuada selección de los casos son las claves para obtener resultados satisfactorios. No es fácilmente concebible iniciar la experiencia endovascular con una endoprótesis en la aorta abdominal. Esta intervención puede precisar una combinación de habilidades endovasculares, que no son aplicables si no existe experiencia previa.

Una cuestión debatida mundialmente es la cuantificación de los procedimientos previos necesarios para poder ‘acreditarse’ como cirujano endovascular. En la tabla I se detallan los mínimos requeridos según las diferentes sociedades científicas de los EE. UU; puede orientar sobre la experiencia que podría necesitarse para implantar una endoprótesis en un AAA, asumiendo que esta técnica podría considerarse como de un nivel medio-alto dentro de la Cirugía Endovascular.

**Recomendaciones**

- Es preciso incluir en la formación del cirujano vascular un adiestramiento en Cirugía Endovascular.
- Los cirujanos formados en Cirugía Endovascular deben proseguir una formación continuada específica.

**Consideraciones para el acto quirúrgico**

**Preparación del paciente**

Posición decúbito supino. Debe quedar preparado el abdomen para una eventual conversión a cirugía abierta. Además, la posición debe permitir el desplazamiento del arco radiológico a lo largo de la zona a tratar. La posición más habitualmente empleada es la del brazo derecho separado e izquierdo pegado al cuerpo (para permitir el paso libre del arco), o bien los dos brazos pegados.

**Anestesia del paciente**

Puede ser local, regional o general, aunque la mayoría de autores describe una de las dos últimas.

**Colocación en quirófano**

Se recomiendan dos cirujanos, a parte de la enfermera, que se sitúa en el lado derecho. Los cirujanos pueden colocarse frente a frente o en el lado derecho del paciente (Fig. 3).

**Implantación de la endoprótesis [23]**

*Abordaje*

La zona de abordaje es la vía femoral bilateral, para la que se puede seguir la punción o la exposición quirúrgica. Lo más común es la quirúrgica, aunque existen dispositivos que permiten el cierre percutáneo de punciones de alto perfil, y individuos con experiencia en ellos [24]. A pesar de ello, estas técnicas tienen

limitaciones en casos de calcificaciones femorales o elongaciones de iliaca externa. Si el dispositivo no se emplea adecuadamente, también se producen complicaciones hemorrágicas. Por otra parte, la vía quirúrgica puede ser la única en casos de prótesis aortouniiliacas a las que asociar un *bypass* cruzado femoro-femoral.

Las técnicas de implantación pueden variar un poco según el tipo de dispositivo [25-27], pero se describen los pasos más estándar que se deben seguir.

### *Cateterización de la aorta*

El objetivo inicial es la colocación de una guía de alto soporte, rígida o, mejor, extrarrígida, que permita el avance seguro del cuerpo principal, que es el que presenta un perfil más alto. Empezando por la colocación de un primer introductor estándar de 5F-8F en femoral, se asciende la guía hasta la aorta suprarrenal. Luego, mediante un catéter largo se intercambia por una guía rígida o, mejor, extrarrígida (Amplatz superstif, Backup Meier, o Lunderquist, entre otras). El lado de acceso principal depende principalmente de la anatomía, y se suele elegir el que presenta menos elongaciones o menos estenosis. En igualdad de condiciones se suele elegir el lado contrario a la arteria renal más baja y, en general, el lado derecho.

A través de la femoral contralateral con introductor estándar de 5-8F se coloca un catéter de angiografía *pigtail*, sobre D12- L1.

### *Localización de las zonas de sellado*

Una vez creado el camino con una guía de alto soporte se necesita identificar las zonas donde se debe sellar la endoprótesis proximalmente, con las referencias necesarias para evitar que la prótesis ocluya las arterias renales y/o que se quede trabada la rama contralateral dentro de la iliaca común. Es deseable poder identificar y referenciar, si es posible en el mismo campo de visión, la zona de anclaje distal en las iliacas. Con la finalidad de evitar inyecciones de contraste reiteradas, la primera arteriografía puede realizarse cuando el dis-

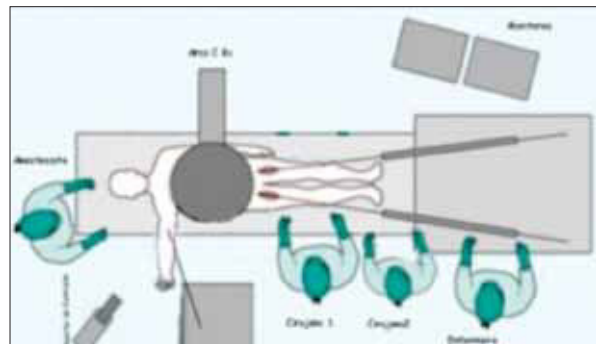


Figura 3. Disposición orientativa del quirófano en un TEVA.

positivo esté en la posición aproximada –según las referencias que de los estudios preoperatorios podamos tener– antes de iniciar su liberación.

### *Anticoagulación*

El paciente debe estar anticoagulado en dosis de 100 UI/kg de peso (5.000 UI para peso de 50 kg), una vez hechas las punciones arteriales. Si el procedimiento se alarga es conveniente controlar el tiempo de coagulación activado (ACT) para determinar la conveniencia de añadir heparina, y lograr un ACT en torno a los 200 s.

La endoprótesis se prepara, se purga y se comprueba bajo fluoroscopia su orientación externamente, para ser luego introducida en la posición previamente determinada sobre las guías rígidas. Siguiendo las referencias óseas previas, *roadmapping* –en este territorio influenciado notablemente por las maniobras respiratorias– o con una inyección de contraste a través de un catéter de angiografía que previamente se ha introducido por la femoral contralateral o, en algunos casos, desde el brazo, se posiciona la endoprótesis en el lugar elegido y se libera. A la hora de referenciar la zona de anclaje proximal infrarrenal, es necesario considerar la anatomía de la aorta y lograr una proyección lo más perpendicular posible a las arterias renales y al eje longitudinal de la aorta, angulando en sentido craneocaudal o lateral el fluoroscopia, ya que la pro-



yección anteroposterior puede llevar a un posicionamiento poco preciso de la endoprótesis [24].

En los sistemas modulares el siguiente paso es la cateterización de la rama contralateral, maniobra que incide notablemente en la mayor o menor duración del procedimiento. Para ello, se pueden seguir diversas alternativas empleando guías y catéteres de diferentes orientaciones. Esta es la maniobra en función de la cual la duración total del procedimiento se ve más afectada. Por ello, es aconsejable fijarse límites de tiempo en los intentos con diferentes catéteres y alternar con otras vías como la contralateral o la braquial.

#### *Adaptación con balón*

Dilataciones con balón conformable para amoldar la endoprótesis a la aorta en las zonas de sellado y en las zonas de unión de componentes modulares.

#### *Arteriografía de control*

Para comprobar la existencia de endofugas y la permeabilidad de las arterias implicadas.

#### *Materiales aconsejados*

Obsérvese la tabla II.

#### *Dificultades y posibles soluciones*

- *En el avance de la endoprótesis:* a) Estenosis en territorio iliaco: angioplastia previa, o con dilataadores arteriales o emplear lubricantes estériles y específicos, para el dispositivo; b) Elongación arterial: guías extrarrígidas que enderecen el trayecto. También se han descrito las maniobras de compresión externa y la técnica braquiofemorales (*body-floss*) descrita por Peeters et al [28]. Si predomina la calcificación, pueden ser inefectivas.
- *En la liberación de la endoprótesis:* a) No se libera el dispositivo: comprobar la liberación de los seguros del dispositivo, o retirada del introductor; b) Mal posición de la prótesis, una vez liberada: si no se ha anclado, se puede traccionar algo con sis-

temas de guías *thru and thru* femorofemorales o reconvertir a aortouniiliaco o a cirugía abierta.

- *En la cateterización de la rama contralateral:* en caso de dificultad, se puede recurrir a la vía contralateral o al abordaje braquial anterógrado. En último extremo, la conversión en un dispositivo aortouniiliaco.

#### *Detección de endofugas inmediatas y su posible solución*

- *Tipo I proximal:* dilatación repetida, colocación de extensor aórtico o de *stent* tipo Palmaz.
- *Tipo I distal:* colocar extensor iliaco.
- *Tipo III:* colocar nuevo segmento de endoprótesis cubierta en la zona de unión del cuerpo de la prótesis con la rama contralateral.

#### *Conversión a aortouniiliaco*

Algunos modelos de prótesis disponen de una pieza cónica que convierte el modelo bifurcado en aortouniiliaco.

#### *Conversión a cirugía abierta*

Situación extrema que acarrea un aumento en la mortalidad, al que se puede recurrir en caso de complicaciones no solucionables desde el punto de vista endovascular.

#### *Otras consideraciones*

- *Procedimientos asociados.* Pueden requerirse y realizarse en otro momento previo a la exclusión endovascular: embolización de hipogástricas, cuando el diámetro de la iliaca común es superior a 20 mm, y no tiene cuello distal. La cobertura de la hipogástrica puede ser insuficiente si la iliaca es aneurismática y crearse una endofuga tipo 2.
- *Minimizar la dosis de radiación ionizante al paciente y al equipo quirúrgico.* Seguir los principios ALARA (*as low as reasonably achievable*), limitando la fluoroscopia al mínimo necesario, empleo del modo pulsado, colimación del área de

**Tabla II.** Materiales aconsejados.

Paso	Materiales	Comentarios
Acceso femoral	Instrumental para disección femoral	Sistemas de cierre percutáneo en caso de optar por esta técnica
	Aguja de punción	Agujas de 18G o 16G
	Guías hidrofílicas 0,035 pulgadas × 180 y 260 cm	
	Introdutores 8F	Para los pasos iniciales de introducción de guías y catéteres
Cateterización de aorta	Catéteres largos: <i>Pigtail</i> 110 cm Multipropósito de 110 cm para intercambio de guía hidrofílica por guía extrarrígida Catéter de angiografía: <i>pigtail</i> centimetrado	
	Guías rígidas de 260 cm × 0,035 pulgadas	Amplatz Backup Meier Lunderquist
Introducción cuerpo de la endoprótesis	Introdutores gruesos de 18-24F	Algunos modelos ya los llevan incorporados a la endoprótesis
Cateterización de la rama contralateral	Para acceso ipsilateral. Catéteres variados de 5F	Catéter multipropósito Catéter <i>jockey stick</i> Catéter Vanschie, catéter Cobra Guías hidrofílicas: punta J o punta recta
	Por acceso a través del lado Acceso contralateral	Catéter J visceral 5F Catéter contra 2 Catéter Omniflush contralateral Catéter Cobra Lazo intravascular Guías hidrofílicas largas de 260 cm
	Acceso desde el brazo (humeral)	Introdutor 5F Guías hidrofílicas de 260 cm × 0,035 pulgadas Catéter multipropósito largo de 5F × 110 o 125 cm <i>Pigtail</i> de 4F o 5F de 110 cm
Introducción rama contralateral	Introdutores gruesos: 12-16F	
	Guías rígidas	Amplatz Backup Meier Lunderquist
Moldeado con balón	Dilatación con balón conformable	
Angiografía de comprobación	Catéter de angiografía tipo <i>pigtail</i>	

trabajo, y medios de radioprotección (delantales, collar, y gafas), a parte de seguir los controles dosimétricos oportunos.

- *Reducir la toxicidad renal del contraste yodado.* Limitar el uso de volumen de contraste al mínimo necesario, y prevención de la toxicidad renal con hidratación previa, N-acetil-cisteína y, en ocasiones, emplear el contraste diluido al 50%. Otras alternativas son el uso combinado de CO<sub>2</sub>, y/o gadolinio (aunque este último no resulta totalmente inocuo desde el punto de vista de nefrotoxicidad renal).

### Recomendaciones

- La realización del TEVA de forma sistemática, siguiendo cada uno de los pasos, facilita la intervención y disminuye las complicaciones.
- Se recomienda el conocimiento del material necesario para cada paso.
- Es imprescindible conocer las técnicas de recurso y disponer del material para realizarlas.

### Complicaciones perioperatorias

Nos referiremos exclusivamente a las complicaciones relacionadas con la introducción y la liberación del dispositivo.

#### Endofugas

La constatación de que el saco aneurismático sigue opacificándose en la angiografía de comprobación al finalizar el procedimiento, más que una complicación puede considerarse un hallazgo intraoperatorio. En el capítulo del seguimiento se hará más hincapié en la historia natural e importancia de los diversos tipos de endofuga. Sólo señalar que la endofuga tipo I (a partir de anclaje proximal o distal) y la tipo III (por las conexiones del injerto) tienen una incidencia según el registro EUROSTAR del 4,1 y 1,9%, respectivamente; además, deben solventarse antes de termi-

nar la intervención, siendo la tipo I proximal debida a una anatomía del cuello difícil o a la migración del dispositivo en el despliegue (1,1%), lo cual requerirá la colocación de una extensión o *cuff* aórtico en la mayoría de casos. En algunos casos, será preciso el uso de un *stent* de Palmaz para cerrar una fuga tipo I.

#### Trombosis del injerto o sus ramas

La endoprótesis puede trombosarse total o parcialmente, especialmente en aquellos casos en que no se despliega completamente o queda marcadamente acodada. La trombosis de rama peroperatoria puede resolverse habitualmente mediante una trombectomía con balón de Fogarty o bien una trombectomía mecánica y la reparación del problema que la hubiese causado, empleando *stent* para corregir acodaduras y baloneado exhaustivo en caso de despliegue incompleto. En otros casos puede ser necesario realizar un injerto cruzado femorofemoral o axilofemoral. EUROSTAR recoge una incidencia casi anecdótica de casos en que no ha sido posible resolver la trombosis intraoperatoria.

#### Lesión del acceso arterial

El calibre de los dispositivos existentes en el mercado requiere al menos un acceso arterial con un calibre mínimo de 7 mm; cuando el calibre sea inferior o cuando existan importantes tortuosidades del vaso que no queden corregidas con la guía rígida, existe un riesgo elevado de rotura o lesión del acceso arterial, generalmente en la arteria iliaca externa o femoral común. Dado que las mujeres tienen calibres arteriales significativamente menores que los hombres, presentan un mayor riesgo de complicaciones en el acceso arterial [29].

La forma de evitar estas complicaciones es básicamente preverlas y realizar una angioplastia con o sin *stent*, o bien el uso de dilatadores en casos de lesiones segmentarias, o confeccionar un acceso transitorio en iliaca primitiva en casos de arterias difusamente pequeñas o lesionadas.

## Embolización

La manipulación de catéteres y guías, algunas extraordinariamente rígidas, en el interior de arterias aneurismáticas y con trombo mural comporta un elevado riesgo de embolización, que no sólo puede afectar la pelvis o los miembros inferiores, sino también las ramas viscerales y renales. Se ha descrito la aparición de infartos renales segmentarios en controles postoperatorios y de isquemia de intestino delgado en hasta un 0,85% de los pacientes intervenidos de endoprótesis. Esta complicación es muy grave y comporta una mortalidad del 100% en alguna serie [29]. La microembolización de las arterias hipogástricas o de los miembros inferiores puede causar isquemia cutánea o muscular, que puede llegar hasta la necrosis. La microembolización masiva de miembros inferiores (*trash feet*) es extraordinariamente rara en la reparación endovascular, pero se trata de una complicación muy grave que conduce al paciente a fracaso renal agudo y conlleva una elevada mortalidad.

## Oclusión de las arterias renales

La oclusión de una o ambas arterias renales al desplegar la endoprótesis se recoge con una incidencia del 1,12% en EUROSTAR. Pocos son los trabajos que reconocen esta complicación que, en caso de ser bilateral comporta una elevada mortalidad y necesidad de diálisis, mientras que cuando es unilateral puede incluso transcurrir de forma subclínica, dependiendo de la capacidad funcional del riñón que queda irrigado.

En caso de cubrir una o dos arterias renales es útil realizar una maniobra de desplazamiento de la prótesis hacia abajo (*pull back*), usando una guía que va de una femoral a la otra a través de la bifurcación de la prótesis. En el caso de prótesis aortouniiliacas se puede hacer este desplazamiento con un balón hinchado en el cuerpo de la prótesis.

## Rotura

La introducción del dispositivo puede a veces resultar difícil, y en pacientes que tengan la pared aórtica debi-

litada puede fisurarse o romperse. La solución de esta complicación se consigue completando el procedimiento y excluyendo el aneurisma; sin embargo, cuando la rotura se produce en el cuello esto no será fácil y posiblemente debamos convertir a cirugía abierta. La incidencia de esta complicación en EUROSTAR es del 0,04%.

En el caso de una rotura del aneurisma o bien de una iliaca, puede ser útil la endooclusión mediante un balón.

## Conversión

La imposibilidad de hacer progresar el dispositivo o de desplegarlo correctamente en la posición deseada puede, en algunos casos, resultar imposible de solucionar por vía endovascular y precisar una reparación por cirugía abierta. EUROSTAR recoge una incidencia de conversión del 0,95%, aunque grupos con gran experiencia reconocen tener un 1,3% [30]. La conversión primaria o inmediata es una complicación grave que suele requerir abordajes extensos y conlleva una elevada mortalidad, de hasta el 22% en algunas series [30]. El planteamiento del procedimiento y la prevención son cruciales para evitar las conversiones.

## Recomendaciones

- No debe darse por finalizado un procedimiento si existe una fuga tipo I.
- Se recomienda un estudio preoperatorio minucioso para evitar problemas en la liberación del dispositivo y una conversión que conduce a una elevada mortalidad.

## Complicaciones postoperatorias

Las publicaciones más recientes sobre el TEVA de aorta infrarrenal, tanto desde la perspectiva de las series individuales como de los registros multicéntricos o los ensayos clínicos, han demostrado de forma generalizada que el TEVA compite favorablemente

respecto a la cirugía abierta convencional (CAC), con relación a las tasas de morbilidad sistémica y mortalidad inmediatas. Sin embargo, el TEVA se asocia, por el momento, a un riesgo no despreciable de otras complicaciones postoperatorias como, por ejemplo, las complicaciones isquémicas, las asociadas a ruptura o movilización de la endoprótesis y las endofugas. Estas complicaciones pueden alcanzar hasta un 35% de los pacientes sometidos a TEVA frente a un 8% tras CAC, como ha puesto en evidencia recientemente el mayor ensayo clínico comparando TEVA y CAC, el estudio EVAR (*Endovascular Aneurysm Repair*) I [33]. La incidencia, no siempre descrita de forma meridiana, la prevención y el tratamiento de estas complicaciones tienen gran importancia para el cirujano vascular, especialmente si se contempla que el TEVA puede reemplazar a la CAC en el tratamiento de los aneurismas aortoiliacos en un futuro próximo.

### Mortalidad inmediata

Actualmente, la mortalidad inmediata posTEVA es inferior a la descrita para la CAC. En 2002, Adriaensen et al [31] publican un metaanálisis reuniendo los resultados de nueve estudios sobre 687 TEVA y 631 CAC, en el que ya observan una supervivencia inmediata tras TEVA discretamente inferior (3% frente al 4%,  $p = 0,03$ ). En 2004, Lee et al [32] publican mejores resultados para el TEVA tras valorar la evolución postoperatoria de una muestra no seleccionada de 7.172 pacientes (64% CAC y 36% TEVA) procedentes de una base de datos administrativa americana correspondiente al año 2001 (mortalidad 1,3% frente a 3,8%,  $p < 0,001$ ). En consonancia con estos resultados, dos ensayos clínicos publicados recientemente [33,40] comparando TEVA y CAC han demostrado también una mortalidad postoperatoria favorable para TEVA –EVAR I: 1,7% frente al 4,8%,  $p = 0,007$ ; DREAM (*Dutch Randomized Endovascular Aneurysm Management*): 1,2% frente al 4,6%,  $p = 0,1$ -. La mortalidad inmediata tras TEVA en el registro EUROSTAR, calculada a partir de su última

publicación [34] tras 4.888 procedimientos, resulta del 2,6%.

A pesar de estos prometedores resultados existen grupos de pacientes, en muchos casos aquellos sobre los que el TEVA había despertado mayores expectativas, en los que las tasas de mortalidad inmediata parecen mayores. La mortalidad inmediata tras TEVA, por ejemplo, podría ser superior en aquellos pacientes con aneurismas grandes [35], en aquellos que precisaron algún procedimiento quirúrgico adicional a la colocación de la endoprótesis (6-8% [36]), en los pacientes no aptos para CAC (9% [37]) o en los mayores de 80 años (5% [34]).

### Morbilidad postoperatoria

#### *Complicaciones sistémicas*

Las complicaciones sistémicas, especialmente las cardíacas y pulmonares, son menos frecuentes tras TEVA que tras CAC. El TEVA ofrece de entrada ventajas teóricas respecto a la CAC con relación a la repercusión que la agresión quirúrgica puede ejercer sobre el organismo. Entre éstas se encontrarían la ausencia de un clampaje aórtico convencional, la laparotomía, la manipulación intestinal y el enfriamiento corporal, y en la disminución del dolor postoperatorio, el íleo parálítico y las necesidades de líquidos y derivados hemáticos. Consecuencia de ello, el TEVA se ha asociado a una menor tasa de complicaciones sistémicas que la CAC, en particular cardíacas (11% frente al 22% [38]; 0,3% frente al 6,9% [39]; 5,3% frente al 5,7% [40]) y pulmonares (3% frente al 16% [38]; 2,9% frente al 10,9% [40]). El registro EUROSTAR ha descrito recientemente una tasa de complicaciones cardíacas del 3,4%, pulmonares del 2% y renales del 2% [34] sobre 4.888 procedimientos.

El TEVA presenta un riesgo potencial de complicaciones renales postoperatorias a través de diversos mecanismos: toxicidad por contraste, embolismo de trombo mural y cobertura de una o ambas arterias renales por la endoprótesis. Estos efectos pueden ser más acusados en pacientes con insuficiencia renal pre-

via, incluso al precio de una mortalidad post-TEVA elevada [41]; si bien otros autores estiman que con las protecciones adecuadas el riesgo postoperatorio no es significativamente superior [42]. Estudios recientes han observado que el riesgo de complicaciones renales post-TEVA no difiere del ya asumido para la CAC -4,3% frente al 4,2% [38]; 1,2% frente al 1,1% [40]-.

En el postoperatorio inmediato tras TEVA, algunos pacientes desarrollan un cuadro de febrícula/ fiebre con leucocitosis y sin focalidad infecciosa (síndrome postimplantación), que se ha atribuido a la trombosis del contenido del aneurisma excluido y que no requiere más tratamiento que el sintomático y la simple observación clínica.

#### *Complicaciones quirúrgicas no propias del TEVA*

*Complicaciones de herida quirúrgica.* El TEVA se asocia a una tasa de complicaciones de herida quirúrgica semejante a la observada tras CAC. Diversos estudios han mostrado que la incidencia de complicaciones de herida es semejante tras TEVA y tras CAC -3,5% frente al 3,4% [40]; 6,4% frente al 5,7% [38]; 7,9% [35]-. La incidencia de seromas inguinales tras TEVA se ha descrito en torno al 15%, aunque a los seis meses tienden a desaparecer. En cualquier caso, no debe olvidarse que la mayor parte de la CAC se realiza, a diferencia del TEVA, sin necesidad de abordaje inguinal, y que en términos de praxis quirúrgica no se contempla por igual una complicación de herida inguinal que una abdominal.

*Complicaciones isquémicas periféricas.* Las complicaciones isquémicas periféricas, derivadas de la oclusión de una rama de la prótesis, de un embolismo periférico o de una trombosis femoral, son más frecuentes tras TEVA que tras CAC. El registro EUROSTAR describe una incidencia de complicaciones en el sector de la arteria de acceso o isquémicas periféricas del 6,4%, así como un 3,7% de complicaciones hemorrágicas o falsos aneurismas [34]. Otros estudios cifran la incidencia de complicaciones is-

quémicas tras TEVA en el 3-10% de los casos [42]. Estas cifras contrastan con la incidencia de estas complicaciones en las series contemporáneas de CAC, marcadamente por debajo del 5%. En la serie comparativa de Elkouriet al [38], un 5,3% de los pacientes sometidos a TEVA tuvieron que ser reintervenidos por problemas isquémicos periféricos, frente a un 0,8% a los sometidos a CAC. En los ensayos clínicos DREAM [40] y EVAR I [33], la incidencia calculada de complicaciones isquémicas, derivadas de trombosis del injerto o periféricas, fueron del 6,4 y 2,8% en el grupo de pacientes sometidos a TEVA y del 2,9 y 0,3% en el grupo de CAC ( $p = 0,13$  y  $p = 0,001$ , respectivamente).

Las complicaciones isquémicas periféricas tras TEVA suelen resolverse satisfactoriamente por medio de procedimientos quirúrgicos convencionales, endovasculares o híbridos. La trombosis de una rama del injerto secundaria a una acodadura, por ejemplo, puede solucionarse mediante trombectomía bajo control fluoroscópico e implantación de un *stent*. En otros casos, la corrección a distancia puede no ser posible y requerirse un *bypass* femorofemoral. La trombosis local de la arteria femoral puede requerir una endarterectomía con plastia o la interposición de un injerto femoral. Por último, las complicaciones isquémicas distales a la arteria femoral pueden resolverse mediante embolectomía o *bypass*, según su causa. Fruto de la amplia experiencia de los cirujanos vasculares en la resolución de este tipo de problemas tras cinco décadas de cirugía aortoiliaca, se deriva que la incidencia de amputación mayor de una extremidad tras TEVA es prácticamente nula en las series contemporáneas. Las complicaciones femorales e isquémicas periféricas pueden incluso disminuir en el futuro como consecuencia de la utilización de endoprótesis más flexibles y con perfiles cada vez más reducidos que pueden facilitar y acelerar la implantación de la endoprótesis, a la vez que reducir el riesgo de traumatismo local y la posibilidad de embolización.

*Complicaciones isquémicas pélvicas.* La isquemia pélvica es más frecuente tras TEVA que tras CAC, si bien la incidencia de formas clínicas graves parece semejante en ambos procedimientos. El TEVA comporta una mayor frecuencia de oclusión (intencionado o no) de alguna arteria hipogástrica que la CAC (DREAM; 17% frente al 4%,  $p < 0,001$  [40]), si bien el porcentaje de casos en que ambas quedan ocluidas es muy reducido (1,8% frente al 0,6%). Este mayor porcentaje de oclusión hipogástrica explicaría la elevada frecuencia de claudicación glútea tras TEVA, que aparece en el 11-50% de los pacientes tras embolización de una o ambas hipogástricas [42]. En más de la mitad de estos casos la claudicación puede revertir o mejorar, si bien en los restantes puede plantear un problema clínico para el paciente de difícil solución.

A pesar de su infrecuencia, las complicaciones pélvicas graves parecen más frecuentes en aquellos TEVA que han requerido una oclusión hipogástrica bilateral o unilateral. Favre y Barral [43] revisaron los resultados de cuatro estudios que reunían 204 y 36 oclusiones hipogástricas uni y bilaterales, respectivamente, detectando 9 complicaciones pélvicas graves: 4 isquemias de colon (3 con oclusión hipogástrica bilateral), y 5 isquemias espinales (3 con oclusión hipogástrica bilateral). La mejor estrategia terapéutica sobre las complicaciones pélvicas graves es claramente su prevención. La contribución de las arterias hipogástricas a la irrigación de la médula espinal es conocida, si bien su importancia funcional parece muy variable e impredecible. Respetar al menos una arteria hipogástrica, como se ha preconizado tradicionalmente en la CAC, es claramente el objetivo para el cual se han diseñado numerosos procedimientos asociados al TEVA (*bypass* a hipogástrica, endoprótesis iliohipogástrica, entre otros). Cuando no es posible salvar una hipogástrica, la embolización secuencial (dos semanas de intervalo) contribuye a evitar formas graves de isquemia pélvica postTEVA. Si es necesario embolizar una arteria hipogástrica, conviene realizar las emboli-

zaciones lo más tronculares posibles y preservar la circulación colateral de suplencia femoral [44]. No obstante, la aparición de fenómenos isquémicos pélvicos graves en pacientes con una única hipogástrica ocluida ha llevado a pensar que los fenómenos hemodinámicos no son los únicos implicados y que el embolismo pélvico puede constituir un mecanismo relevante en el TEVA [42,45]. Las complicaciones isquémicas pélvicas graves se asocian a una morbilidad elevada y su tratamiento no difiere del ya conocido para la CAC.

#### *Complicaciones vasculares propias del TEVA*

*Endofugas.* Las endofugas constituyen una complicación infrecuente del postoperatorio inmediato. La mayor parte de las fugas reconocidas durante los primeros 30 días se detectan ya durante el procedimiento inicial. De 1.000 TEVA registrados en el RETA (*Registry of Endovascular Treatment of Abdominal Aortic Aneurysms*) [35], se detectaron 146 fugas antes de los 30 días. De las 54 fugas IA, 3 aparecieron tras el primer control TC. Se detectaron 44 fugas tipo II, de las cuales 9 aparecieron en el primer control TC. Finalmente, las fugas tipo IB fueron 19, de las que 4 se detectaron en el primer control TC. Una TC en el postoperatorio inmediato constituye una excelente exploración para controlar la eventual persistencia de fugas residuales a la cirugía y para detectar nuevas fugas. El sellado espontáneo de una fuga tipo I o III, sin embargo, puede no constituir un indicador de curación, tal como se desprende del consenso de expertos organizado por Veith et al en 2002 [46]. Las fugas tipo I aparecidas en el postoperatorio inmediato deben ser tratadas de forma precoz mediante extensión proximal o distal, *banding*, angioplastia o reconversión. Un 3,3% de los TEVA analizados en el EVAR 1 [33] requirieron procedimientos postoperatorios para corregir fugas. El grupo de expertos reunido por Veith et al [46] cifró en un 7,5% el porcentaje de pacientes que quedan con una fuga tipo I tras la colocación de la endoprótesis y en un 17% los tipo II

[46]. Frente a la benignidad inmediata de las fugas tipo II, la persistencia de una fuga tipo I constituye un factor de riesgo de ruptura. En el registro RETA [35], 19 pacientes tuvieron una fuga IA persistente, de los que 4 (21%) rompieron su aneurisma dentro del año siguiente. Por el momento, se desconoce si esta incidencia de ruptura es superior a la previsible por la historia natural del aneurisma tratado.

### Recomendaciones

- En caso de precisar un embolización hipogástrica, se aconseja realizar las embolizaciones lo más tronculares posibles y preservar la circulación colateral de suplencia femoral.
- Una fuga tipo I postoperatoria debe tratarse siempre.

### Seguimiento

Las técnicas endovasculares son de aplicación relativamente reciente y, por lo tanto, el seguimiento a largo plazo todavía no ofrece datos suficientes para llegar a conclusiones válidas. Se requieren controles regulares con el fin de detectar fallos como las endofugas, la endotensión, la migración y la fractura del *stent*. La mayoría de autores insisten en la necesidad de una continua, intensiva y cuidadosa vigilancia. En el más optimista de los escenarios, en alrededor del 40% de los pacientes no puede asegurarse la eliminación del riesgo de ruptura en el primer año, por lo que la monitorización de cambios en el tamaño parece ser el método de elección para el seguimiento tras TEVA.

La reducción del saco es un proceso lento y, según el método de seguimiento utilizado, pueden demostrarse antes los cambios. Usando mediciones del diámetro, en el 50% de los casos puede demostrarse reducción del saco antes de 12 meses y, usando mediciones de volumen del trombo antes de 6 meses, el 60% demuestran un cambio significativo; es decir, la reducción del saco parece ser menos pronunciada y

**Tabla III.** Ventajas y desventajas de los diferentes métodos diagnósticos.

	Ultrasonidos	TC	RM
Presencia de endofuga	**	+	++
Clasificación de endofuga	+	+	+
Tamaño del aneurisma	+/-	+	+
Integridad del <i>stent</i>	-	+	-
Migración	-	+	-
Dinámica de flujo	+	-	-

TC: tomografía computarizada; RM: resonancia magnética.

menos frecuente cuando se usa un área o diámetro como método de valoración [47].

Tradicionalmente, el seguimiento se ha realizado con una TC a intervalos regulares, combinándolo con radiografías simples abdominales en varias proyecciones. Hay, sin embargo, inconvenientes o desventajas para el uso de TC, especialmente la sobrecarga de los servicios de Radiología, la nefrotoxicidad de los agentes de contraste y las radiaciones ionizantes [48]. Estas limitaciones de la TC han motivado que otras modalidades diagnósticas se hayan utilizado y comparado para el seguimiento del TEVA –eco-Doppler, ARM– (Tabla III).

Las complicaciones relativas al aneurisma o al dispositivo ocurren con una tasa media de 15% al año. Las más comunes son las endofugas y la migración del injerto [35].

La detección y clasificación meticulosa de las endofugas es crítica para el seguimiento de los pacientes que han sido intervenidos de TEVA. Esta determinación se suele realizar con TC y, mantiene una alta correlación con los hallazgos de la arteriografía por sustracción digital (ASD); sin embargo, el tratamiento de las fugas requiere la realización de arteriografías selectivas para clasificar y tratar con éxito las fugas detectadas por TC [49].



La simple medición de la proporción de área ocupada por trombo puede servir para identificar los pacientes con alto riesgo de persistencia de endofuga tipo II. Los pacientes con poca cantidad preoperatoria de trombo en el saco tendrían una alta posibilidad de aparición de esta complicación [50].

La correlación entre migración proximal y dilatación del cuello es estadísticamente significativa; otras variables independientes para la migración son: un cuello ancho con diámetro aneurismático, un cuello corto, fuga proximal y ausencia de fijación suprarrenal. Ante estas condiciones se debe apurar y ser meticoloso en el seguimiento [51].

La dilatación de 3 mm o más del cuello parece ser un factor de riesgo para migración y posterior fuga proximal; de ahí la necesidad de seguimiento y de disponer de métodos de diagnóstico más precisos [52].

La medición del movimiento pulsátil con US de la pared del aneurisma se reduce tras la colocación de una endoprótesis. A pesar de que se reduce permanentemente después de la colocación y que las reducciones más pequeñas aparecen en los casos de endofugas tipo II, no permite la identificación de pacientes con endofugas [53].

Los US realzados con material de contraste pueden poner en evidencia endofugas en pacientes con aumento del aneurisma y no evidencia de endofuga [54].

Aunque el eco-Doppler color demuestra un alto grado de correlación con TC en la determinación de los cambios en el tamaño del aneurisma, tiene una baja sensibilidad y valor pronóstico positivo en la detección de endofugas. No puede reemplazar efectivamente la TC en el seguimiento tras TEVA [55].

El protocolo de seguimiento de Elkoury et al incluye TC seriado y US a intervalos regulares después del procedimiento (antes del alta, al mes y cada 6 meses). En cada examen se compara la capacidad para detectar fugas, las mediciones del diámetro y la capacidad para determinar la permeabilidad del injerto. A pesar de la excelente correlación en el diámetro entre US y TC, hubo discordancia significativa en la

medición y cambios de diámetro. La sensibilidad de US es baja para las endofugas comparada con TC y éste sigue siendo el principal método de estudio [56].

Tanto la TC bidimensional (diámetro máximo) como la TC tridimensional (volumen total del aneurisma) reflejan cambios en la morfología después de EVAR [57].

Verhoven et al, inicialmente realizaban TC en todos los controles, posteriormente usaron US y radiografías de abdomen utilizando la TC de forma selectiva. En su serie el TEVA se asocia con una baja tasa de reintervenciones (sólo el 15%) y su protocolo de seguimiento sin TC regular es largo, simple y efectivo [58].

La medición de la presión intrasaco es un importante método complementario para la evaluación tras TEVA, permitiendo, posiblemente una detección precoz de los fallos. La presión elevada se asocia con expansión del aneurisma y la presión baja con su reducción [59]. El seguimiento clínico adicional sigue siendo necesario para determinar si la monitorización de la presión en el interior del saco puede reemplazar la TC en el seguimiento de la TEVA [60].

Referente al seguimiento clínico global, los pacientes con diabetes mellitus tienen una significativa mayor mortalidad precoz después de TEVA, pero la supervivencia a largo plazo es similar a los no diabéticos [61].

## Recomendaciones

- Se podría recomendar a todos los pacientes una TC a los 1, 6, 12 y 24 meses y, cuando se sospechen complicaciones, realizar una arteriografía. La integridad estructural se sigue valorando mediante radiografía simple de abdomen en proyecciones frontales, de perfil y oblicuas.
- Se pueden hacer cambios en el protocolo de seguimiento de acuerdo con los hallazgos. Es conveniente relajar en caso de no complicaciones y desaparición del aneurisma o franca reducción o acortar los períodos en caso de migraciones < 5 mm o incremento del saco [62].

## Resultados tardíos. Evidencias sobre la efectividad y la duración del tratamiento endovascular

### Efectividad y duración

Una reciente revisión sistemática [63] estudia 61 publicaciones (3 estudios aleatorizados, 15 estudios controlados no aleatorizados, 16 comparativos de observación y 27 series de casos) extraídas de 13 bases electrónicas de datos bibliográficos entre enero de 2000 y septiembre de 2004. La totalidad de los estudios evaluaban a 29.059 pacientes, de los que 19.804 fueron sometidos al TEVA y el resto a cirugía convencional. Se estudiaron los parámetros de eficacia y seguridad relacionados con el TEVA y se obtuvieron los siguientes resultados.

La duración del procedimiento, las pérdidas sanguíneas y la estancia hospitalaria fueron claramente favorables al TEVA. La exclusión completa del AAA se observó en el 88,8% de los pacientes tratados con TEVA. La mortalidad a los 30 días fue significativamente inferior para el TEVA, así como la morbilidad asociada al procedimiento. Sin embargo, la tasa de migración fue del 4% durante el seguimiento superior a 12 meses. La trombosis tardía del injerto fue superior en el grupo del TEVA. La presencia de endofugas tipo I se incrementaba con el tiempo (6,8% después de 12 meses de seguimiento). Sin embargo, las fugas tipo II reducían su frecuencia con el tiempo. La tasa de rotura del AAA fue del 0,6% para un seguimiento medio de 17 meses. La conversión a cirugía abierta en el seguimiento fue necesaria en el 2% de los casos. La tasa de reintervención ascendió al 16,2%, siendo la mayoría de carácter endovascular.

Este estudio concluye que, a pesar de la heterogeneidad de los criterios de inclusión, de la experiencia de los equipos y de la diversidad de endoprótesis utilizadas, el TEVA es técnicamente eficaz y seguro con reducida mortalidad y morbilidad iniciales comparado con la cirugía abierta; pero la tasa de reinterven-

ciones limita y condiciona el seguimiento largo y costoso de esta técnica. Es decir, el TEVA es eficaz, pero no suficientemente duradero. Esta es la primera recomendación de nivel A.

Aún más recientes son los resultados a medio plazo de los estudios prospectivos, controlados y aleatorizados EVAR 1 [33] y 2 [37] y el DREAM [64]. El EVAR 1 y el DREAM comparaban el TEVA y la cirugía convencional en pacientes electivos de riesgo moderado, y aptos para ambas técnicas. De ellos se desprenden resultados similares a los señalados en la revisión sistemática. Es decir, la mortalidad y morbilidad inicial es claramente favorable al TEVA. Sin embargo, al cabo del año de seguimiento la mortalidad de los pacientes intervenidos por TEVA y los operados por vía abierta se iguala. El grupo del DREAM argumenta que esta igualdad se debe a un fenómeno de selección que la cirugía imprime en el período perioperatorio. Los que sobreviven a la cirugía son más sanos y, por ello, tienen mejor supervivencia. En el EVAR 1 destaca que la mortalidad relacionada con el AAA es inferior en el TEVA a lo largo del seguimiento de 4 años, cuando se compara con la cirugía convencional. Son de nuevo las reintervenciones las que marcan negativamente al TEVA, aunque la mayoría son endovasculares y menores. En la tabla I se resumen los grandes resultados del TEVA en diferentes grandes estudios y registros. En el DREAM la tasa de reintervenciones es del 12% a dos años para el TEVA y del 5% para la cirugía abierta. Para el EVAR 1 la tasa de reintervenciones es del 20 y del 6% para el TEVA y la cirugía abierta, respectivamente. Sin embargo, las reintervenciones no influyen en la mortalidad global. Las tasas de conversión a cirugía abierta son del 2,5 y 1,7% para el EVAR y el DREAM, respectivamente, y las tasas de rotura de AAA son del 1,4 y 1,1%, respectivamente (Tabla IV) [33,64-66].

Con relación a la calidad de vida, tanto el DREAM [65] como el EVAR [33] señalan que es mejor para los pacientes tratados con TEVA durante los primeros meses, pero que esta ventaja se diluye con el tiempo.

**Tabla IV.** Resumen de los resultados globales a largo plazo del tratamiento endovascular de un aneurisma.

	Reintervención (%)	Rotura (%)	Conversión (%)
EUROSTAR [65] a 6 años	17,8	0,4	1,99
LIFELINE [66] a 6 años	18,2	0,7	3,6
EVAR 1 [33] a 4 años	20	1,4	2,5
DREAM [64] a 2 años	12	1,1	1,7

EVAR: *Endovascular Aneurysm Repair*; DREAM: *Dutch Randomized Endovascular Aneurysm Management*.

En términos de coste-eficacia, el EVAR [33] destaca que el TEVA es sustancialmente más caro debido al precio de las endoprótesis y a la necesidad de un seguimiento con imagen más costoso. Sin embargo, es pronto para hablar de coste-eficacia, ya que se precisa mayor tiempo de seguimiento.

Más sorprendentes han sido los resultados del EVAR 2 [37], que comparaba el tratamiento médico y el seguimiento con el TEVA en pacientes no aptos para cirugía abierta. Los pacientes tratados con TEVA experimentaban una inesperada mortalidad perioperatoria del 9%. En esta mortalidad se incluyeron los pacientes que fallecieron esperando ser tratados, al ser un estudio basado en la intención de tratamiento. Del mismo modo, sorprende observar como la mortalidad durante el seguimiento fue muy similar en los dos grupos de tratamiento. Una explicación es que la tasa de rotura de aneurisma no tratado fue del 9/100 pacientes/año, muy inferior a la esperada según otros estudios epidemiológicos. Una recomendación que deriva del EVAR 2 es mejorar la calidad de salud de los pacientes antes que someterlos precipitadamente al TEVA. La aplicación en pacientes de alto riesgo o rechazados para cirugía abierta, que precisamente

fueron el motivo de la idea original de Parodi, queda en entredicho a raíz de estos resultados del EVAR 2.

Si nos fijamos en los resultados de los dos registros más importantes que existen sobre TEVA, el EUROSTAR y el LIFELINE, ambos sin ser estudios aleatorizados, conducen a resultados superponibles a los derivados de los estudios aleatorizados y controlados. Es decir, la mortalidad perioperatoria se sitúa en torno al 2% con escasa morbilidad. Del mismo modo, la tasa de reintervenciones alcanza el 18% al cabo de 6 años de seguimiento (Tabla IV). Publicaciones recientes de EUROSTAR destacan la mejora de los resultados con el perfeccionamiento de las nuevas generaciones de endoprótesis [66].

## Conclusiones

De los estudios aleatorizados y controlados, de los grandes registros y de la revisión sistemática se puede concluir con un nivel A de evidencia que:

- El TEVA constituye una técnica eficaz y segura que ofrece mejores resultados perioperatorios que la cirugía abierta en pacientes anatómicamente aptos.
- No hay diferencias en la calidad de vida ni en la supervivencia a largo plazo.
- En pacientes de riesgo muy elevado deben mejorarse sus condiciones mórbidas antes de aplicar el TEVA.
- El TEVA es más caro que el tratamiento convencional, aunque es pronto para evaluar su real coste-eficacia.
- Las reintervenciones, aunque menores, condicionan un seguimiento estricto y costoso.
- Esta información debe transmitirse a los pacientes que se someten al TEVA en el momento de firmar el consentimiento.
- Futuras mejoras tecnológicas son exigibles para mejorar la duración de la técnica y recomendarse como primera elección.

## Reparación endovascular de aneurismas de aorta abdominal infrarrenal rotos

### Introducción

Mientras que la reparación endovascular de AAA infrarrenal íntegros goza de una experiencia que se cuenta por decenas de millares de casos en el mundo, la de AAA rotos –TEVAR (*Thoracic Endovascular Aortic Repair*)– es mucho menos frecuente.

La primera referencia de uno de estos casos es de 1994 [67] y, desde entonces, el interés en ofrecer un menor impacto fisiológico al tratamiento de los AAAR se refleja en un número creciente de publicaciones.

Sin embargo, la experiencia comunicada se limita a unos pocos cientos de casos, recogidos con criterios desiguales y a veces poco comparables. Incluso guías de práctica clínica recientes, sobre enfermedad arterial incluyendo aneurismas de aorta, no contempla el tratamiento endovascular de los aneurismas rotos [68].

A pesar de ello, sí se pueden constatar en esta fase inicial unas cifras de morbimortalidad que se comparan favorablemente con la cirugía abierta, y además una serie de aspectos y puntos de controversia, de cuya resolución dependerá que se pueda instaurar como un tratamiento de elección.

Este documento pretende ser reflejo de todo ello, tratando de responder a la vista de estos datos y la experiencia personal tres cuestiones: ¿es factible la reparación endovascular de AAA rotos (TEVAR)?, ¿cuáles son los principales puntos de controversia en este punto?, ¿qué resultados se logran hoy día en comparación con la cirugía abierta?

Se ha realizado una revisión bibliográfica de búsqueda en Pubmed con los términos MeSH (*aortic aneurysm, ruptured aneurysm, endovascular repair of aortic aneurysm*), a continuación en bases de datos de guías de práctica clínica y de posibles revisiones sistemáticas, realizando una síntesis de la información recogida.

Se han seleccionado 18 [69-87] artículos que recogían la descripción de experiencia sobre tratamiento endovascular de AAAr.

Todos son artículos de revisión retrospectiva de centros individuales. Por ello, el nivel de evidencia todavía no es el adecuado para recomendaciones con fuerza. Además, algunos artículos mezclan aneurismas rotos con los sintomáticos no rotos, los rotos estables con rotos inestables.

En total, los casos analizados suman 355 de reparación endovascular y, considerando el número de casos aportados y el número de años de su recogida, la casuística anual comunicada oscila de 2 a 14 al año por cada autor, con una media de 5 al año.

El empleo de balón de oclusión aórtica ha sido irregular: para unos siempre de entrada y para otros de forma puntual y casi anecdótica, aunque en general el empleo ha sido restringido a los que presentaban una gran inestabilidad.

### ¿Es factible el TEVAR?

Los trabajos publicados muestran que es posible aplicar el tratamiento, y que de los primeros casos en los que se empleaban prótesis de fabricación casera, los posteriores han utilizado prótesis comercialmente disponibles, y que no difieren de las empleadas en cirugía programada.

Las limitaciones para aplicar este tratamiento hay que buscarlas en varias causas:

#### *Posibilidad de disponer de un estudio previo mínimo*

La mayoría de autores abogan por la TC, aunque hay quien prescinde de la TC y se basa exclusivamente en la arteriografía o propone el empleo de los ultrasonidos intravasculares (IVUS) para la caracterización del cuello del aneurisma, principalmente. En los casos que se exija un TC previo, el estado del paciente puede ser determinante a la hora de aceptar esta demora o pasar directamente a la cirugía abierta. Algún autor [88] ha constatado que la demora de tiempo media

desde la llegada al centro de un paciente con AAAr y la intervención quirúrgica permitiría en la gran mayoría disponer de la evaluación previa con TC, sin influir en la demora, previa al tratamiento.

#### *Posibilidades anatómicas de poder realizar la reparación endovascular*

En estudios de revisión de TC se afirma que en AAAr la anatomía impediría, en la mayoría de casos (60%), la implantación segura de una endoprótesis [89,90]; pero en revisiones de casos ya tratados la anatomía de la aorta sólo les ha obligado a descartar la reparación endovascular entre el 20 y el 42% de los casos [6]. Posiblemente las exigencias anatómicas en la situación de urgencia vital se relajan algo.

#### *Problemas logísticos*

Se requiere una buena experiencia en casos programados y disponer de recursos humanos y materiales las 24 horas del día. Ello no siempre es factible y supone una causa para optar por la reparación abierta en vez de la endovascular [87,91]. Sin embargo, los trabajos más recientes reflejan actuaciones con protocolos que permiten la opción endovascular en todos los casos anatómica y clínicamente posibles.

#### *Inestabilidad del paciente*

Se considera que la inestabilidad es un factor que va en contra de realizar la reparación endovascular, ya que es una situación de extrema urgencia y el pinzamiento aórtico por cirugía abierta es más expeditivo. Ello hace que en tales circunstancias el tratamiento derive en cirugía abierta. La mayoría de autores abogan, sin embargo, por la 'hemostasia hipotensiva' [69-87] y ser tolerante hasta lograr la exclusión endovascular. La mayoría de trabajos recurren a la oclusión aórtica endovascular con balón en pocas ocasiones.

### **Puntos de controversia en el TEVAR**

#### *Anestesia*

La mayoría de trabajos procura la anestesia local para

evitar el colapso hemodinámico que se produce con la inducción anestésica, asociando eventualmente sedación, al menos hasta que el control hemodinámico con balón de oclusión se haya logrado, y a veces si el paciente lo tolera, hasta completar la reparación. En la literatura analizada [69-87], de los 277 casos en los que figura el dato entre los 355 casos analizados, el 58% se completa con anestesia local asociado a mayor o menor grado de sedación, y la anestesia general se da en el 42%. En algunos casos que acabaron con anestesia general se procuró mantener la anestesia local, al menos hasta lograr la oclusión aórtica con balón.

#### *Abordaje percutáneo o quirúrgico*

La mayoría optan por la disección de la femoral, pero algunos han intentado el abordaje percutáneo asociado a dispositivos de cierre percutáneo [92]. Sin embargo, en pacientes hipotensos las dificultades de punción aumentan.

#### *Oclusión aórtica*

Se realiza en función de la tolerancia clínica y hemodinámica del paciente a la hipotensión, abogando por la 'hemostasia hipotensiva', término acuñado para este tema por Veith et al [81], en tanto el paciente mantenga el nivel de conciencia y la colaboración. En general, el empleo del balón previo al implante de la prótesis añade dificultades técnicas, por lo que se tiende a prescindir. Se ha descrito una técnica de oclusión con balón en dos tiempos para evitar 'desclampajes' antes de la exclusión total del aneurisma [94], e incluso un tipo de endoprótesis bifurcada con una válvula unidireccional en la pata corta, que evita el flujo de sangre por ella hasta que no se ha cateterizado [95].

#### *Tipo de endoprótesis*

Aunque en los primeros casos se empleaban dispositivos 'caseros' [96], todos los artículos recientes emplean prótesis comercialmente disponibles; pero entre

ellas existen la opción del injerto aortouniliaco + *bypass* femorofemoral y ocluser iliaca contralateral, y otros por una endoprótesis bifurcada modular. En los casos recogidos [69-87], se dispone de información en 261 casos de los 355. Entre ellos, la prótesis bifurcada se ha empleado en 61% y la Ao-UI o recta en el 49%.

### *Control postoperatorio*

El control postoperatorio nos enfrenta a un probable aumento de la incidencia de síndrome compartimental abdominal [97] y a una forma más agresiva de tratar o incluso prevenir las endofugas tipo 2, inyectando en el saco aneurismático material trombotico (trombina, fibrina, colas biológicas).

### **Resultados**

La mortalidad postoperatoria según el análisis practicado [69-87] a 30 días oscila entre el 0 y el 45%, con una media del 23%, aunque en tres trabajos incluyen aneurismas sintomáticos, pero íntegros. Esto concuerda con otras revisiones de la literatura previas.

De forma general, la mortalidad estimada en revisiones serias de la literatura de 50 años de experiencia en cirugía abierta por AAA rotos es del 49% [98].

Los trabajos que establecen comparaciones entre la época en la que sólo se practicaba reparación con cirugía abierta y la época en la que se emplea ésta además de la endoprótesis en los casos en que es factible, muestran una mejoría notable de la mortalidad inmediata, además de menor pérdida sanguínea, menor estancia en unidades de cuidados intensivos (UCI), así como hospitalaria, y menos complicaciones posteriores [91].

Sin embargo, otros trabajos prospectivos recientes no encuentran esta diferencia, donde contaban con una mortalidad de cirugía abierta baja, quizás por la selección de candidatos a tratamiento [99].

### **Conclusiones**

- La experiencia y la bibliografía disponibles en este campo no aportan las suficientes evidencias científicas como para establecer recomendaciones con evidencia alta.
- El tratamiento endovascular de AAA es factible y las experiencias iniciales revelan resultados que mejoran la morbimortalidad de la cirugía abierta de forma considerable, proponiéndolo algunos, incluso, como solución intermedia hasta poder dar un tratamiento definitivo.
- Para poder ofrecer este tratamiento de forma óptima a los pacientes, es necesario tener una adecuada experiencia en tratamiento endovascular en cirugía programada y disponer de un protocolo definido, así como recursos materiales y humanos cualificados, de forma ininterrumpida.
- Son necesarios estudios prospectivos aleatorizados y comparativos entre la reparación abierta y endovascular en esta patología, para poder recomendar esta alternativa terapéutica frente a la convencional.
- Parece razonable que los servicios de accidentes cerebrovasculares (ACV) potencien la formación de residentes y personal de plantilla en estas opciones, si cabe alguna esperanza en reducir la mortalidad en esta patología y presentación clínica tan grave.

### **Bibliografía**

1. Parodi JC, Palmaz JC, Barone HD. Transfemoral intraluminal graft implantation for abdominal aortic aneurysms. *Ann Vasc Surg* 1991; 5: 491-9.
2. Parker MV, O'Donnell SD, Chang AS, Johnson CA, Gillespie DL, Goff JM, et al. What imaging studies are necessary for abdominal aortic endograft sizing? A prospective blinded study using conventional computed tomography, aortography, and three-dimensional computed tomography. *J Vasc Surg* 2005; 41: 199-205.
3. Vaquero C, Agudo J, Pérez-Turiel J, Fraile JC, Lara A, Diago MV, et al. Detection of endoleaks after endovascular repair of abdominal aortic aneurysm. Value of the computational

- modelling program based in Ecodoppler ultrasound. *Sp J Surg Res* 2005; 8: 115-8.
4. Diehm N, Herrmann P, Dinkel HP. Multidetector CT angiography versus digital subtraction angiography for aortoiliac length measurements prior to endovascular AAA repair. *J Endovasc Ther* 2004; 11: 527-34.
  5. Martín-Pedrosa JM, González-Fajardo JA, Del Río-Solá ML, Cenizo-Revuelta N, Del Blanco-Alonso I, Gutiérrez-Alonso VM, et al. ¿Es la arteriografía preoperatoria un método tan infalible como se cree? *Angiología* 2005; 47: 381-8.
  6. Alsac JM, Kobeiter H, Becquemin JP, Desgranges P. Endovascular repair for ruptured AAA: a literature review. *Acta Chir Belg* 2005; 105: 134-9.
  7. Prinssen M, Verhoeven EL, Verhagen HJ, Blankensteijn JD. Decision-making in follow-up after endovascular aneurysm repair based on diameter and volume measurements: a blinded comparison. *Eur J Vasc Endovasc Surg* 2003; 26: 184-7.
  8. Gutiérrez V, Del Río L, Martín M, Barrio C, Del Blanco I, González JA, et al. Estrategia en cirugía endovascular. *Técnicas Endovasculares* 2000; 3: 236-42.
  9. Rockman C. Reducing complications by better case selection: anatomic considerations. *Semin Vasc Surg* 2004; 17: 298-306.
  10. Biederer J, Link J, Steffens JC, Fronius M, Heller M. Contrast media-enhanced 3D MR angiography before endovascular treatment of aneurysm in the abdominal aorta, iliac artery and peripheral vessels. *Rofo* 2000; 172: 985-91.
  11. Sprouse LR, Meier GH, Parent FN, DeMasi RJ, Stokes GK, LeSar CJ, et al. Is three-dimensional computed tomography reconstruction justified before endovascular aortic aneurysm repair? *J Vasc Surg* 2004; 40: 443-7.
  12. Stuart C. Geller and the members of the Society of Interventional Radiology Device Forum. *J Vasc Interv Radiol* 2003; 14 (Suppl): S263-4.
  13. Johnston KW. Canadian Society for Vascular Surgery Aneurysm Study Group. Nonruptured abdominal aortic aneurysm: six year follow up results from the multicentre prospective Canadian aneurysm study. *J Vasc Surg* 1994; 20: 163-70.
  14. Carpenter JP, Baum RA, Barker CF. Durability of benefits of endovascular versus conventional abdominal aortic aneurysm repair. *J Vasc Surg* 2002; 35: 222-8.
  15. Mohan IV, Harris PL. When do not operate for abdominal aortic aneurysms. *Semin Interv Cardiol* 2000; 5: 15-9.
  16. Blankensteijn JD, Lindenburg FP, Van der Graaf Y, Eikelboom BC. Influence of study desingon reported mortality and morbidity rates after abdominal aortic aneurysm repair. *Br J Surg* 1998; 85: 1624.
  17. Brady AR, Fowkes FG, Greenhalgh RM. Risk factors for postoperative death following elective surgical repair of abdominal aortic aneurysm: results from de UK Small Aneurysm Trial. On behalf of the UK Small Aneurysm Trial Participants. *Br J Surg* 2000; 87: 742.
  18. Cronenwett JL, Birk-Meyer JD. *The Dartmouth atlas of vascular healthcare*. Chicago, Aha Press; 2000.
  19. Brewster DC, Cronenwett JL, Hallett JW Jr, Joint Council of The American Association for Vascular Surgery and Society for Vascular Surgery. Guidelines for the treatment of abdominal aortic aneurysms. Report of a subcommittee of the Joint Council of the American Association for Vascular Surgery and society for Vascular Surgery. *J Vasc Surg* 2003; 37: 1106-17.
  20. Faries PL, Dayal R, Lin S. Endovascular stent graft selection for the treatment of abdominal aortic aneurysms. *J Cardiovasc Surg (Torino)* 2005; 46: 9-17.
  21. Verhoeven EL, Prims TR, Tieyiu IF. Treatment of short-necked infrarenal aortic aneurysms with fenestrated stent-grafts: short-terms results. *Eur J Vasc Endovasc Surg* 2004; 27: 453-5.
  22. A report of the SVS/SIR/SCAI/SVMB Writing Committee to Develop a Clinical Competence Standard for TEVAR. Clinical competence statement on thoracic endovascular aortic repair (TEVAR) -multispecialty consensus recommendations. *J Vasc Surg* 2006; 43: 858-62.
  23. Van Sambeck MRHM, Van Dijk LC, Hendriks JM. Abdominal Aneurysms-EVAR. In Hallett JW, Mills JL, Ersahaw JJ, Reekers JA, eds. *Comprehensive Vascular an endovascular surgery*. Elsevier; 2004. p. 409-24.
  24. Singh N, Adams E, Neville R, Deaton DH. Percutaneous EVAR can be performed with a high degree of success. URL: [http://www.evtoday.com/PDFArticles/0405/et0405\\_deaton.pdf](http://www.evtoday.com/PDFArticles/0405/et0405_deaton.pdf).
  25. Sánchez-Coll S. Prótesis endovasculares comerciales. In Fernández-Valenzuela V, ed. *Cirugía endovascular del sector aorto-iliaco*. Barceona: J Uriach; 2001. p. 347-71.
  26. Greenhalgh RM. Endovascular stent graft techniques for abdominal aortic aneurysms. In Greenhalgh RM, ed. *W.B. Saunders*; 2002.
  27. Moore WS, Beebe HG, Chuter TAM, Fairman RM, Matsu-mura JS. Abdominal aortic aneurysm. In Moore, Ahn, eds. *Endovascular surgery*. W.B. Saunders; 2001. p. 421-42.
  28. Peeters P, Bosiers M, Verbist J, Deloose K. Consideraciones técnicas en la reparación endovascular de AAA con arterias ilíacas problemáticas. *Técnicas Endovasculares* 2003; 6: 781-6.
  29. Wolf YG, Arko FR, Hill BB, Olcott C IV, Harris EJ Jr, Fogarty TJ, et al. Gender differences in endovascular abdominal aortic aneurysm repair with AneuRx stent graft. *J Vasc Surg* 2003; 35: 882-6.
  30. Verzini F, Cao P, De Rango P, Parlani G, Xanthopoulos D, Iacono G, et al. Conversion to open repair after endografting for abdominal aortic aneurysm: causes, incidence and results. *Eur J Vas Endovasc Surg* 2006; 31: 136-42.
  31. Adriansen ME, Bosch JL, Halpern EF, Myriam-Huininck MG, Gazelle GS. Elective endovascular versus open surgical repair of abdominal aortic aneurysms: systematic review and short-term results. *Radiology* 2002; 224: 739-47.
  32. Lee WA, Carter JW, Upchurch G, Seeger JM, Huber TS. Perioperative outcomes after open and endovascular repair of intact abdominal aortic aneurysms in the United States during 2001. *J Vasc Surg* 2004; 39: 491-6.
  33. EVAR Trial Participants. Endovascular aneurysm repair versus open repair in patients with abdominal aortic aneurysm (EVAR trial 1): randomised controlled trial. *Lancet* 2005; 365: 2179-86.

34. Lange C, Leurs LJ, Buth J, Myhre HO, EUROSTAR Collaborators. Endovascular repair of abdominal aortic aneurysms in octogenarians: an analysis based on EUROSTAR data. *J Vasc Surg* 2005; 42: 624-30.
35. Thomas SM, Beard JD, Ireland M, Ayers S. Results from the prospective registry of endovascular treatment of abdominal aortic aneurysms (RETA): mid term results to five years. *Eur J Vasc Endovasc Surg* 2005; 29: 563-70.
36. Hobo R, Marrewijk CJ, Leurs LJ, Laheij RJF, Buth J. Adjuvant procedures performed during endovascular repair of abdominal aortic aneurysm. Does it influence outcome? *Eur J Vasc Surg* 2005; 30: 20-8.
37. EVAR Trial Participants. Endovascular aneurysm repair and outcome in patients unfit for open repair of abdominal aortic aneurysms (EVAR trial 2): randomised controlled trial. *Lancet* 2005; 365: 2187-92.
38. Elkouri S, Gloviczki P, McKusick MA. Perioperative complications and early outcome after endovascular and open surgical repair of abdominal aortic aneurysms. *J Vasc Surg* 2004; 39: 497-505.
39. Lee WA, Carter JW, Upchurch G, Seeger JM, Huber TS. Perioperative outcomes after open and endovascular repair of intact abdominal aortic aneurysms in the United States during 2001. *J Vasc Surg* 2004; 39: 491-6.
40. Prinssen M, Verhoeven EL, Buth J, Cuipers PW, Van Sambeek MR, Balm R, et al, Dutch Randomized Endovascular Aneurysm Management (DREAM) Trial Group. A randomized trial comparing conventional and endovascular repair of abdominal aortic aneurysms. *N Engl J Med* 2004; 351: 1607-18.
41. Walker SR, Yusuf SW, Wenham PW, Hopkinson BR. Renal complications following endovascular repair of abdominal aortic aneurysms. *J Endovasc Surg* 1998; 5: 318-22.
42. Maldonado TS, Rockman CB, Riles E, Douglas D, Adelman MA, Jacobowitz GR, et al. Ischemic complications alter endovascular abdominal aortic aneurysm repair. *J Vasc Surg* 2004; 40: 703-10.
43. Favre JP, Barral X. Arterial complications after endovascular abdominal aortic repair. In Branchereau A, Jacobs M, eds *Complications in vascular and endovascular surgery (part II)*. New York: Futura Publishing; 2002. p. 147-57.
44. Pontes C, Álvarez J, García-Madrid C, Riambau V. Trombosis provocada en la cirugía endovascular. *Técnicas Endovasculares* 8: 1596-600.
45. Berg P, Kauffmann D, Van Marrewijk CJ, Buth J. Spinal cord ischemia after stent graft treatment for infrarenal abdominal aortic aneurysms. Analysis of the EUROSTAR database. *Eur J Vasc Endovasc Surg* 2001; 22: 342-7.
46. Veith FJ, Baum RA, Ohki T, Amor M, Adiseshiah M, Blankensteijn JD, et al. Nature and significance of endoleaks and endotension: summary of opinions expressed at an international conference. *J Vasc Surg* 2002; 35: 1029-35.
47. Van der Laan MJ, Prinssen M, Blankensteijn JD. Follow-up alter endovascular abdominal aneurysm repair: diameter, area or volume. *Técnicas Endovasculares* 2004; 7: 968-71.
48. Van der Berg JC. Are current surveillance methods enough? *Técnicas Endovasculares* 2005; 3: 1359.
49. Stavropoulos SW, Clark TW, Carpenter JP, Fairman RM, Litt H, Velásquez OC, et al. Use of CT angiography to classify endoleaks alter endovascular repair of abdominal aortic aneurysms. *J Vasc Interv Radiol* 2005; 16: 663-7.
50. Sampaio SM, Panteón JM, Mozes GI, Andrews JC, Bower TC, Kaira M, et al. Aneurysm sac thrombus load predicts type II endoleaks after EVAR. *Ann Vasc Surg* 2005; 19: 302-9.
51. Leurs LJ, Stultiens G, Kievit J, Buth J, on behalf of the EUROSTAR Collaborators. Adverse events at the aneurysmal neck identified at follow-up after endovascular abdominal aortic aneurysm repair: how do they correlate? *Vascular* 2005; 13: 261-7.
52. Dillavou ED, Muluk S, Makaroun MS. Is neck dilatation after EVAR dependent? Results of 4 US Phase II trials. *Vasc Endovasc Surg* 2005; 39: 47-54.
53. Lindblad B, Dias N, Malina M, Ivancev K, Resch T, Hansen F, et al. Pulsatile wall motion (PWM) measurements after EVAR are not useful in the classification of endoleak. *Eur J Vasc Endovasc Surg* 2004; 28: 623-8.
54. Napoli V, Bargellini I, Sardella SG, Petruzzi P, Cioni R, Vignalli C, et al. Abdominal aortic aneurysm: contrast-enhanced US for missed endoleaks after endoluminal repair. *Radiology* 2004; 233: 217-25.
55. Missig-Carroll N, Richardson T, Muluk SC, Makaroun MS. Color flow duplex ultrasound scan versus computed tomographic scan in the surveillance of endovascular aneurysm repair. *J Vasc Surg* 2003; 38: 645-51.
56. Elkouri S, Panteon JM, Andrews JC, Lewis BD, McKusick MA, Noel AA, et al. Computer tomography and ultrasound in follow-up of patients after endovascular repair on abdominal aortic aneurysm. *Ann Vasc Surg* 2004; 18: 271-9.
57. Neuhauser B, Oldenburg WA, Hakaim AG. Changes in abdominal aortic aneurysm size after EVAR with Zenith, AneuRx, and custom-made stent grafts. *Am Surg* 2004; 70: 630-4.
58. Verhoeven EL, Tielliu IF, Prins TR, Zeebregts CJ, Van Andrija de Kempnaer MG, Cina CS, et al. Frequency and outcome of re-interventions alter endovascular repair for abdominal aortic aneurysm: a prospective cohort study. *Eur J Vasc Endovasc Surg* 2004; 28: 357-64.
59. Dias NV, Ivancev K, Malina M, Resch T, Lindblad B, Soneson B. Intra-aneurysm sac pressure measurements after endovascular aneurysm repair: differences between shrinking, unchanged, and expanding aneurysms with and without endoleaks. *J Vasc Surg* 2004; 39: 1229-35.
60. Ellozy SH, Carroccio A, Lookstein RA, Minor ME, Sheahan CM, Jutta J, et al. First experience in human beings with a permanently implantable intrasac pressure transducer for monitoring endovascular repair of abdominal aortic aneurysms. *J Vasc Surg* 2004; 40: 405-12.
61. Leurs LJ, Laheij RJ, Buth J, EUROSTAR Collaborators. Influence of diabetes mellitus on the endovascular treatment of abdominal aortic aneurysms. *J Endovasc Ther* 2005; 12: 288-96.
62. Riambau V, Murillo I, García-Madrid C, Montaña X, Mulet J. 1/3/6/18/12 month and life long yearly assessment is the routine: is it right and safe for patients with EVAR? In Becque-



- min JP, Loisanche D, Watelet J, eds. Controversies and update in vascular and cardiovascular surgery. Paris: Atheliner Phoenix; 2006. p. 6-10.
63. Drury D, Michaels JA, Jones L, Ayiku L. Systematic review of recent evidence for the safety and efficacy of elective endovascular repair in the management of infrarenal abdominal aortic aneurysm. *Br J Surg* 2005; 92: 937-46.
  64. Blankensteijn JD, De Jong SE, Prinssen M, Van der Ham AC, Buth J, Van Sterkenburg SM, et al. Two-year outcomes after conventional or endovascular repair of abdominal aortic aneurysms. *N Engl J Med* 2005; 352: 2398-405.
  65. EUROSTAR Progress Report July 2005. URL: <http://www.eurostar-online.org>.
  66. Lifeline Registry of EVAR Publications Committee. Lifeline registry of endovascular aneurysm repair: long-term primary outcome measures. *J Vasc Surg* 2005; 42: 1-10.
  67. Prinssen M, Buskens E, Nolthenius RP, Van Sterkenburg SM, Teijink JA, Blankensteijn JD. Sexual dysfunction after conventional and endovascular AAA repair: results of the DREAM trial. *J Endovasc Ther* 2004; 11: 613-20.
  68. Van Marrewijk CJ, Leurs LJ, Vallabhaneni SR, Harris PL, Buth J, Laheij RJ, EUROSTAR Collaborators. Risk-adjusted outcome analysis of endovascular abdominal aortic aneurysm repair in a large population: how do stent-grafts compare? *J Endovasc Ther* 2005; 12: 417-29.
  69. Yusuf SW, Whitaker SC, Chuter TA, Wenham PW, Hopkinson PR. Emergency endovascular repair of leaking aortic aneurysm. *Lancet* 1994; 344: 1645.
  70. Writing Committee to Develop Guidelines for the Management of Patients with Peripheral Arterial Disease. ACC/AHA Guidelines for the Management of Patients with Peripheral Arterial Disease (Lower Extremity, Renal, Mesenteric, and Abdominal Aortic). URL: <http://www.acc.org/clinical/guidelines/pad/index.pdf>.
  71. Mehta M, Darling C, Rhoddy SP. Compartment syndrome after EVAR for ruptured. *J Vasc Surg* 2005; 42: 1047-51.
  72. Gerassimidis TS, Papazoglou KO, Kamaroudis AG. Endovascular management of ruptured aortic aneurysm: 6 year experience from a Greek center. *J Vasc Surg* 2005; 42: 615-23.
  73. Vaddineni SK, Ruso GC, Patersson MA, Taylor SM, Jordan WA. Ruptured abdominal aortic aneurysm: a retrospective assessment of open versus endovascular repair. *Ann Vasc Surg* 2005; 19: 782-6.
  74. Brandt M, Walluscheck KP, Janke T, Graw K, Cremer J, Muller-Hulsbeck S. Endovascular repair of ruptured abdominal aortic aneurysms: feasibility and impact on early. *J Vasc Interv Radiol* 2005; 16: 1309-12.
  75. Alsac JM, Desgranges P, Kobeiter H, Becquemin JP. Emergency endovascular repair for ruptured abdominal aortic aneurysms: feasibility and comparison of early results with conventional open. *Eur J Vasc Endovasc Surg* 2005; 30: 632-9.
  76. Larzon T, Lindgren R, Norgren L. Endovascular treatment possible in ruptured abdominal aortic aneurysm. *Lakartidningen* 2005; 102: 1320-2.
  77. Hechellhammer L, Lachat ML, Wildermuth S, Bettex D, Mayer D, Pfammatter T. Midterm outcome of endovascular repair of ruptured abdominal aortic aneurysms. *J Vasc Surg* 2005; 41: 752-7.
  78. Lee WA, Hirneise CM, Tayyarah M, Huber TS, Seeger JM. Impact of endovascular repair of early outcomes of ruptured abdominal aortic aneurysms. *J Vasc Surg* 2004; 40: 211-5.
  79. Lombardi JV, Fairman RM, Golden MA, Carpenter JP, Mitchell M, Barker C, et al. The utility of commercially available endografts in the treatment of contained ruptured abdominal aortic aneurysm with hemodynamic stability. *J Vasc Surg* 2004; 40: 154-60.
  80. Arya N, Lee B, Loan W, Johnston LC, Hannon RJ, Soong CV. Endovascular repair of ruptured abdominal aortic aneurysm. Change in aneurysm diameter after stent graft repair. *J Endovasc Ther* 2004; 11: 319-22.
  81. Veith FJ, Ohki T, Lipsitz EC, Suggs WD, Cynamon J. Treatment of ruptured abdominal aneurysms with stent grafts: a new gold standard? *Semin Vasc Surg* 2003; 16: 171-5.
  82. Van Herzele I, Vermassen F, Durieux C, Randon C, De Rooze J. Endovascular repair of aortic rupture. *Eur J Vasc Endovasc Surg* 2003; 10: 933-5.
  83. Peppelenbosch N, Yilmaz N, Van Marrewijk C, Buth J, Cuypers P, Duijijm L, et al. Emergency treatment of acute asymptomatic or ruptured abdominal aortic aneurysm. Outcome of a prospective intent-to-treat by EVAR protocol. *Eur J Vasc Endovasc Surg* 2003; 26: 303-10.
  84. Scharrer-Pamler R, Kotsis T, Kapfer X, Gorich J, Sunder-Plassmann L. Endovascular stent-graft repair of ruptured aortic aneurysms. *J Endovasc Ther* 2003; 10: 447-52.
  85. Resch T, Malina M, Lindblad B, Dias NV, Sonesson B, Ivance K. Endovascular repair of ruptured abdominal aortic aneurysms. *J Endovasc Ther* 2003; 10: 447-52.
  86. Verhoeven E, Prins TR, Van den Dungen J, Tielieu I, Hulsebos R, Schilfgaarde R. Endovascular repair of acute AAAs under local anesthesia with bifurcated endografts. *J Endovasc Ther* 2002; 9: 729-35.
  87. Yilmaz N, Peppelenbosch N, Cuypers WM, Tielbeek AV, Duijijm L, Buth J. Emergency treatment of symptomatic or ruptured abdominal aortic aneurysms. *J Endovasc Ther* 2002; 9: 449-57.
  88. Lachat ML, Pfammatter T, Witzke HJ, Bettex D, Kunzbli A. Endovascular repair with Bifurcated stent-grafts under local anesthesia to improve outcome of ruptured aortoiliac aneurysms. *Eur J Vasc Endovasc Surg* 2002; 23: 528-36.
  89. Hinchcliffe RJ, Yusuf SW, Macierewicz JA. Endovascular repair of ruptured abdominal aortic aneurysm – a challenge to open repair? *Eur J Vasc Endovasc Surg* 2001; 22: 528-34.
  90. Boyle JR, Gibbs PJ, Kruger A, Shearman CP, Raptis S, Phillips MJ. Existing delays following presentation of ruptured abdominal aortic aneurysm allow sufficient time to assess patients for endovascular repair. *Eur J Vasc Endovasc Surg* 2005; 29: 505-9.
  91. Rose DE, Davidson IR, Hinchcliffe RJ, Whitker SC, Gregson RH, MacSweeney ST, et al. Anatomical suitability of ruptured abdominal aortic aneurysms for endovascular repair. *J Endovasc Ther* 2003; 10: 453-7.
  92. Lee WA, Huber TS, Hirnese CM, Erceli SA, Seeger JM. Eli-

- gibility rates of ruptured and symptomatic AAA for endovascular repair. *J Endovasc Ther* 2002; 4: 436-42.
93. Resch T, Malina M, Lindblad B, Dias NV, Sonesson B, Ivance K. Endovascular repair of ruptured abdominal aortic aneurysms. *J Endovasc Ther* 2003; 10: 447-52.
94. Malina M, Veith F, Ivancev K, Sonesson B. Balloon occlusion of the aorta during endovascular repair of ruptured abdominal aortic aneurysm. *J Endovasc Ther* 2005; 12: 556-9.
95. Jongkind V, Diks J, Linsen MA, Vos AW, Rauwerda JA, Wiselink W. A temporary hemostatic valve in the short limb of a bifurcated stent-graft to facilitate endovascular repair of ruptured aortic aneurysm: experimental findings. *J Endovasc Ther* 2005; 12: 66-9.
96. Ohki T, Veith FJ, Sánchez LA. Endovascular graft repair of ruptured aorto-iliac aneurysms. *J Am Coll Surg* 1999; 189: 102-23.
97. Mehta M, Darling RC, Roddy PS, Fecteau S, Ozsvath KJ. Factors associated with abdominal compartment syndrome complicating endovascular repair of ruptured abdominal aortic aneurysms. *J Vasc Surg* 2005; 42: 1047-51.
98. Bown MJ, Sutton AJ, Bell PRF, Sayers RD. A meta-analysis of 50 years of ruptured abdominal aortic aneurysms repair. *Br J Surg* 2002; 89: 714-30.
99. URL: <http://www.cxvascular.com/VascularNews/VascularNews.cfm?ccs=293&cs=1877>.