

## Interpretación de radiografías

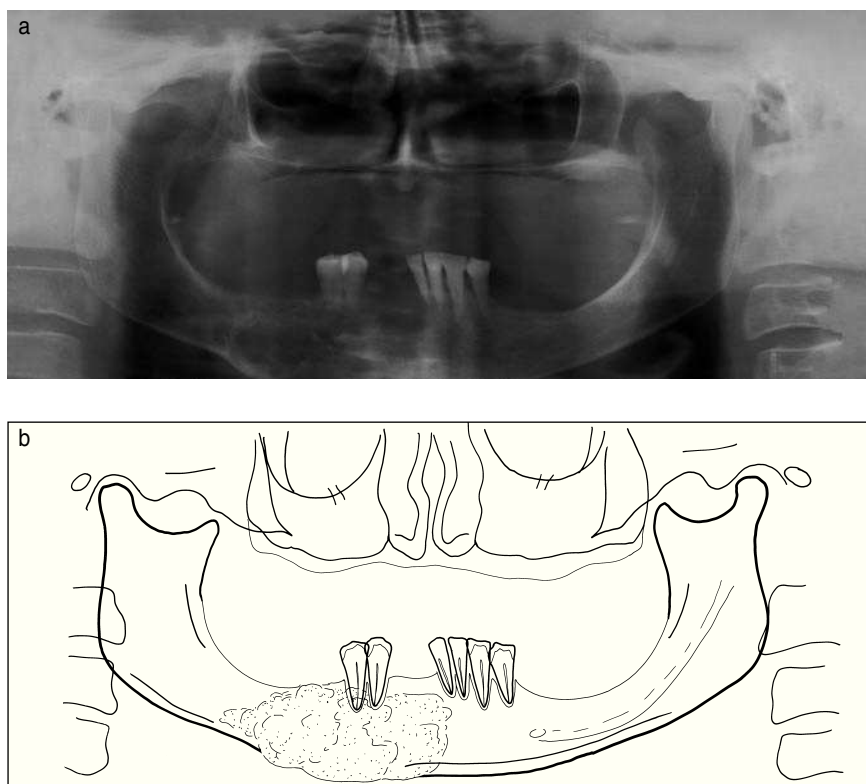
Jürgen Düker, Prof. Dr. med. Dr. med. dent.

(*Quintessenz*. 2006;57(12):1381-2)

### Caso 606, mujer 64 años

#### *Granuloma reparador de células gigantes en la mandíbula*

La paciente acudió a la consulta con molestias y una tumefacción en la mandíbula derecha. No se observaron alteraciones sensitivas del nervio mentoniano derecho. En la radiografía panorámica (figs. 1a y 1b) llamó la atención una lesión quística de gran tamaño. Visualización clara de la tumefacción del hueso acompañada de un adelgazamiento de la cortical y un patrón en panal de abeja en la tomografía volumétrica digital (figs. 2 a 5). En el examen histológico se identificó un granuloma reparador de células gigantes.



*Figuras 1a y 1b.* Radiografía panorámica con una lesión poliquística en la mandíbula derecha. El tumor ha provocado un adelgazamiento de la cortical basal y una tumefacción ósea en sentido caudal. Las raíces de los premolares derechos no muestran signos de erosión.

### **Prof. Jürgen Düker: atlas de radiografías durante 15 años en la revista *Quintessenz***

Los lectores de *Quintessenz* conocen sobradamente su nombre: el Prof. Jürgen Düker forma parte, desde 1992, del equipo de redacción de la revista y, desde entonces, ha publicado regularmente una sección de interpretación

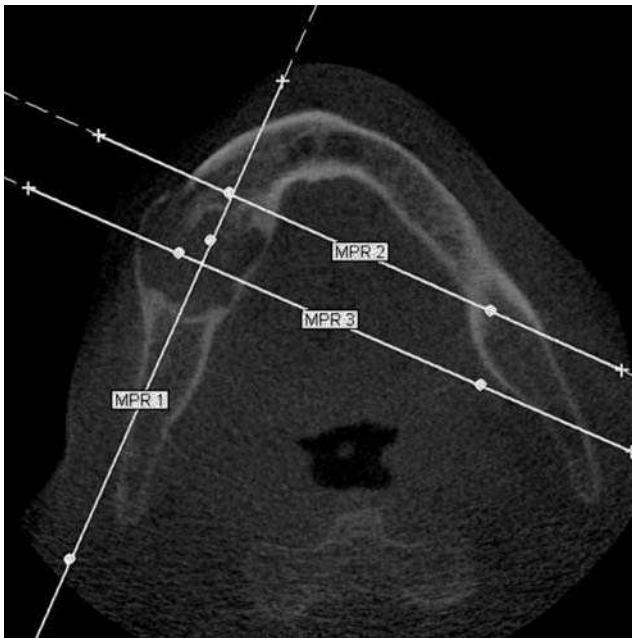


Figura 2. Reconstrucción axial de la tomografía volumétrica a la altura del tumor. Se observa una cortical adelgazada y tumefacta en lingual y en vestibular. Se marcan las direcciones de corte de las reconstrucciones multiplanares de las imágenes 3 (MPR 1), 4 (MPR 2) y 5 (MPR 3).

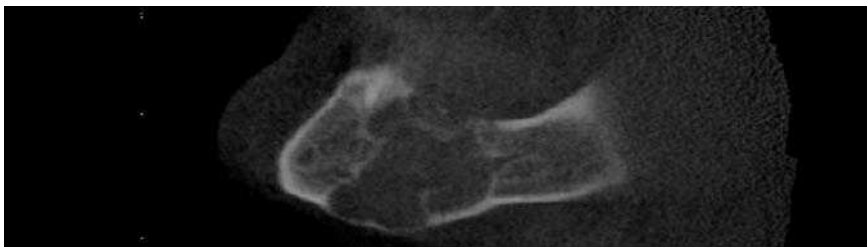


Figura 3. MPR 1 de la tomografía volumétrica digital. Corte longitudinal a través de la mandíbula con el tumor. Estructura en panal de abeja, tumefacción ósea en sentido caudal.

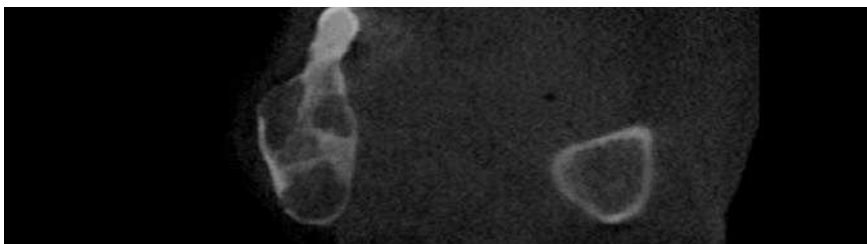


Figura 4. MPR 2 de la tomografía volumétrica digital. Corte transversal con un patrón evidente en panal de abeja.

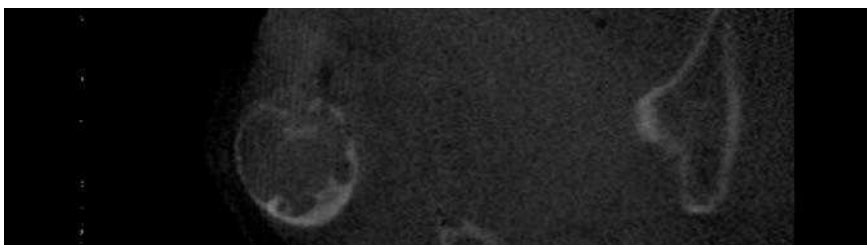


Figura 5. MPR 3 de la tomografía volumétrica digital. En este corte transversal se visualiza nuevamente la tumefacción de la mandíbula.

de radiografías. Este artículo ha sido la última contribución del autor, puesto que se jubila. La editorial y la redacción quieren expresar al Prof. Düker su más profundo agradecimiento por los largos años de fructífera colaboración.

El Dr. Dirk Schulze se hará cargo del Atlas de Radiografías a partir del próximo número. El Dr. Schulze sucede al Prof. Düker en el cargo de Jefe de la Sección de Radiología de la Clínica de la Albert-Ludwigs-Universität Freiburg. (Red.)