

CASOS CLÍNICOS

Hematoma subcapsular hepático, una complicación infrecuente de los estados hipertensivos del embarazo

R.M. Nogales, L. Vázquez, I. Pereira, C. Moreno, M. Albi y A. López-Salvá

Área de Ginecología y Obstetricia. Fundación Hospital Alcorcón. Madrid. España.

ABSTRACT

Subcapsular hepatic hematoma is an infrequent and severe complication of hypertension in pregnancy and should be suspected when there are clinical signs compatible with this diagnosis, which should be confirmed by abdominal computed tomography. Prompt diagnosis and treatment are important to avoid rupture, thus improving the high associated maternal and fetal morbidity and mortality.

Con el diagnóstico de preeclampsia leve, se decidió inducción del parto previa maduración cervical con prostaglandinas y administración de sulfato de magnesio como profilaxis de convulsiones. Tras 14 h de inducción, se realizó una cesárea por riesgo de pérdida de bienestar fetal; nació una mujer viva, de 2.650 g, Apgar 9/9 y pH de arteria umbilical de 7,25.

A las 32 h poscesárea, se objetivó una anemia (Hb = 4,80 g/dl). A la exploración existía un discreto dolor a la palpación profunda en hemiabdomen inferior; el útero estaba bien contraído y no había sangrado de cavidad. Se transfundieron 3 unidades de concentrado de hematíes; 30 h después, la paciente presentó de forma brusca dolor intenso en el hipocondrio derecho irradiado a espalda y la región costal ipsilateral, con disnea asociada. Las constantes y la auscultación pulmonar eran normales; había dolor a la palpación del hipocondrio derecho, sin signos de irritación peritoneal. Con la sospecha de tromboembolia pulmonar (TEP) se realizó una gasometría venosa y una radiografía de tórax, que resultaron normales. La tomografía computarizada (TC) helicoidal que mostró ausencia de datos de TEP y presencia de una colección hipodensa subcapsular hepática con densidades heterogéneas en su interior, de diámetros 160 × 100 × 76 mm, compatible con hematoma subcapsular hepático en fase subaguda (fig. 1). Había, en ese momento, una leve alteración de la función hepática (GPT = 404 U/l; GOT = 408 U/l).

INTRODUCCIÓN

El hematoma subcapsular hepático es una entidad infrecuente que puede aparecer asociada a los estados hipertensivos del embarazo, especialmente la preeclampsia y el síndrome HELLP. Su rotura es una grave complicación que conlleva cifras elevadas de morbimortalidad materno-fetal.

Se decidió conservar actitud expectante; la evolución fue satisfactoria y tras 19 días de ingreso fue dada de alta y se programaron controles evolutivos en consultas externas.

CASO CLÍNICO

Primigesta de 22 años, obesa, diabética gestacional insulinizada, con buen control metabólico. Acude a urgencias en la semana 39 por hipertensión arterial. Asintomática al ingreso, con presión arterial seriada entre 138/84 y 153/94 mmHg. La proteinuria era superior a 400 mg/dl, el hemograma (hemoglobina [Hb] = 15,00 g/dl), la coagulación, la función hepática y la función renal resultaron normales. La ecografía mostraba un feto vivo en presentación cefálica, con biometría acorde con su amenorrea, la placenta y el líquido amniótico eran normales. El registro cardiotocográfico indicaba bienestar fetal y ausencia de contracciones uterinas. El índice de Bishop fue de 3.

Al mes del alta, la paciente reingresó por febrícula. La exploración era normal, salvo por dolor a la palpación del hipocondrio derecho. La analítica sólo mostraba una ligera elevación de las enzimas hepáticas. La TC mostró un hematoma subcapsular hepático encapsulado, con signos de organización e hipertrofia de lóbulo hepático izquierdo compensadora (fig. 2).

Aceptado para su publicación el 4 de julio de 2006.

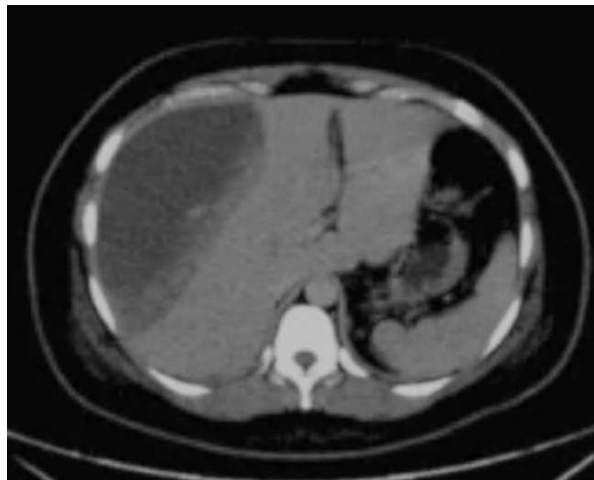


Fig. 1. Hematoma subcapsular: fase subaguda.

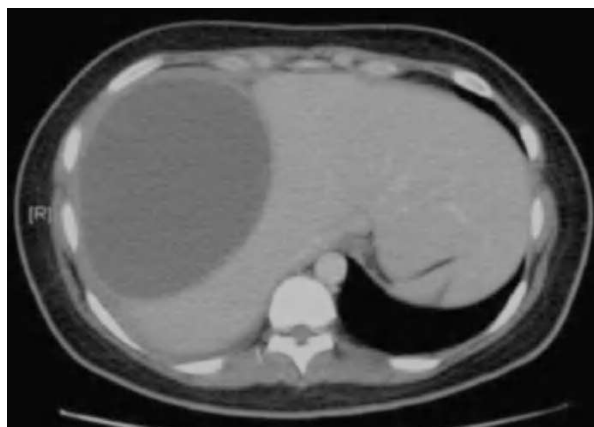

Fig. 2. Hematoma subcapsular hepático organizado.

Nuevamente se decidió un tratamiento expectante tras la obtención de hemocultivos negativos y cultivo de material obtenido por punción-aspiración del hematoma, también negativos.

Finalmente, la paciente fue dada de alta, con controles periódicos para valorar evolución; permaneció asintomática en el momento de esta revisión.

DISCUSIÓN

El hematoma subcapsular hepático es una complicación muy infrecuente de la gestación. Aunque existen casos descritos en gestaciones normales, suele presentarse asociado a preeclampsia y síndrome HELLP.

Descrito por primera vez en 1844 por Abercrombie como «gastrodinia», su incidencia varía entre el 1 y el 2% de las gestaciones diagnosticadas de preeclampsia/eclampsia¹. Su rotura tiene una mortalidad materna superior al 30% y aparece, según Wecke et al², entre 1/40.000 a 1/250.000 partos.

Los factores de riesgo de rotura son la edad (mayores de 32 años) y la multiparidad¹⁻⁵. La mayoría de los casos aparece en el tercer trimestre, aunque se han descrito casos en el posparto inmediato¹, como es el caso presentado.

La fisiopatología es desconocida, aunque existe disfunción endotelial con depósitos de fibrina intravascular y obstrucción de los espacios sinusoidales hepáticos, que se traduce en congestión vascular intrahepática y distensión de la cápsula de Glisson, para finalmente desembocar en la formación de un hematoma subcapsular (habitualmente localizado en la región anterosuperior del lóbulo derecho).

Las manifestaciones clínicas son inespecíficas, y dada su escasa prevalencia es fundamental la sospecha clínica para llegar al diagnóstico correcto y actuar con rapidez. Suele debutar con síntomas gastrointestinales (náuseas, vómitos, malestar general), epigastralgia y dolor en el hipocondrio derecho irradiado^{3,6}. Es frecuente la disnea secundaria a elevación diafragmática⁷. Este conjunto de síntomas en el contexto de preeclampsia/síndrome HELLP debe llevar a la sospecha clínica de hematoma subcapsular¹⁻⁶.

Los datos de laboratorio son los propios de daño variable de la función hepática, junto con los de la preeclampsia o síndrome HELLP¹⁻⁷.

La revisión de la literatura científica parece confirmar que el desarrollo del hematoma y su volumen total se relacionan más con la intensidad de la trombopenia que con la elevación de las enzimas hepáticas^{2,8}. En el caso presentado no había trombopenia y la elevación de las enzimas hepáticas fue leve, a pesar de tratarse de uno de los hematomas de mayores dimensiones encontrados en la literatura médica.

La prueba de imagen de elección es la TC con contraste, aunque también son útiles la resonancia magnética o la ecografía. Otras posibilidades diagnósticas serían la angiografía selectiva que, además de permitir el diagnóstico de hemorragia intrahepática y rotura, ofrece la posibilidad de tratamiento mediante embolización en pacientes seleccionadas^{5,9}.

En cuanto al manejo de las gestantes afectadas por preeclampsia/síndrome HELLP complicado con hematoma subcapsular hepático, el enfoque varía en función de la integridad o rotura de éste:

1. El hematoma íntegro con estabilidad hemodinámica debe ser manejado de forma conservadora, con vigilancia estrecha del estado general y monitorización rigurosa de constantes¹.

2. Si a pesar del tratamiento conservador se produce expansión del hematoma, sin rotura capsular pero con inestabilidad hemodinámica, las posibilidades terapéuticas incluyen embolización o ligadura de la arteria hepática, aplicación de agentes hemostáticos, *packing* e incluso lobectomía^{4,6}.

3. En caso de rotura del hematoma y signos de hemorragia activa, la técnica más empleada ha sido el *packing* de la zona dañada, por lo que puede ser necesario el trasplante hepático como última alternativa. La cirugía queda, por tanto, reservada a los casos de inestabilidad hemodinámica o rotura del hematoma. Algunos autores han publicado casos de embolización angiográfica^{1,2}.

RESUMEN

El hematoma subcapsular hepático es una infrecuente y grave complicación de los estados hipertensivos del embarazo que debe sospecharse ante un cuadro clínico sugerente y confirmarse mediante tomografía computarizada abdominal. Esto permitirá actuar con rapidez ante su posible rotura y así mejorar la elevada morbimortalidad maternofetal asociada.

BIBLIOGRAFÍA

1. Sheikh R A, Yasmeen S, Pauly MP, Riegler JL. Spontaneous Intrahepatic Hemorrhage and Hepatic Rupture in the HELLP Syndrome: Four Cases and a Review. *J Clin Gastroenterol.* 1999;28:323-8.

2. Wicke C, Pereira PL, Neeser E, Flesch I, Rodegerts EA, Becker HD. Subcapsular liver hematoma in HELLP syndrome: Evaluation of diagnostic and therapeutic options_A unicenter study. *Am J Obstet Gynecol.* 2004;190:106-12.
3. Guntupalli SR, Steingrub J. Hepatic disease and pregnancy: An overview of diagnosis and management. *Crit Care Med.* 2005;33 Suppl:332-9.
4. Carlson KL, Bader CB. Ruptured subcapsular liver hematoma in pregnancy: A case report of nonsurgical management. *Am J Obstet Gynecol.* 2004;190:558-60.
5. Nicolas JM, Elkas JC, Roberts AHI. Elevated Right Hemidiaphragm and Abdominal Pain in a 36-Year-Old Postpartum Woman. *Chest.* 1998;113:1715-7.
6. Norwitz ER, Repke JT. Acute Complications of Preeclampsia. *Clin Obstet Gynecol.* 2002;45:308-29.
7. Calderon EG, Khawar S, Cunningham JA, Russell LD, Alpert MA. Pulmonary Artery Thrombus and Subcapsular Liver Hematoma in a Patient with HELLP syndrome: A Therapeutic Conundrum. *Am J Med Sci.* 2002;323:151-4.
8. Xavier P, Melo R, Amandio V, Beires J, Pereira-Leite L. Subcapsular hepatic hematoma in an otherwise uncomplicated pregnancy. *Arch Gynecol Obstet.* 2002;266:44-5.
9. Risseuw JJ, Engelbertus de Vries J, Van Eyck J, Araban B. Liver Rupture Postpartum Associated With Preeclampsia and HELLP Syndrome. *J Matern-Fetal Med.* 1999;8:32-5.
10. Knox TA, Olans LB. Liver Disease in Pregnancy. *N Eng J Med.* 1996;335:569-76.
11. Dart BW, Cockergam WT, Torres C, Kipikasa JH, Maxwell RA. A Novel Use of Recombinant Factor VIIa in HELLP Syndrome Associated with Spontaneous Hepatic Rupture and Abdominal Compartment Syndrome. *J Trauma.* 2004;57:171-4.
12. Merchant SH, Prasad M, Vanderjagt TJ, Howdieshell TR, Crookston KP. Recombinant Factor VIIa in Management of Spontaneous Subcapsular Liver Hematoma Associated with Pregnancy. *Obstet Gynecol.* 2004;103:1055-8.
13. Lain KY, Roberts JM. Contemporary Concepts of the Pathogenesis and Management of Preeclampsia. *JAMA.* 2002;287:3183-6.
14. Jenkins SM, Head BB, Aut JC. Severe preeclampsia at < 25 weeks of gestation: Maternal and neonatal outcomes. *Am J Obstet Gynecol.* 2002;186:790-5.
15. Magna EF, Martin JN Jr. Twelve Steps to Optimal Management of HELLP Syndrome. *Clin Obstet Gynecol.* 1999;42:352-553.