



HEPATOTOXICIDAD POR EBASTINA

Sr. Director: Los antihistamínicos H₁ de segunda generación se utilizan ampliamente en la práctica clínica diaria y, aunque pueden presentar efectos secundarios leves, como somnolencia, aumento de apetito y, menos frecuentemente, efectos anticolinérgicos, siempre se han considerado unos fármacos seguros debido a la escasa incidencia de reacciones adversas graves. Sin embargo, se han descrito casos aislados de alargamiento del segmento QT, hipocaliemia, *torsade de pointes* o arritmias ventriculares, sobre todo tras la ingesta de terfenadina¹ y astemizol² en dosis elevadas, o cuando se han asociado a fármacos que enlentecen su metabolización y eliminación, inhibiendo el citocromo P450, como ketoconazol y macrólidos. Además de estos efectos cardiotoxicos, también se han descrito casos anecdóticos de hepatotoxicidad, alguno de ellos también relacionado con el uso concomitante de fluconazol³.

Se describe el caso de una paciente que presentó una alteración de la bioquímica hepática tras 2 semanas de tratamiento oral con ebastina 20 mg/día. En la bibliografía revisada (Comprehensive Medline 1980-2007) no se hallaron casos descritos de hepatotoxicidad con este antihistamínico.

Mujer de 48 años de edad, sin hábitos tóxicos ni toma previa de medicación y antecedentes de colestectomía hace años, que inicia tratamiento oral con ebastina 20 mg/día por presentar lesiones de dermatitis seborreica en la cara y el cuello. Tras 2 semanas de tratamiento la paciente refiere náuseas, malestar general y astenia, sin dolor abdominal, vómitos, ni alteración del ritmo intestinal. En la exploración física presenta una normocoloración de piel y las mucosas sin visceromegalias ni adenopatías. Se realiza una analítica donde se pone de manifiesto una alteración de la bioquímica hepática en los siguientes parámetros: AST 91 U/ml (valores normales, 0-37); ALT 183 U/ml (0-40); GGT 179 U/ml (11-40) y fosfatasa alcalina 384 U/ml (0-175); las cifras de bilirrubina permanecían dentro de la normalidad, así como las de glucemia, colesterol, triglicéridos, ácido úrico, urea, creatinina, sodio, potasio, cloro, calcio, hemograma, proteínas totales, proteinograma, gonadotropina menopáusica humana, tiempo de protrombina y tromboplastina. Las determinaciones de cobre sérico, ceruloplasmina, índice de saturación transferrina (IST) y ferritina, la serología para el virus de Epstein-Barr, citomegalovirus, herpes simple, hepatitis A, B y C, anticuerpos antinucleares, anticuerpos antimúsculo liso, anticuerpos antimitocondriales y anti-KLM fueron también negativos. La ecografía abdominal no mostró hallazgos significativos. Ante la sospecha de una hepatitis tóxica medicamentosa se decide suspender dicho tratamiento, objetivándose una mejoría clínica y analítica de la paciente. En el control analítico realizado 3 semanas después se evidencia una mejoría en la bioquímica hepática (AST 24 U/ml; ALT 32 U/ml y GGT 123 U/ml; fosfatasa alcalina 84 U/ml), que se normalizó completamente 3 meses más tarde.

La ebastina es un antihistamínico H₁ de segunda generación y, como la mayoría, exceptuando la cetirizina y la levocabastina, se metaboliza por oxidación y/o glucuronidación dentro del sistema del citocromo P450 hepático, que da lugar a un metabolito (carebastina) con un potente efecto antihistamínico⁴. El margen de seguridad de la ebastina es elevado, y no se han detectado efectos sobre el sistema nervioso central ni cardiovascular incluso tras la administración de dosis altas por vía oral⁴. En los últimos años se han descrito algunos casos de hepatotoxicidad con el uso de distintos antihistamínicos de segunda generación, como la mizolastina⁵ y la terfenadina⁶, o incluso reacciones más graves, como el fallo hepático subfulminante con loratadina⁷ o la hepatitis grave y recurrente con el uso de cetirizina^{8,9}. El mecanismo desencadenante de esta reacción por los diferentes antihistamínicos es desconocido. En nuestro caso, siguiendo las directrices de la escala diagnóstica de hepatotoxicidad de María y Victorino¹⁰, la relación causa-efecto entre la ingesta de ebastina y la aparición de los síntomas, las alteraciones en los valores de la bioquímica hepática a expensas de las enzimas de citólisis, la posterior mejoría clínica y analítica tras la retirada de la medicación y la exclusión de otras causas de hepatitis sugieren, con una alta posibilidad, el diagnóstico de hepatotoxicidad inducida por ebastina. Aunque no se han descrito casos previos de hepatotoxicidad con este fármaco, sí se han observado estas reacciones adversas con otros antihistamínicos cuya farmacodinámica es similar. Por tanto, aunque su incidencia es ocasio-

nal, la hepatotoxicidad debe tenerse en cuenta como una posible reacción adversa de los antihistamínicos de segunda generación, incluida la ebastina.

AURORA TALAVERA FABUEL^a, JOSÉ ARIAS IRIGOYEN^b

Y ALBERTO BENAVENTE FERNÁNDEZ^a

^aServicio de Digestivo. Hospital Infanta Elena. Huelva. España.

^bAlergólogo. Ejercicio Privado. Huelva. España.

BIBLIOGRAFÍA

1. Davies AJ, Harindra V, McEwan A, Ghose RR. Cardiotoxic effect with convulsions in terfenadine overdose. *BMJ*. 1989; 298:325.
2. Simons FE, Kesselman MS, Giddins NG, Pelech AN, Simons KJ. Astemizole induced torsade de pointes. *Lancet*. 1988;2:624.
3. Schottker B, Dosch A, Kraemer DM. Severe hepatotoxicity after application of desloratadine and fluconazole. *Acta Haematol*. 2003;110:43-4.
4. Roberts DJ. A preclinical overview of ebastine. Studies on the pharmacological properties of a novel histamine H₁ receptor antagonist. *Drugs*. 1996;52 Suppl 1:8-14.
5. Jegou-Roux N, Chiffolleau A, Tiab M, Le Beller C, Guinépain MT, Lillo-Le Louet A, et al. Hepatotoxicity of mizolastine (Mizollen): report of 2 cases. *Gastroenterol Clin Biol*. 2002;25: 1115-6.
6. Sahai A, Villeneuve JP. Terfenadine-induced cholestatic hepatitis. *Lancet*. 1996;348:552-3.
7. Schiano TD, Bellary SV, Cassidy MJ, Thomas RM, Black M. Subfulminant liver failure and severe hepatotoxicity caused by loratadine use. *Ann Intern Med*. 1996;125:738-40.
8. Watanabe M, Kohge N, Kaji T. Severe hepatitis in a patient taking cetirizine. *Ann Intern Med*. 2001;135:142-3.
9. Pompili M, Basso M, Grieco A, Vecchio FM, Gasbarrini G, Rapaccini GL. Recurrent acute hepatitis associated with use of cetirizine. *Ann Pharmacother*. 2004;38:1844-7.
10. Vasco AJ, María M, Rui M, Victorino M. Development of a clinical scale for the diagnosis of drug induced hepatitis. *Hepatology*. 1997;26:664-8.



SÍNDROME DE SWEET Y ARTRITIS EN UNA PACIENTE CON COLITIS ULCEROSA

Sr. Director: El síndrome de Sweet, descrito por Robert Douglas Sweet¹ en 1964, se caracteriza por la aparición de placas cutáneas eritematosas y dolorosas, fiebre y leucocitosis. Éstas se localizan sobre todo en las extremidades superiores, la cara y el cuello. Las lesiones suelen presentarse como nódulos o pápulas de color rojo-violeta, que forman placas grandes con bordes irregulares, o como lesiones pustulosas que, en la mayoría de los casos asientan en las manos². Histológicamente, se observa un edema papilar con gran infiltrado de polimorfonucleares, en ausencia de vasculitis y necrosis dérmica.

Su incidencia es de 3 casos por 10⁶/habitantes/año³. El síndrome se asocia, en la mitad de los pacientes, a leucemias, conectivopatías, enfermedad de Crohn, colitis ulcerosa y otros procesos, por lo que se considera un marcador cutáneo de enfermedad sistémica⁴. Se presenta el caso de una mujer con colitis ulcerosa, artritis de tobillos y síndrome de Sweet. Mujer de 35 años de edad, en tratamiento con anticonceptivos orales, sin antecedentes personales de interés, y madre con artritis reumatoide seropositiva. Desde hace 6 meses refería una alteración del hábito intestinal, con deposiciones diarreicas ocasionales con sangre y, esporádicamente, tenesmo rectal e incontinencia. No presentaba síndrome constitucional. Desde hace un mes, también presentaba artritis en las rodillas y, posteriormente, en los tobillos. Desde hace 3 días presentaba aftas en la

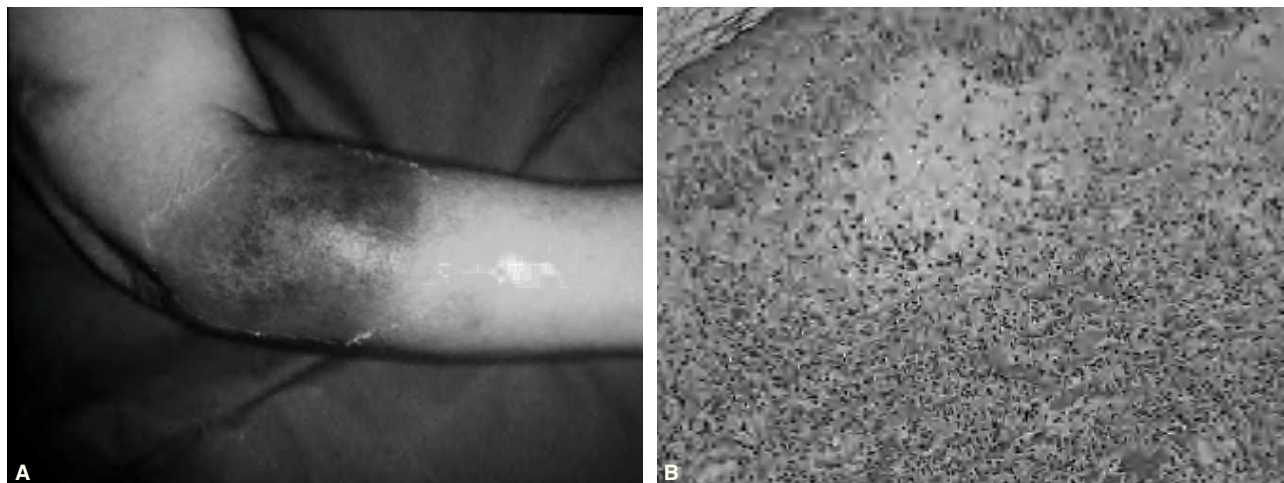


Fig. 1. A) Lesión papulosa (placa) en paciente con colitis ulcerosa. B) Edema en dermis papilar y denso infiltrado leucocitario con leucocitoclasia, sin vasculitis.

boca y en el aparato genital, y tenía una fiebre de 38 °C, por lo que acudió al hospital. En la exploración física destacaban, además de las aftas, una erupción maculopapulosa, dolorosa en la región anterior de los muslos y los brazos (fig. 1A), junto con tumefacción, aumento de la temperatura local y derrame articular en ambos tobillos.

En los datos analíticos se confirmaba anemia (hemoglobina 10,2 g/dl, hematocrito 30,7%), leucocitosis con neutrofilia (14.250 leucocitos/ μ l; 89% de neutrófilos), velocidad de sedimentación corpuscular de 60 mm/h y proteína C reactiva de 97 mg/dl. Se realizó una sigmoidoscopia de los últimos 60 cm del colon, en la que se observó una mucosa friable, edematosa y granujienta, con pequeñas ulceraciones. Las biopsias del colon fueron compatibles con una colitis ulcerosa. Se biopsiaron las lesiones que presentaba en los muslos, confirmándose el diagnóstico clínico de síndrome de Sweet (fig. 1B). Ante estos hallazgos, se inició tratamiento con 60 mg de prednisona intravenosa al día. Al persistir con 8-10 deposiciones sanguinolientas diarias, se añadió azatioprina 50 mg/día, y tras recibir tiopurina S-metil transferasa se incrementó a 75 mg/día. Al alta, la paciente se encontraba afebril, sin dolor articular ni flogosis, el número de deposiciones diarias disminuyó a 3 y habían mejorado sus lesiones dérmicas.

La asociación del síndrome de Sweet con la colitis ulcerosa fue descrita por primera vez por Benton⁵, en 1985. Tras la búsqueda de los casos con esta asociación en diversas bases de datos –UpToDate, Clinical Evidence, Infopems, Trip, Cochrane y PubMed–, hemos encontrado aproximadamente 20 casos hasta el año 2007. Algunos autores han sugerido como mecanismo etiopatogénico del síndrome la infección, ya que en varias ocasiones se han hallado cultivos y serologías positivos para *Yersinia enterocolitica*^{5,6}. En la actualidad se ha comprobado que hay una alteración de la función de los neutrófilos y de la regulación de citocinas e interleucinas 1, 3, 6 y 8⁷.

El presente caso reúne las características clínicas propias de la asociación de síndrome de Sweet y de enfermedad inflamatoria intestinal. Éstas fueron estudiadas por Travis et al⁶ en 1997, tras revisar 30 casos (20 de enfermedad de Crohn y 10 de colitis ulcerosa), y son las siguientes: sexo femenino (87% de los pacientes), localización de la enfermedad inflamatoria intestinal en el colon (100%), actividad de la colitis ulcerosa (67%) y presencia de otras manifestaciones extraintestinales (77%). El tratamiento con corticoides mejora las lesiones dérmicas y también los síntomas digestivos. Se recomienda iniciar la terapia en dosis altas (1 mg/kg/día), mantener la prednisona durante varias semanas y disminuirla, de forma paulatina, a durante 3-5 meses. Se han utilizado otras alternativas (dapsona, colchicina, clofazimina, ciclosporina y doxiciclina) con resultado variable⁸.

UNAI GOIKOETXEA^a, AMAIA EGUILUZ^b, CARMEN LOBO^c,
ÁNGEL COSME^a, EVELIA OJEDA^b
Y LUIS BUJANDA^a

^aServicio de Aparato Digestivo. Hospital Donostia. Universidad del País Vasco. San Sebastián. España.

^bServicio de Medicina Interna. Hospital Donostia. Universidad del País Vasco. San Sebastián. España.

^cServicio de Anatomía Patológica. Hospital Donostia. Universidad del País Vasco. San Sebastián. España.

BIBLIOGRAFÍA

1. Sweet RD. An acute febrile neutrophilic dermatosis. Br J Dermatol. 1964;76:349-56.
2. Philip R, Cohen M, Kurzrock R. Sweet's syndrome revisited: a review of disease concepts. Int J Dermatol. 2003;42:761-78.
3. Kemmet D, Hunter JAA. Sweet's syndrome. A clinicopathologic review of twenty-nine cases. J Am Acad Dermatol. 1990;25:503-7.
4. Sitjas D, Puig L, Chatrecasas M, Moragas JM. Acute febrile neutrophilic dermatosis (Sweet's syndrome). Int J Dermatol. 1993;32:261-8.
5. Paoluzi OA, Crispino P, Amantea A, Pica R, Iaconpini F, Consolazio A, et al. Diffuse febrile dermatosis in a patient with active ulcerative colitis under treatment with steroids and azathioprine: a case of Sweet's syndrome. Case report and review of the literature. Dig Liver Dis. 2004;36:361-6.
6. Travis S, Innes N, Davies MG, Daneshmend T, Hughes S. Sweet's syndrome: an unusual cutaneous feature of Crohn's disease or ulcerative colitis. Eur J Gastroenterol Hepatol. 1997;9:715-20.
7. Reuss-Borst MA, Muller CA, Saal JG, et al. Sweet's syndrome associated with myelodysplasia: possible role of cytokines in the pathogenesis of the disease. Br J Haematol. 1993;84:356-8.
8. Von den Driech P. Sweet's syndrome (acute febrile neutrophilic dermatosis). J Am Acad Dermatol. 1994;31:535-56.



ABSCEOS HEPÁTICOS POR GEMELLA MORBILLORUM

Sr. Director: La *Gemella morbillorum* es un coco grampositivo, anteriormente conocido como *Streptococcus morbillorum*, comensal facultativo de la cavidad orofaríngea, el tubo digestivo y el tracto genitourinario, que puede causar infecciones sistémicas, endocarditis, artritis, infecciones de tejidos blandos y, más raramente, afectación hepática. A continuación, aportamos uno de los raros casos de abscesos hepáticos producidos por este germen, descritos con poca frecuencia en la literatura médica.

Mujer de 60 años de edad, con antecedentes de hipertensión arterial, cardiopatía hipertensiva, fibrilación auricular (FA) y obesidad; histerectomizada por un mioma uterino. Acude al servicio de urgencias por presentar malestar general, fiebre con escalofríos y molestias inespecíficas en el mesogastrio, de intensidad leve, no acompañadas de náuseas ni vó-

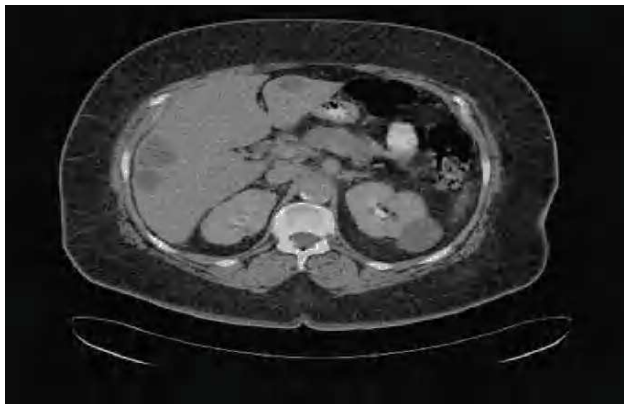

Fig. 1. Tomografía computarizada abdominal: Se observan varias lesiones hipodensas redondeadas en ambos lóbulos hepáticos correspondientes a abscesos por *Gemella morbillorum*.

mitos. Asimismo, refiere una intensa astenia y una pérdida de 10 kg de peso en los últimos meses, sin hiporexia; en la anamnesis no presenta otros datos de interés ni signos de focalidad infecciosa. En la exploración, la paciente presenta una estabilidad hemodinámica y una temperatura de 36,4 °C. Presenta un estado general regular, palidez de piel y mucosas y deshidratación. En la auscultación cardíaca se detecta un ritmo con soplo sistólico en el foco aórtico III/VI. El abdomen era doloroso tras la palpación profunda del hipocondrio y la fosa ilíaca derecha, sin signos de irritación peritoneal. Presenta una hepatomegalia de 4 cm. En el resto de la exploración no se detectaron signos patológicos.

– Datos de laboratorio. En el hemograma destaca una anemia normocítica normocrómica (hemoglobina 8,8 g/dl; hematocrito 25,7%; volumen corpuscular medio 84,1) con trombocitosis (608.000). La fórmula leucocitaria y la coagulación eran normales, y el fibrinógeno estaba elevado (896).

– Bioquímica: creatinina 3,4; urea 101 (FE sodio < 1%); LDH 949; GOT 139; GPT 174; amilasa 32; bilirrubina total 1,2 (directa 0,80); proteína C reactiva 182; hierro 30; transferrina 144; ferritina 1.226; sistémico de orina y radiografía de tórax normales. Ante los hallazgos de insuficiencia prerrenal, se procedió a la hidratación de la paciente, normalizándose los parámetros renales y la diuresis. Dada la presencia de fiebre, se inició tratamiento empírico con ceftriaxona, a la espera de resultados de hemocultivo y urocultivos y se solicitó una ecografía abdominal, con resultados normales. Posteriormente, y ante la falta de mejoría del cuadro, se realizó una tomografía computarizada abdominal, observándose múltiples imágenes hipodensas, redondeadas en ambos lóbulos hepáticos, de distinto tamaño, la mayor de 6 cm, con un discreto halo, sin modificación en la fase tardía, compatibles con metástasis. Presentaba una litiasis renal izquierda, sin dilatación de la vía excretora, con un quiste simple, sin más hallazgos significativos.

A la vista de estos resultados, se procedió a la realización de otras pruebas complementarias para completar el estudio: marcadores de los virus de la hepatitis B y C, autoanticuerpos y marcadores tumorales CEA y alfafetoproteína negativos.

Hemocultivos y urocultivos negativos. Colonoscopia: pólipo pediculado de 1,5 cm en el sigma, que en el estudio anatomopatológico reveló un adenoma tubulovelloso, con foco de displasia de alto grado (adenocarcinoma in situ), que no afectaba al borde de la resección. La panendoscopia oral fue normal.

Ante la sospecha de un hígado metastásico, sin evidencia de tumor primario, se realizó un punción-aspiración con aguja fina guiada por ecografía, en la que se observan varias lesiones focales hepáticas de predominio en el lóbulo derecho, con ecoestructura heterogénea en halo limitante y contenido líquido (sólido heterogéneo). Se aspiró material purulento de la mayor de las lesiones, colocándose un catéter *pig tail*. En el material aspirado se observan cambios inflamatorios con predominio de polimorfonucleares, hepatocitos con pigmentos férricos y vacuolas de esteatosis citoplásmica que, en ocasiones, muestran cambios regenerativos. No se observan células neoplásicas. Microbiología: cultivo positivo para *G. morbillorum*, por lo que se inicia tratamiento de elección con penicilina G sódica, 4 millones de unidades cada 4 h i.v. durante 14 días. Paralelamente, la paciente desarrolló un derrame pleural derecho e hipotensión, que precisó su ingreso en la unidad de cuidados intensivos con soporte hemodinámico. Se realizó una toracocentesis, que confirmó la presencia de hemotórax, y se colocó un tubo de tórax,

drenándose 700 ml de líquido hemático. Tres días después regresó a planta con estabilidad hemodinámica.

A los 10 días de iniciar tratamiento con penicilina G, la paciente presentó picos febriles de hasta 40 °C, por lo que se asoció gentamicina 300 mg i.v. cada 24 h. Finalmente, ante la persistencia de fiebre, se optó por una antibioterapia de amplio espectro con vancomicina 1 g/12 h, tienam 500 mg/6 h y metronidazol 500 mg/8 h, todo ello por vía i.v. durante 2 semanas. Al alta se pautó clindamicina 300 mg/8 h v.o., durante 15 días. Hay muy pocos casos de abscesos hepáticos producidos por *G. morbillorum*¹⁻⁴ y menos aún asociados a cáncer de colon⁵⁻⁷; sin embargo, se han descrito casos de bacteriemia producidas por *S. bovis* y, aunque en muchos casos no había síntomas gastrointestinales, se hallaron pólipos colónicos con alto grado de malignidad, sin que se haya podido dilucidar un mecanismo etiopatogénico claro. Dado que *G. morbillorum* también pertenece al grupo de los *Streptococcus* saprófitos, consideramos que puedan tener un mecanismo similar sin necesidad de disrupción de la barrera mucosa para la producción de bacteriemia.

C. CORCHADO BERJANO^a, G. VINAGRE RODRÍGUEZ^a,
A. GUIBERTEAU SÁNCHEZ^a, G. ROMERO HERRERA^a,
J.M. VÁZQUEZ LABRADOR^b,
D. AGUILERA MUSSO^a, P. SÁNCHEZ RISCO^a
Y J.L. MONTERO ÁLVAREZ^a

^aServicio de Aparato Digestivo. Hospital Universitario Infanta Cristina. Badajoz. España.
^bServicio de Medicina Interna. Hospital Universitario Infanta Cristina. Badajoz. España.

BIBLIOGRAFÍA

- Nam HJ, Yoon SJ, John BM, Jung SH, Kim A, Ko BS, et al. Liver abscess caused by *Gemella morbillorum*. Korean J Gastroenterology. 2005;46:56-9.
- Perea García J, Del Valle Hernández E, Medina Rodríguez J, Muñoz Jiménez F. Liver abscess: a rare manifestation of *Gemella morbillorum* infection. Med Clin (Barc). 2002;118:239.
- Millán Rodríguez AB, Jiménez Sáez M, Herrerías Gutiérrez JM. An infrequent presentation of *Gemella morbillorum* infection: liver abscess. Gastroenterol Hepatol. 2003;26:396.
- Rivera MD, Vera V, Molina M, Ortega G. Absceso hepático causado por *Gemella morbillorum*. An Med Intern (Madrid). 1999; 16:160.
- Reyes R III, Abay A, Siegel M. *Gemella morbillorum* bacteremia associated with adenocarcinoma of the cecum. Am J Med. 2001;111:164-5.
- Hsueh-chou L, Cho-Yu C, Cheng-Yuan P, Chih-Bin C, Wen-Hsin H. Pyogenic liver abscess associated with large colonic tubulovillous adenoma. World J Gastroenterol. 2006;12:990-2.
- Teitz S, Guidetti-Sharon A, Manor H, Halevy A. Pyogenic liver abscess: warning indicator of silent colonic cancer. Report of a case and review of the literature. Dis colum rectum. 1995;38:1220-3.



DOLOR Y HEMATOMA DE LA PARED ABDOMINAL

Sr. Director: Hemos leído con interés el artículo de Rivero Fernández M et al¹, publicado en su Revista sobre «Dolor originado en la pared abdominal: una alternativa diagnóstica olvidada». La excelente revisión de los autores incluye una pequeña referencia al hematoma de pared abdominal, en el que se afirma que «...suelen ser... asintomáticos...». Recientemente, hemos tenido la ocasión de atender en nuestro servicio a un paciente con hematoma espontáneo de pared abdominal que cursó con dolor abdominal agudo y shock, ambas manifestaciones presentes en la mayoría de las publicaciones revisadas²⁻⁴. Creemos conveniente recordar las características de este raro proceso para que sea tenido en cuenta en el diagnóstico diferencial de los pacientes con dolor abdominal, evitándoles exploraciones y riesgos innecesarios.

Varón de 80 años de edad, diagnosticado de hipertensión arterial y ex fumador desde hacia 30 años. Fue intervenido de isquemia intestinal. Tenía antecedentes de accidente cerebrovascular agudo isquémico y poliposis colónica. Seguía tratamiento habitual con valsartán, hidroclorotiazida, sertralina, ácido acetilsalicílico, omeprazol y dutasteride.

Ingresó por haberse incrementado su disnea habitual junto con la aparición de dolor y un aumento de volumen de la pantorrilla izquierda. La exploración física reveló la presencia de taquipnea, taquicardia y signos de trombosis venosa profunda en el miembro inferior izquierdo. En las exploraciones complementarias se apreció un trombo en la vena poplítea izquierda en la eco-Doppler de los miembros inferiores, y un trombo de 6 cm en la pulmonar derecha en la tomografía computarizada (TC) helicoidal de tórax. El resto de las pruebas complementarias fueron irrelevantes. Con el diagnóstico de enfermedad tromboembólica venosa el paciente fue anticoagulado. A los 8 días del ingreso, en tratamiento con 60 mg s.c. de enoxaparina sódica cada 12 h, el paciente presentó un dolor agudo y de gran intensidad en la parte izquierda del abdomen, junto con taquicardia, sudación y disminución de sus cifras tensionales habituales. En las exploraciones complementarias presentó una disminución del hematocrito del 7,5% y una elevación de sus valores séricos previos de urea y creatinina (de 64 a 116 mg/dl y de 1,8 a 3,2 mg/dl, respectivamente). La TC abdominal reveló la presencia de un hematoma en el recto anterior izquierdo de 10 × 5 cm desde el mesogastrio hasta la pelvis (fig. 1). Se iniciaron medidas para el control del shock y el paciente fue valorado para cirugía, optándose por la adopción de medidas conservadoras con administración de analgésicos, reposo, hielo local y compresión abdominal. Pese al tratamiento, en el que se incluyó politransfusión y fármacos vasoactivos, la situación de paciente continuó deteriorándose, por lo que fue intervenido: se drenó el hematoma y se obtuvieron unos 2.500 ml de sangre. En las horas posteriores, el paciente continuó con hipotensión refractaria y fracaso renal oligúrico, y falleció a las 48 h de haber iniciado el cuadro.

El hematoma espontáneo de pared abdominal (HEPA) se define por la existencia anormal de sangre en las estructuras que conforma la pared del abdomen, sin que haya antecedente de laceración traumática sobre ésta, incluidas las incisiones quirúrgicas^{2,4}. Es una entidad clínica poco frecuente, aunque no excepcional, y se ha calculado una tasa de incidencia de uno por cada 10.000 urgencias hospitalarias². El HEPA también aparece recogido en la literatura médica como hematoma de la vaina de los músculos rectos anteriores del abdomen, ya que es su localización más frecuente. El proceso está originado por la rotura de una o varias arterias epigástricas (más frecuentemente la inferior) que irrigan estos músculos. La fisiopatología del proceso se explica teniendo en cuenta que una de las principales características de estas arterias es su capacidad para adaptarse a los notables cambios de longitud que sufren los músculos rectos anteriores del abdomen durante el ejercicio, la gestación y todas las circunstancias que se acompañan de maniobra de Valsalva, como la tos, la defecación, la micción, etc.^{2,4}. La pérdida de elasticidad de las arterias epigástricas debido a la arteriosclerosis explica por qué la HEPA es más frecuente en los ancianos. En este mismo sentido, el hecho de que las mujeres presenten 3 veces más riesgo de HEPA que los varones se atribuye a la existencia de lesiones arteriales residuales secundarias por haber estado sometidas a estiramientos durante el embarazo². Cuando en las personas con esta predisposición concurren otros factores, como alteraciones en la coagulación, discrasias sanguíneas, terapia anticoagulante o antiagregante, etc., se puede provocar un HEPA espontáneamente por unas circunstancias tan inofensivas en principio como un acceso de tos, vómitos, dificultad para micción, etc. Además, se han comunicado casos de HEPA por perforación accidental de la arteria epigástrica con la aguja de la jeringuilla con que se administraba por vía subcutánea heparina de bajo peso molecular^{2,5}.

Desde el punto de vista clínico, la manifestación más frecuente de HEPA es el dolor abdominal de inicio brusco y de una intensidad tal que se puede confundir con un abdomen agudo y llevar al paciente a quirófano para realizar una laparotomía urgente. Otras manifestaciones frecuentes son la aparición de una masa abdominal dolorosa, palpable tras la contracción del músculo (signo de Fothergill), equimosis, descenso del hematocrito, signos de shock hipovolémico, etc.^{2,4}.

El diagnóstico se confirma con la realización de una ecografía o una TC abdominal, esta última con una sensibilidad especialmente elevada^{2,4}. La evolución de proceso suele ser favorable, salvo ciertas complicaciones como la infección del hematoma, el resangrado o la insuficiencia renal, entre otras². La poca frecuencia del HEPA hace que no dispongamos de recomendaciones terapéuticas basadas en estudios aleatorizados.

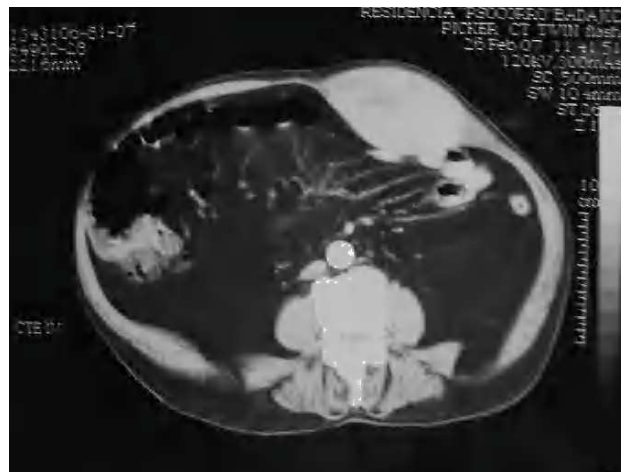


Fig. 1. Tomografía computarizada abdomen que muestra un hematoma en el músculo recto anterior izquierdo de 10 × 5 cm.

En general, se recomiendan medidas de soporte (hielo local, compresión abdominal, reposo, analgésicos y fluidoterapia, con transfusión sanguínea si es necesario) y la cirugía se reserva para las complicaciones, como el shock hipovolémico o la infección del hematoma. Recientemente, se han publicado algunos casos que evolucionaron de manera favorable tras la embolización arterial del vaso sangrante mediante radiología intervencionista, por lo que esta técnica se plantea como una alternativa potencial a la cirugía en pacientes que no respondan al tratamiento conservador^{2,5}.

La presencia cada día mayor de pacientes con factores predisponentes para presentar un HEPA, como la edad avanzada, la terapia anticoagulante, los procesos respiratorios que cursan con tos, etc., nos lleva a incluir este proceso en el diagnóstico diferencial del paciente con dolor abdominal.

JOSÉ BARQUERO-ROMERO^a,
MARÍA DE LA OLAS CEREZO ARIAS^b,
CÁNDIDO RODRÍGUEZ VÁZQUEZ^a,
RAQUEL TRENADO PÉREZ^d
Y ARQUÍMEDES RODRÍGUEZ REYES^d

^aServicio de Medicina Interna. Hospital Perpetuo Socorro. Complejo Hospitalario Universitario de Badajoz. Servicio Extremeño de Salud. Badajoz, España.

^bServicio de Cuidados Intensivos. Hospital Perpetuo Socorro. Complejo Hospitalario Universitario de Badajoz. Servicio Extremeño de Salud. Badajoz, España.

^cResidente Medicina Familiar y Comunitaria. Complejo Hospitalario Universitario de Badajoz. Servicio Extremeño de Salud. Badajoz, España.

^dServicio de Cirugía General. Unidad de Cirugía Mayor Ambulatoria. Hospital Perpetuo Socorro. Complejo Hospitalario Universitario de Badajoz. Servicio Extremeño de Salud. Badajoz, España.

BIBLIOGRAFÍA

1. Dolor originado en la pared abdominal: una alternativa diagnóstica olvidada Gastroenterol Hepatol. 2007;30:244-50.
2. Cherry WB, Mueller PS. Rectus sheath hematoma: review of 126 cases at a single institution. Medicine (Baltimore). 2006;85:105-10.
3. Luhmann A, Williams EV. Rectus sheath hematoma: a series of unfortunate events. World J Surg. 2006;30:2050-5.
4. Zainea GG, Jordan F. Rectus sheath hematoma: their pathogenesis, diagnosis, and management. Am Surg. 1998;54:630-3.
5. Perello Carbonell R, Smithson Amat A, Miret Mas C, Nolla Salas M. Radiología intervencionista en el tratamiento del hematoma de pared abdominal. Med Clin (Barc). 2005;125:75-9.