

## Endometriosis ileal y enfermedad de Crohn. Un diagnóstico diferencial problemático

Pedro A. López, Luis Martín, Manuel Vicente, Óscar Girón y Manuel del Pozo

Servicio de Cirugía General y Aparato Digestivo II. Hospital Universitario Virgen de la Arrixaca. El Palmar (Murcia). España.

### Resumen

La endometriosis es una proliferación de tejido endometrial de localización extrauterina que está generalmente confinada en la pelvis. Cuando afecta al íleon terminal puede simular, tanto clínica como radiológicamente, la enfermedad de Crohn.

Se describe a 2 pacientes diagnosticadas previamente de enfermedad de Crohn, con mala respuesta al tratamiento y que presentaron cuadros de obstrucción intestinal de localización ileal. Una de ellas presentó una fístula enterocutánea, lo que representa una rareza. En ambos casos sólo se llegó al diagnóstico de endometriosis intestinal después del examen anatomopatológico.

El diagnóstico diferencial de la endometriosis y la enfermedad de Crohn, aunque complejo, se debe tenerlo en cuenta por los diferentes tratamiento y pronóstico de estas dos entidades.

**Palabras clave:** *Endometriosis. Enfermedad de Crohn. Obstrucción intestinal.*

### ILEAL ENDOMETRIOSIS AND CROHN'S DISEASE. A DIFFICULT DIFFERENTIAL DIAGNOSIS

Endometriosis is an endometrial tissue proliferation that occurs in any extrauterine site and is usually confined to the pelvis. When the terminal ileum is affected, this entity can simulate Crohn's disease both clinically and radiologically.

We describe 2 patients previously diagnosed with Crohn's disease with inadequate response to treatment, who showed intestinal obstruction located in the ileum. One patient had an enterocutaneous fistula, which is extremely unusual. In both patients intestinal endometriosis was diagnosed after histopathologic assessment.

Although complex, the differential diagnosis between endometriosis and Crohn's disease should be kept in mind since the prognosis and treatment of these 2 entities differ.

**Key words:** *Endometriosis. Crohn's disease. Intestinal obstruction.*

### Introducción

La endometriosis es la presencia de tejido endometrial fuera de la cavidad uterina. La frecuencia general es desconocida, aunque gracias a la laparoscopia se calcula que afecta al 10-25% de las mujeres en edad reproductora.

La localización intestinal supone un 15% de los casos, y se afectan el recto-sigma, el apéndice y el íleon distal, en este último caso puede imitar "perfectamente" la enfermedad de Crohn<sup>1,2</sup>. La dificultad del diagnóstico diferencial se debe a la similitud clínica, radiológica e incluso a los hallazgos durante la cirugía, por lo que a veces solamente se llegará a él después del estudio anatomopatológico.

Correspondencia: Dr. P.A. López González.  
Torre Álvarez, 5, esc. 4.ª, 2.º B. 30007 Murcia. España.  
Correo electrónico: peterangel@ono.com

Manuscrito recibido el 24-5-2006 y aceptado el 27-7-2006.

### Caso 1

Paciente de 42 años operada de urgencias por cuadro de abdomen agudo; durante la intervención se encontró un plastrón inflamatorio que incluía íleon terminal, útero, trompa y apéndice. El diagnóstico anatomopatológico fue apendicitis aguda con masiva periapendicitis.

Al mes siguiente ingresó por suboclusión intestinal. Se realizó tomografía computarizada (TC) abdominal, tránsito intestinal y gammagrafía con leucocitos marcados que informaron de estenosis parcial de íleon terminal con captación patológica. Diagnosticada de ileítis por enfermedad de Crohn se la trató con prednisona y mesalazina, y posteriormente se añadió azatioprina.

Al cabo de 3 meses presentó absceso en fosa iliaca derecha y se practicó TC con drenaje percutáneo.

Seis meses después presentó una fístula enterocutánea en la fosa iliaca derecha. El tránsito intestinal informó de estenosis en íleon terminal con fístula preestenótica (fig. 1).

Se decidió laparotomía, que evidenció un gran plastrón inflamatorio que incluía íleon terminal, sigma y útero. Se resecaron 8 cm de íleon y se realizó exéresis-legrado de la fístula enterocutánea.

En el examen microscópico se hallaron glándulas endometrioides con estroma endometrial alojadas en la muscular propia y en la serosa, con importante fibrosis, no se observaron granulomas. El diagnóstico fue de endometriosis de íleon terminal.

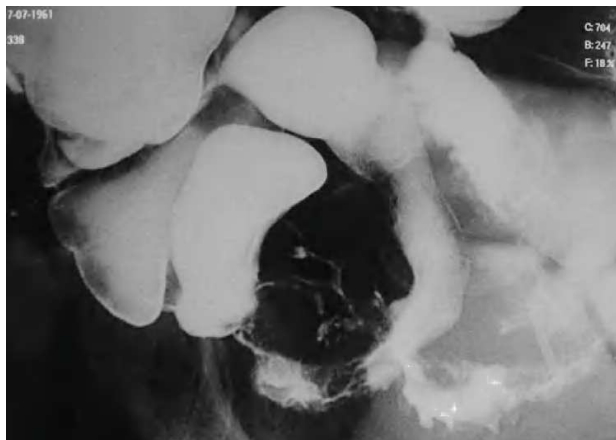


Fig. 1. Tránsito intestinal. Estenosis irregular con imágenes de alteración de la mucosa en el íleon terminal con trayecto fistuloso.

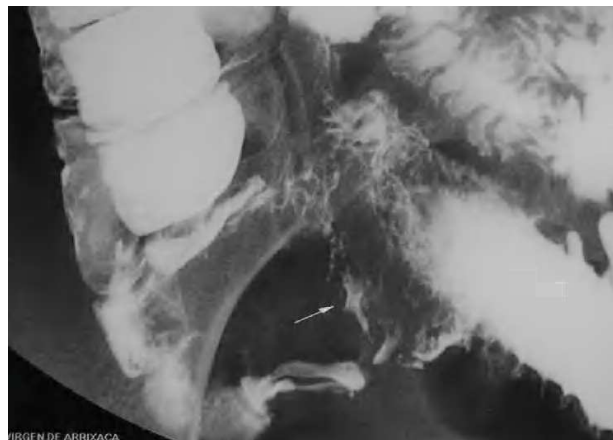


Fig. 2. Tránsito intestinal. Defecto de repleción ileocecal con marcada estenosis y alteración de la mucosa del íleon terminal.

## Caso 2

Paciente de 46 años que acudió por cuadro de epigastralgia asociado a náuseas y vómitos de repetición. El tránsito intestinal evidenció estenosis del íleon terminal (fig. 2) y la colonoscopia, un prolapso de la mucosa ileal de aspecto inflamatorio, sin ulceraciones, que se biopsió. El diagnóstico anatomopatológico fue de probable enfermedad de Crohn.

Un mes después consultó por un cuadro similar, al ser reinterrogada, refirió dismenorrea y, desde hacía varios meses, dolor abdominal coincidiendo con la menstruación.

La TC abdominopélvica informó de imagen de densidad de partes blandas, irregular, que captaba contraste en la región ileocecal con gran distensión anterógrada de asas de intestino delgado.

En la intervención se halló una tumoración dura en la válvula ileocecal que retraía ciego y se encontraba adherida al anejo derecho. Se realizó resección del segmento ileal, ciego y parte del colon ascendente con anastomosis ileocólica.

El estudio anatomopatológico informó de focos de endometriosis en el espesor de la muscular propia y en la serosa del intestino delgado. El diagnóstico fue de endometriosis intestinal.

## Discusión

La endometriosis intestinal varía entre el 3 y el 37% de todos los casos de endometriosis, afecta al recto-sigma en el 50-90%; el apéndice, 3-18%, y el íleon terminal, 2-16%<sup>1,2</sup>. El tejido endometrial ectópico es hormonalmente reactivo de forma que durante la menstruación se produce sangrado con los subsiguientes efectos de fibrosis, necrosis<sup>3</sup>.

La clínica más frecuente de la endometriosis es la tríada: dismenorrea (60-70%), dispareunia (20-35%) y disquecia, puede aparecer menorragia e infertilidad<sup>2,4,5</sup>. En la endometriosis intestinal el síntoma más frecuente es el dolor hipogástrico, aunque puede ser silente hasta que se complica, y se presenta como un cuadro de abdomen agudo por obstrucción intestinal, hematoquecia o perforación<sup>4,6</sup>.

La complicación más frecuente es la obstrucción, simulando una enfermedad de Crohn estenosante, coincidente con los casos presentados<sup>1-3</sup>. Los mecanismos de obstrucción son acodamiento adherencial, tumor estenótico tipo endometrioma (caso 2) y fibrosis (caso 1). La presencia de perforación se ha descrito en 3 ocasiones, pero no tenemos referencia de fistulización enterocutánea como nuestro primer caso<sup>5</sup>.

La afectación del intestino delgado por endometriosis supone un reto diagnóstico. El estudio baritado, la ecografía, la TC y la resonancia magnética son poco específicos. La endoscopia y la biopsia pueden descartar la lesión maligna. La cápsula endoscópica puede tener un papel destacado en el diagnóstico pero aún no hay estudios confirmativos. La laparoscopia está indicada ante la sospecha clínica por su utilidad tanto diagnóstica como terapéutica<sup>7</sup>.

El diagnóstico de endometriosis ileal puede resultar complicado incluso durante una laparotomía, y se precisa de biopsia intraoperatoria si hay dudas de malignidad<sup>8</sup>. El diagnóstico de certeza lo proporciona el estudio histopatológico<sup>3,4</sup>.

Un adecuado diagnóstico diferencial entre ileítis de Crohn y endometriosis intestinal es importante de cara al tratamiento y el pronóstico. El tratamiento hormonal resulta eficaz en el 80% de los casos de endometriosis leve a moderada, y la cirugía es necesaria ante complicaciones o casos graves. La eficacia terapéutica inicial puede suponer un factor de confusión en el diagnóstico, así el danazol y el acetato de nafarelina pueden mejorar los síntomas de la enfermedad de Crohn y el tratamiento con corticoides para la enfermedad de Crohn puede tener un efecto favorable en la endometriosis<sup>9</sup>.

Para mayor complejidad hay que señalar la posible coexistencia de estas dos enfermedades. En una serie de 327 mujeres intervenidas de enfermedad de Crohn, aparecieron simultáneamente datos histopatológicos de endometriosis intestinal en 8 pacientes<sup>2</sup>.

Debe sospecharse endometriosis ileal ante una paciente diagnosticada de enfermedad de Crohn cuya sintomatología sea atípica o tenga una evolución tórpida, con fracaso del tratamiento habitual, más aún si los síntomas se repiten de forma cíclica.

## Bibliografía

1. Boulton R, Chawla MH, Poole S, Hodgson HJ, Barrison IG. Ileal endometriosis masquerading as Crohn's ileitis. *J Clin Gastroenterol.* 1997;25:338-42.
2. Craninx M, D'Haens G, Cokelaere K, Baert F, Penninckx F, D'Hoore A, et al. Crohn's disease and intestinal endometriosis: and intriguing co-existence. *Eur J Gastroenterol Hepatol.* 2000;12:217-21.

3. Minocha A, Davis MS, Wright RA. Small bowel endometriosis masquerading as regional enteritis. *Dig Dis Sci*. 1994;39:1126-33.
4. Capell MS, Friedman D, Mikhail N. Endometriosis of the terminal ileum simulating the clinical, roentgenographic and surgical findings in Crohn's disease. *Am J Gastroenterol*. 1991;86:1057-62.
5. Decker D, König J, Wardelmann E, Richter O, Popat S, Wolff M, et al. Terminal ileitis with sealed perforation. A rare complication of intestinal endometriosis: case report and short review of the literature. *Arch Gynecol Obstet*. 2004;269:294-8.
6. Gómez-Rubio M, Fernández R, De Cuenca B, Serantes A, Martín A, Gutiérrez ML. Intestinal endometriosis as a cause of chronic abdominal pain leading to intestinal obstruction. *Am J Gastroenterol*. 1997;92:525-6.
7. Fujimoto A, Osuga Y, Tsutsumi O, Fujii T, Okagaki R, Taketani Y. Successful laparoscopic treatment of ileo-cecal endometriosis producing bowel obstruction. *J Obstet Gynaecol Res*. 2001;27:221-3.
8. Molberg K, Ashfaq R, Gokasian ST, Shires T. Endometrioid carcinoma arising in pericecal endometriosis clinically mimicking Crohn's disease. *Ann Diag Pathol*. 2000;4:29-33.
9. Nakao A, Iwaqaki H, Kanaqawa T, Jikuhara A, Matsubara N, Takakura N, et al. Crohn's disease mimicking as bowel endometriosis. *Arch Gynecol Obstet*. 2000;263:131-3.