

## Tumor estromal gástrico de riesgo intermedio: diagnóstico mediante ecografía hidrogástrica

David Martínez-Ares<sup>a</sup>, Jesús Martínez Cadilla<sup>a</sup>, Nieves Cáceres Alvarado<sup>b</sup>, Joaquín González Carreró-Fojón<sup>c</sup>, Ignacio Martín-Granizo Barrenechea<sup>a</sup> y Abel Pallarés Peral<sup>a</sup>

<sup>a</sup>Servicio de Digestivo. Complejo Hospitalario Universitario Xeral-Cies. Vigo. Pontevedra. España.

<sup>b</sup>Servicio de Cirugía General. Complejo Hospitalario Universitario Xeral-Cies. Vigo. Pontevedra. España.

<sup>c</sup>Servicio de Anatomía Patológica. Complejo Hospitalario Universitario Xeral-Cies. Vigo. Pontevedra. España.

### RESUMEN

La endoscopia convencional valora de forma deficitaria las lesiones submucosas del tracto digestivo por la imposibilidad de su observación directa, ya que no permite determinar su tamaño adecuadamente, establecer un diagnóstico etiológico en la mayoría de los casos ni valorar la capa de origen del tumor. Sin embargo, la ultrasonografía endoscópica permite, en la mayoría de las ocasiones, solucionar estos problemas: logra diferenciar con cierta seguridad las lesiones malignas de las benignas, puede medir su tamaño y establecer su capa de origen. Es la técnica de elección para establecer la presencia y las características de un tumor submucoso y si éste es subsidiario de tratamiento; además, permite seleccionar los casos que pueden ser extirpados endoscópicamente sin excesivos riesgos.

La ecografía hidrogástrica puede ser una buena alternativa a la ecoendoscopia para el estudio de las lesiones submucosas y la estadificación de tumores situados en el antro gástrico en los pacientes en que no se pueda disponer de esta técnica o no se pueda realizar. Es una técnica muy fiable, poco costosa, y muy bien tolerada por los pacientes.

Presentamos a continuación el caso de una paciente que presentaba un tumor estromal gastrointestinal que pudo estudiarse mediante ecografía hidrogástrica, estableciéndose con precisión el tamaño, la capa de origen y la naturaleza maligna de la lesión.

### INTERMEDIATE-RISK GASTROINTESTINAL STROMAL TUMOR: DIAGNOSIS THROUGH HYDROGASTRIC ULTRASONOGRAPHY

Evaluation of submucosal lesions of the digestive tract with conventional endoscopy is unsatisfactory since this technique does not allow direct observation or correct evaluation of the size and layer of origin of the tumor; therefore, in most patients an etiological diagnosis cannot be established with this procedure. However, in most patients, endoscopic ultrasonography can resolve these problems: to a fair degree of certainty, this technique can differentiate malignant from benign lesions, measure their size, and establish their layer of origin. Endoscopic ultrasonography is the technique of choice to establish the presence and characteristics of submucosal tumors and their suitability for treatment. Moreover, this procedure can identify tumors that can be removed endoscopically without excessive risk.

Hydrogastric ultrasonography can be an effective substitute for echoendoscopy when evaluating submucosal lesions and for staging tumors of the gastric antrum when echoendoscopy is not available or in patients in whom it cannot be performed. Hydrogastric ultrasonography is safe, inexpensive and very well tolerated by patients.

We present the case of a female patient with a gastric GIST that was evaluated using hydrogastric ultrasonography. The size, layer of origin, and malignancy of the tumor were accurately established.

Correspondencia: Dr. D. Martínez Ares.  
Servicio de Digestivo. Complejo Hospitalario Xeral-Cies.  
Pizarro, 22. 36204 Vigo. Pontevedra. España.  
Correo electrónico: martinezares7@hotmail.com,  
david.martinez.ares@sergas.es

Recibido el 4-4-2006; aceptado para su publicación el 2-5-2006.

### INTRODUCCIÓN

Las lesiones submucosas gastrointestinales crecen en cualquier capa del tubo digestivo por debajo de la mucosa, y ésta permanece intacta<sup>1</sup>. Representan apenas un 1-2% de los tumores digestivos y la mayoría son benignos, pero hasta un 20% pueden presentar un comportamiento maligno. En la mayoría de los pacientes aparecen como hallazgos casuales en endoscopias indicadas por otros motivos<sup>1,2</sup>. Si la lesión se ulcera a través de la mucosa

puede ser una causa rara de hemorragia digestiva. Otras veces estas lesiones pueden originar clínica compresiva y dolor u obstrucción en función de su tamaño y localización<sup>2</sup>.

La endoscopia convencional suele mostrar una lesión nodular que impacta sobre una mucosa intacta<sup>1</sup>. Esta técnica nos indica la localización de la lesión, su aspecto y consistencia, pero no puede establecer su naturaleza, valora de forma deficiente el tamaño, y no diferencia las lesiones intraparietales de las compresiones extrínsecas<sup>1-3</sup>. Además, la biopsia endoscópica rara vez alcanza la suficiente profundidad como para asegurar un diagnóstico<sup>1</sup>. La citología obtenida por medio de punción aspirativa con aguja fina (PAAF) tampoco es excesivamente rentable<sup>2,4</sup> y, teniendo en cuenta que muchos autores consideran que el diagnóstico de malignidad se basa en criterios como el tamaño, la celularidad del tumor, el número de mitosis, el patrón de crecimiento, la presencia de fibras de cohesión y el pleomorfismo nuclear<sup>5</sup>, será imprescindible disponer de una macrobiopsia o la pieza completa, lo que implica su extirpación quirúrgica o endoscópica<sup>6-11</sup>. La ecoendoscopia es la técnica más apropiada para su evaluación, para decidir si el tumor es subsidiario de resección y, en este caso, cuál es la forma más segura de extirparlo<sup>2,12-15</sup>.

A continuación presentamos el caso de un tumor submucoso estudiado mediante ecografía hidrogástrica, con unos resultados equiparables a los de la ecoendoscopia. La ecografía hidrogástrica consiste en realizar la exploración ecográfica de la cavidad gástrica con ésta llena de agua, lo que facilita la transmisión de los ultrasonidos permitiendo, frente a la ecografía abdominal convencional, la visualización con mayor precisión de las capas del tubo digestivo.

## OBSERVACIÓN CLÍNICA

Se trata de una paciente de 50 años de edad, intervenida de un adenocarcinoma de endometrio en estadio T<sub>3</sub> N<sub>1</sub> M<sub>0</sub> en 1996 y tratada con radioterapia externa adyuvante, sin otros antecedentes personales de interés. Refería epigastralgia de 6 meses de evolución que trató intermitentemente con omeprazol. En una tomografía computarizada (TC) abdominal realizada como revisión rutinaria por su cáncer de endometrio, se puso de manifiesto una masa heterogénea de 4 cm en el antro gástrico. Por este motivo, se indicó una gastroscopia, que confirmó la presencia de una tumoración submucosa antral ulcerada de unos 4 cm, redondeada y de consistencia firme. Se realizó a continuación una ecografía hidrogástrica, visualizándose la lesión bien delimitada con un tamaño de 44 × 28 mm, de bordes regulares, ecogenicidad ligeramente heterogénea, con algún espacio quístico en su interior, con dos úlceras en superficie, una muy superficial y otra de al menos 1 cm de profundidad. El tumor era dependiente de las primeras 3 capas, y mostraba una capa muscular propia totalmente preservada (fig. 1). Con el diagnóstico de un tumor submucoso probablemente maligno se indicó tratamiento quirúrgico. Se realizó una antrectomía que incluía el tumor, la vagotomía y la anastomosis gastroduodenal. En la pieza quirúrgica se observó una lesión de 50 × 25 mm, de coloración blanquecina, ovoidea, de consistencia firme y con dos úlceras en la superficie (fig. 2). El estudio histológico reveló un tumor bien delimitado aunque sin cápsula, con células de aspecto epitelioide que presentaban un moderado pleomorfismo nuclear; en el estudio inmunohistoquímico se observó que las células neoplásicas expresaban CD 117, CD 34 y vimentina (fig. 3). También se expresaba p53 y el índice MIB-1 era del 3%. El tumor respetaba íntegramente la capa muscular propia. El diagnóstico definitivo fue de tumor estromal gastrointestinal (GIST) de riesgo intermedio y, dado que se consideró que la resección había sido completa, inicialmente no fueron contempladas otras terapéuticas adicionales.

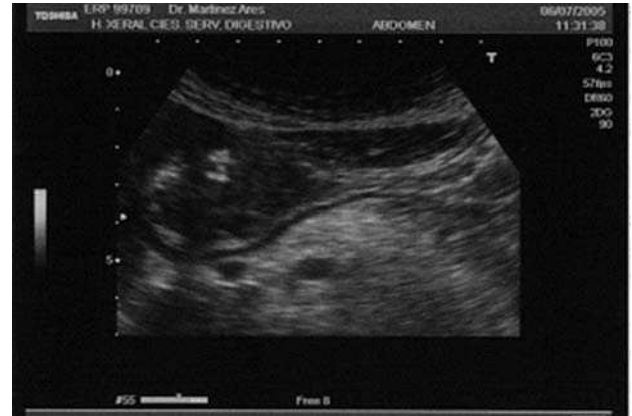

Fig. 1. La ecografía hidrogástrica revela una lesión bien delimitada, dependiente de las primeras 3 capas, con una capa muscular propia (cuarta capa hipocogénica) completamente respetada en toda su extensión. El tumor presenta un patrón ultrasonográfico sugestivo de malignidad, mide unos 45 mm de diámetro mayor, y presenta una gran ulceración en la superficie (punta de flecha).

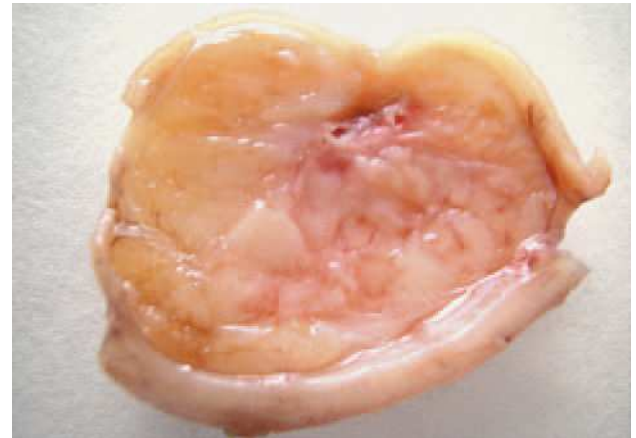

Fig. 2. En la imagen se visualiza claramente un tumor de unos 50 mm de diámetro mayor, de coloración blanquecina, consistencia firme y con una gran ulceración en la superficie. La integridad de la capa muscular propia se puede aventurar ya en el examen macroscópico.

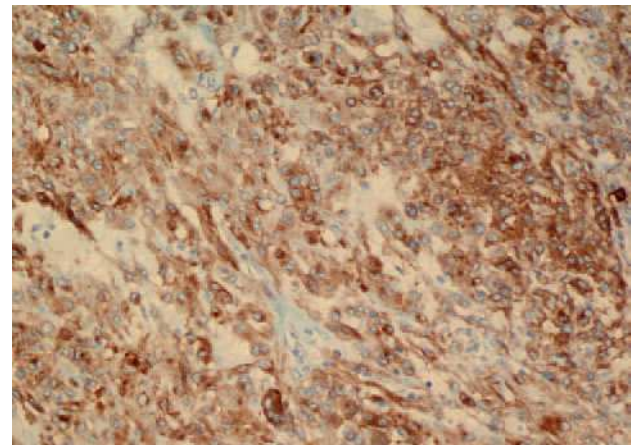


Fig. 3. El estudio histológico de la pieza confirma la presencia de un tumor formado por células de aspecto epitelioide, con positividad para c-kit y con un bajo índice mitótico; se definió como un tumor estromal gastrointestinal de riesgo intermedio.

## DISCUSIÓN

La endoscopia convencional desempeña un papel muy limitado en el diagnóstico de las lesiones submucosas del tubo digestivo<sup>1-3</sup>, y la ecoendoscopia es la técnica de elección en la evaluación de estas lesiones, ya que permite establecer con bastante precisión su diagnóstico y orientar su tratamiento<sup>14-16</sup>. Desafortunadamente, ésta es una técnica que aún no está disponible en todos los centros hospitalarios, lo que limita el manejo de los pacientes con lesiones gastrointestinales submucosas.

La ecografía hidrográstrica puede ser útil en la estadificación de los tumores gástricos<sup>17,18</sup>. El antro gástrico, al contrario que el fundus, es fácil de explorar mediante esta técnica y, como documentamos en el caso que presentamos, permite estudiar con precisión los tumores situados en esta zona. En efecto, se pudo medir el tamaño del tumor, se estableció con claridad su capa de origen y, con las características ultrasonográficas que presentaba, sospechar su naturaleza maligna. Este diagnóstico se confirmó punto por punto tras el estudio de la pieza quirúrgica: se trataba de un GIST gástrico de riesgo intermedio dependiente de las primeras 3 capas de la pared gástrica. Al margen de las limitaciones que nos podemos encontrar en la exploración ecográfica de otras localizaciones, la exploración gástrica es sumamente sencilla, no requiere sedación y no es invasiva, lo que supone una gran ventaja con respecto a la ecoendoscopia.

El tratamiento con intención curativa en los GIST pasa por realizar una resección quirúrgica completa del tumor. En los tumores de riesgo bajo o intermedio este tratamiento suele ser suficiente, con escasa tasa de recidivas y enfermedad metastásica posterior. No obstante, en los tumores de riesgo elevado, podría contemplarse un tratamiento adyuvante con imatinib, que permitiría reducir el riesgo de enfermedad recurrente. Asimismo, en los tumores no resecables o en los que la resección no puede erradicar íntegramente el tumor, este tratamiento puede ser eficaz al menos con fines paliativos, en caso de no conseguir la curación<sup>19,20</sup>. En nuestro paciente se decidió no llevar a cabo ningún tratamiento adyuvante, teniendo en cuenta que se realizó una resección completa y a la vista de los hallazgos histológicos.

En resumen, en este caso se demuestra la rentabilidad que puede tener la ecografía hidrográstrica, una técnica sencilla de realizar y de fácil acceso, que podría suponer una alternativa a la ecoendoscopia en el caso de no disponer de ella o no ser posible su realización.

## BIBLIOGRAFÍA

- Arguello L, Pellise M, Miquel R. Utility of echoendoscopy in the evaluation of submucosal tumors and extrinsic compres-

- sions of the digestive tract. *Gastroenterol Hepatol*. 2002;25:13-8.
- Chak A. EUS in submucosal tumors. *Gastrointest Endosc*. 2002;56 Suppl:43-8.
- Catalano MF. Endoscopic ultrasonography in the diagnosis of submucosal tumors: need for biopsy. *Endoscopy*. 1994;26:788-91.
- Wiersema MJ, Vilmann P, Giovannini M, Chang KJ, Wiersema LM. Endosonography-guided fine-needle aspiration biopsy: diagnostic accuracy and complication assessment. *Gastroenterology*. 1997;112:1087-95.
- Brainard JA, Goldblum JR. Stromal tumors of the jejunum and ileum: a clinicopathologic study of 39 cases. *Am J Surg Pathol*. 1997;21:407-16.
- Waxman I, Saitoh Y, Raju GS, Watari J, Yokota K, Reeves AL, Kohgo Y. High-frequency probe EUS-assisted endoscopic mucosal resection: a therapeutic strategy for submucosal tumors of the GI tract. *Gastrointest Endosc*. 2002;55:44-9.
- Kawamoto K, Yamada Y, Furukawa N, Utsunomiya T, Haraguchi Y, Mizuguchi M, et al. Endoscopic submucosal tumorectomy for gastrointestinal submucosal tumors restricted to the submucosa: a new form of endoscopic minimal surgery. *Gastrointest Endosc*. 1997;46:311-7.
- Kojima T, Takahashi H, Parra-Blanco A, Kohsen K, Fujita R. Diagnosis of submucosal tumor of the upper GI tract by endoscopic resection. *Gastrointest Endosc*. 1999;50:516-22.
- Hyun JH, Jeon YT, Chun HJ, Lee HS, Lee SW, Song CW, et al. Endoscopic resection of submucosal tumor of the esophagus: results in 62 patients. *Endoscopy*. 1997;29:165-70.
- Wei SC, Wong JM, Shieh MJ, Sun CT, Wang CY, Wang TH. Endoscopic resection of gastrointestinal submucosal tumors. *Hepatogastroenterology*. 1998;45:114-8.
- Hunt GC, Smith PP, Faigel DO. Yield of tissue sampling for submucosal lesions evaluated by EUS. *Gastrointest Endosc*. 2003;57:68-72.
- Shen EF, Arnott ID, Plevris J, Penman ID. Endoscopic ultrasonography in the diagnosis and management of suspected upper gastrointestinal submucosal tumours. *Br J Surg*. 2002;89:231-5.
- Palazzo L, Landi B, Cellier C, Cuillierier E, Roseau G, Barbier JP. Endosonographic features predictive of benign and malignant gastrointestinal stromal cell tumours. *Gut*. 2000;46:88-92.
- Martínez-Ares D, Lorenzo MJ, Souto-Ruzo J, Pérez JC, López JY, Belando RA, et al. Endoscopic resection of gastrointestinal submucosal tumors assisted by endoscopic ultrasonography. *Surg Endosc*. 2005;19:854-8.
- Martínez-Ares D, Souto-Ruzo J, Yáñez López J, Vázquez Iglesias JL. Usefulness of endoscopic ultrasonography in the preoperative diagnosis of submucosal digestive tumours. *Rev Esp Enferm Dig*. 2005;97:416-26.
- Martínez-Ares D, Souto-Ruzo J, Varas Lorenzo MJ, Espinos Pérez JC, Yáñez López J, Abad Belando R, et al. Endoscopic ultrasound-assisted endoscopic resection of carcinoid tumors of the gastrointestinal tract. *Rev Esp Enferm Dig*. 2004;96:847-55.
- Segura JM, Oliveira A, Conde P, Erdozain JC, Suárez J. Hydrogastric sonography in the preoperative staging of gastric cancer. *J Clin Ultrasound*. 1999;27:499-504.
- Segura Cabral JM, Conde Gacho P, Comas Redondo C, Oliveira Martín A, Segura Grau A, Erdozain Sosa JC, et al. The usefulness of hydrogastric ultrasonography in the detection of neoplastic lesions of the gastric wall. *Gastroenterol Hepatol*. 1999;22:63-6.
- Cormier JN, Patel SR, Pisters PW. Gastrointestinal stromal tumors: rationale for surgical adjuvant trials with imatinib. *Curr Oncol Rep*. 2002;4:504-9.
- Von Mehren M, Watson JC. Gastrointestinal stromal tumors. *Hematol Oncol Clin North Am*. 2005;19:547-64.