

Síndrome de Cronkhite-Canada: una poliposis adquirida y potencialmente reversible

Eva Marín Serrano^a, Pablo Guillén Mariscal^a, José Pérez-Requena^b y Paloma Rendón Unceta^a

^aServicio de Aparato Digestivo. Hospital Universitario Puerta del Mar. Cádiz. España.

^bServicio de Anatomía Patológica. Hospital Universitario Puerta del Mar. Cádiz. España.

RESUMEN

El síndrome de Cronkhite-Canada es una poliposis no adenomatosa, adquirida e infrecuente que asocia alteraciones ectodérmicas, de la cual desconocemos la etiopatogenia y el manejo terapéutico óptimo. Presentamos un caso de síndrome de Cronkhite-Canada en un varón de 58 años de edad que, tras el tratamiento combinado con corticoides, cromoglicato disódico, loratadina, ciprofloxacino y cinc, obtuvo la remisión clínica y endoscópica parcial. Las lesiones polipoides del síndrome de Cronkhite-Canada pueden revertir con tratamiento médico, por lo que es posible modificar la historia natural de la enfermedad y mejorar su pronóstico.

CRONKHITE-CANADA SYNDROME: AN ACQUIRED, POTENTIALLY REVERSIBLE POLYPOSIS

Cronkhite-Canada syndrome is an infrequent, nonadenomatous, acquired polyposis that is associated with ectodermic alterations. The etiopathogenesis and optimal therapeutic management are unknown. We present a case of Cronkhite-Canada syndrome in a 58-year-old man who, after combined treatment with corticosteroids, disodium cromoglycate, loratadine, ciprofloxacin, and zinc, showed complete clinical and partial endoscopic remission. The polypoid lesions of Cronkhite-Canada syndrome can be reversed with medical treatment. Consequently, the natural history of the disease can be modified and its prognosis improved.

INTRODUCCIÓN

El síndrome de Cronkhite-Canada es una poliposis, sin agregación familiar y caracterizada por la presencia de pólipos gastrointestinales no adenomatosos y alteraciones ecto-

dérmicas. A pesar de estar considerada como una poliposis no maligna, el pronóstico en general es malo, y actualmente no cuenta con un tratamiento etiológico efectivo.

OBSERVACIÓN CLÍNICA

Varón de 58 años de edad, sin antecedentes familiares o personales de interés, salvo tabaquismo sin criterios clínicos de bronquitis crónica. Desde hacía 4 meses refería hipoageusia, malestar epigástrico que se aliviaba con el vómito, diarrea sin productos patológicos y una pérdida ponderal de 10 kg de peso.

A la exploración, el paciente presentaba mal estado nutricional, disminución de la masa muscular, pérdida del vello corporal y del cuero cabelludo, onicopatía, máculas parduscas en las palmas de las manos y edemas perimaleolares. No se palpaban adenopatías. La auscultación cardiopulmonar era normal. El abdomen era blando, depresible y no doloroso a la palpación, sin masas o megalias, con peristaltismo presente.

En la analítica, el hemograma, la coagulación, la glucosa, los iones, la función renal, el perfil hepático y lipídico se obtuvieron valores dentro de la normalidad. El paciente presentaba hipoproteïnemia (4,6 g/dl), hipalbuminemia (2,26 g/dl), sin proteinuria y una alfa-1-antitripsina fecal elevada (3,49 mg/g; valor normal, < 0,3 mg/g). El coprocultivo, los parásitos y la grasa en heces, los anticuerpos antiendomisio y antireticulina, así como el test de la D-xilosa y los marcadores tumorales, eran negativos. La determinación de cinc sérico fue de 42 g/dl (60-150 g/dl). Se realizó una endoscopia oral, que mostró un esófago normal y una cámara gástrica con múltiples pólipos sésiles, de 3-8 mm de diámetro, de superficie lisa y eritematosa, algunos erosionados (fig. 1). En el bulbo y la segunda porción duodenal había pólipos de menor tamaño. El test de la ureasa de la mucosa antral fue positivo. Se tomaron muestras para el estudio histológico en el antro, la primera y la segunda porción duodenal. En el tránsito gastrointestinal se hallaron nódulos de 4 mm de diámetro en la tercera porción duodenal y el yeyuno proximal, así como una aceleración del tránsito y la fragmentación de la columna de bario. La ecoendoscopia definió una mucosa gástrica engrosada (7 mm) con dilataciones quísticas superficiales. En una rectosigmoidoscopia, realizada hasta 40 cm del margen anal, se apreciaron desde la unión rectosigmoidea múltiples pólipos, que no superaban los 6 mm de diámetro, sésiles y de superficie brillante, eritematosa y lisa. Se practicó una polipectomía endoscópica con asa de alambre de uno de los pólipos para su estudio histológico. En el enema opaco se apreciaban imágenes nodulares en todo el marco cólico, de predominio en el colon descendente y el sigma (fig. 2). Una tomografía computarizada abdominopélvica definió un engrosamiento difuso de los pliegues gástricos y de las asas intestinales, sin adenopatías localregionales. El estudio histológico de las muestras obtenidas, tanto del tracto digestivo superior como del colon, puso de manifiesto una mucosa con dilataciones quísticas glandulares y agregados de polimorfonucleares en su interior, así como un edema de la estroma y un infiltrado inflamatorio linfoplasmocitario (fig. 3).

Se administró soporte nutricional oral, erradicación de *Helicobacter pylori* (omeprazol 20 mg/12 h, amoxicilina 1 g/12 h y claritromicina 500 mg/12 h) y 300 mg de sulindaco/día, con lo que se obtuvo una mejoría clínica y analítica de corta duración. Se inició entonces tratamiento intravenoso durante una semana con 40 mg de metilprednisolona (0,8 mg/kg/día), cromoglicato disódico (200 mg/6 h), ranitidina (300

Correspondencia: P. Rendón Unceta.

Servicio de Aparato Digestivo. Hospital Universitario Puerta del Mar.

Avda. Ana de Viya, 21. 11011 Cádiz. España.

Correo electrónico: diges.hpm.sspa@juntadeandalucia.es

Recibido el 19-9-2005; aceptado para su publicación el 25-5-2006.

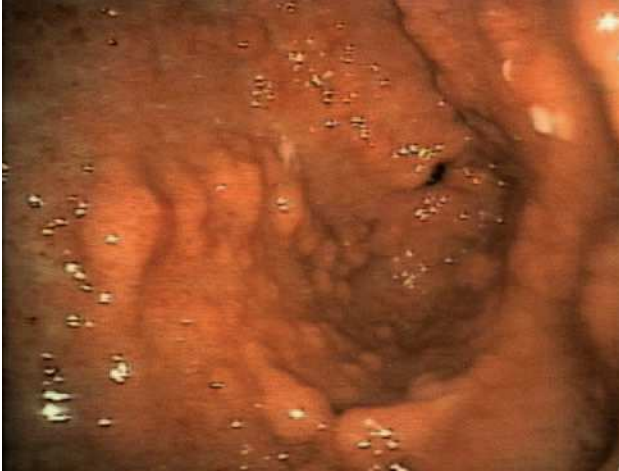

Fig. 1. Endoscopia oral.

mg/día), loratadina (10 mg/día), ciprofloxacino (500 mg/12 h) y suplementos con cinc. Posteriormente, se introdujeron corticoides por vía oral, reduciendo 4 mg de metilprednisolona cada semana y manteniendo el resto de la medicación. Se obtuvo una remisión clínica precoz y el paciente recuperó el sentido del gusto, el vello corporal y del cuero cabelludo y 14 kg de peso. Tras finalizar el tratamiento corticoideo, administrado durante un total de 10 semanas, se realizó al paciente una endoscopia oral, en la que se observó que la mayor parte de las lesiones polipoides gástricas y duodenales habían desaparecido. Persistía únicamente una mucosa gástrica nodular en la cara anterior del cuerpo gástrico. El paciente ha continuado tratándose con cromoglicato disódico, ranitidina y loratadina, y en la actualidad se mantiene en remisión clínica, 6 meses después del inicio del tratamiento.

DISCUSIÓN

El síndrome de Cronkhite-Canada es una entidad infrecuente descrita por primera vez en 1955¹. Se trata de una poliposis no adenomatosa y no hereditaria que afecta difusamente al tracto gastrointestinal y asocia anomalías ectodérmicas: alopecia, hiperpigmentación y onicopatía.

Aunque se han publicado casos en pacientes caucásicos, este síndrome es más prevalente en Asia², suele iniciarse en la sexta década de la vida³ y presenta una ligera predilección por el sexo masculino⁴.

Su etiopatogenia permanece en la actualidad sin aclarar. Se han sugerido diversas causas posibles: sobrecrecimiento bacteriano, déficit inmunitario y malabsorción⁵, deficiencias nutricionales, alteración en la producción de mucina intestinal⁶ o disfunción mastocitaria⁷.

Los síntomas más comunes son diarrea, pérdida de peso, náuseas, vómitos, hipoageusia y anorexia. En la exploración física se identifican usualmente alteraciones ectodérmicas, como distrofia ungueal, alopecia del cuero cabelludo y corporal e hiperpigmentación cutánea en las palmas, las plantas, el cuello y la cara⁷, en forma de máculas pardas por depósitos de melanina en la capa basal².

Los pólipos son hamartomas, semejantes a los que aparecen en la poliposis juvenil¹², que se distribuyen de forma difusa a lo largo del tracto gastrointestinal sin afectar al esófago. Estos pólipos suelen ser sésiles y con erosiones superficiales⁸. El examen microscópico revela una dilata-

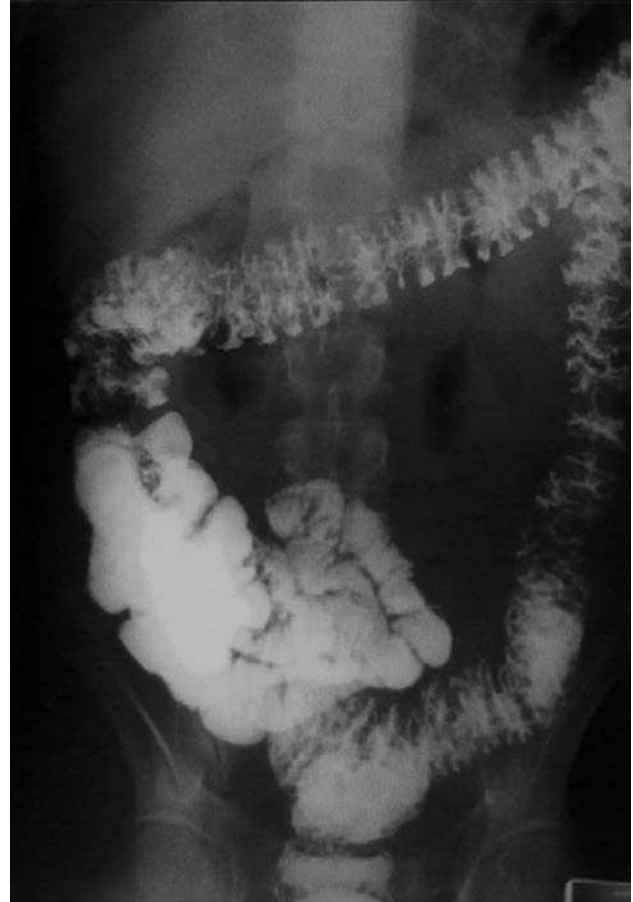

Fig. 2. Enema opaco con imágenes nodulares en todo el marco cólico, de predominio en el colon descendente y el sigma.

ción quística glandular con moco y agregados de polimorfonucleares, junto a edema de la lámina propia e infiltrado inflamatorio linfoplasmocitario⁷.

Aunque generalmente se considera que este tipo de pólipos carece de potencial maligno, se han hallado cambios adenomatosos⁹ y/o carcinomas en el estómago⁵, el colon^{10,11} y el recto¹² en pacientes con síndrome de Cronkhite-Canada. Hasta el día de hoy se han publicado 21 casos de neoplasias malignas digestivas en pacientes diagnosticados de síndrome de Cronkhite-Canada; sin embargo, se desconoce si estos casos son hallazgos casuales o el resultado del curso evolutivo de la enfermedad.

La falta de una terapia efectiva, su curso progresivo y las complicaciones asociadas definen un mal pronóstico a corto plazo, con una mortalidad de hasta el 60%⁶. Esta mortalidad se produce fundamentalmente como consecuencia de la desnutrición, si bien se han referido otras complicaciones, como el sangrado gastrointestinal, la intususcepción y la perforación colónica.

El síndrome de Cronkhite-Canada es una enfermedad excepcional en nuestro medio, que plantea el diagnóstico diferencial con otras poliposis difusas no adenomatosas y no hereditarias, como la poliposis lipomatosa, la poliposis linfoide múltiple, la poliposis hiperplásica difusa, los pó-

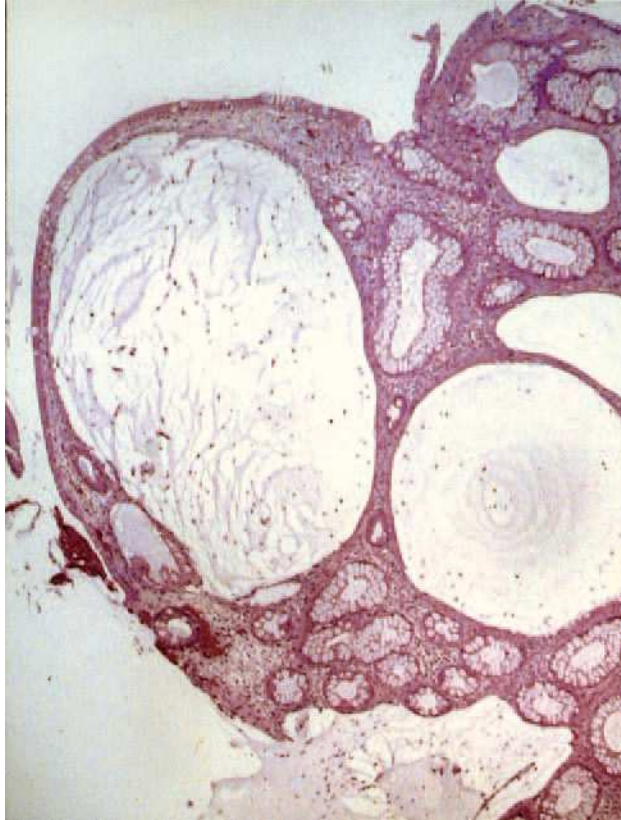


Fig. 3. Estudio histológico de las muestras obtenidas, que puso de manifiesto una mucosa con dilataciones quísticas glandulares y agregados de polimorfonucleares en su interior, así como un edema de la estroma y un infiltrado inflamatorio linfoplasmocitario.

lipos inflamatorios difusos en relación con parasitosis y/o tuberculosis intestinal, y la hiperplasia nodular linfoide no asociada a inmunodeficiencias primarias⁷. Se han ensayado tratamientos tan dispares como los soportes nutricionales orales, la nutrición parenteral total, la combinación de distintos antibióticos⁶, corticoides¹³, cinc¹⁴, ranitidina¹⁵ y cromoglicato disódico, con los que se han obtenido algunas remisiones parciales y/o completas de corta duración¹⁶. Recientemente, se ha publicado un caso en el que obtuvo la curación clínica y endoscópica mediante la utilización combinada de prednisona, cromoglicato disódico, ranitidina, loratadina y ciprofloxacino¹⁷. Aunque se han comunicado resecciones quirúrgicas del segmento afectado ante determinadas complicaciones, como hemicolectomía en un caso de enteropatía pierdepoteínas, al tratarse de una entidad que afecta difusamente al tracto gastrointestinal, el tratamiento quirúrgico no suele estar indicado³.

En nuestro caso, con la administración combinada de corticoides, ranitidina, cromoglicato disódico, loratadina, ciprofloxacino y suplementos con cinc, al igual que en el caso publicado por Ward et al¹⁶, obtuvimos la remisión clínica y endoscópica parcial.

Aunque desconocemos la etiopatogenia y el tratamiento efectivo que mejore el pronóstico de los pacientes con síndrome de Cronkhite-Canada, destacamos que esta poliposis adquirida puede revertirse con tratamiento médico.

BIBLIOGRAFÍA

1. Cronkhite LW, Canada WJ. Generalized gastrointestinal polyposis: an unusual syndrome of polyposis, pigmentation, alopecia and onychotrophy. *N Engl J Med.* 1955;252:1011-5.
2. Goto A. Cronkhite-Canada syndrome: epidemiological study of 110 cases reported in Japan. *Nippon Geka Hokan.* 1995;64:3-14.
3. Daniel ES, Ludwig SL, Lewin KJ, Ruprecht RM, Rajacich GM, Sschwabe AD. The Cronkhite-Canada syndrome. An analysis of clinical and pathologic features and therapy in 55 patients. *Medicine.* 1982;61:293-309.
4. Chan HL, Ho KT, Khoo OT. Cronkhite-Canada syndrome in a Malay. *Arch Dermatol.* 1979;115:98-9.
5. Freeman K, Anthony PP, Miller DS, Warin AP. Cronkhite-Canada syndrome: a new hypothesis. *Gut.* 1985;26:531-6.
6. Daniel ES. The Cronkhite-Canada syndrome. *Probl Gen Surg.* 1993;10:699-706.
7. Kindblom LG, Angervall L, Santesson B, Selander S. Cronkhite-Canada syndrome. *Cancer.* 1977;39:2667-73.
8. Watanabe T, Kudo M, Shirane H, Kashida H, Tomita S, Orino A, et al. Cronkhite-Canada syndrome associated with triple gastric cancers: a case report. *Gastrointest Endosc.* 1999;50:688-91.
9. Malhotra R, Sheffield A. Cronkhite-Canada syndrome associated with colon carcinoma and adenomatous changes in C-C polyps. *Am J Gastroenterol.* 1998;83:772-6.
10. Rappaport LB, Sperling HV, Stavrides A. Colon cancer in the Cronkhite-Canada syndrome. *J Clin Gastroenterol.* 1986;8:199-202.
11. Nakatsubo N, Wakasa R, Kiyosaki K, et al. Cronkhite-Canada syndrome associated with carcinoma of the sigmoid colon: report of a case. *Surg Today.* 1997;27:345-348.
12. Katayama Y, Kimura M, Konn M. Cronkhite-Canada syndrome associated with a rectal cancer and adenomatous changes in colonic polyps. *Am J Surg Pathol.* 1985;9:65-71.
13. Murata I, Yoshikawa I, Endo M, Tai M, Toyoda C, Abe S, et al. Cronkhite-Canada syndrome: report of two cases. *J Gastroenterol.* 2000;35:706-11.
14. Yoshida S, Tomita H. A case of Cronkhite-Canada syndrome whose major complaint, taste disturbance, was improved by zinc therapy. *Acta Otolaryngol.* 2002;546 Suppl:154-8.
15. Allbritton J, Simmons-O'Brien E, Hutcheons D, et al. Cronkhite-Canada syndrome: report of two cases, biopsy findings in the associated alopecia, and new treatment option. *Cutis.* 1998;61:229-32.
16. Ward EM, Wolfsen HC. Review article: the non-inherited gastrointestinal polyposis syndromes. *Aliment Pharmacol Ther.* 2002;16:333-42.
17. Ward E, Wolfsen HC, Ng C. Medical management of Cronkhite-Canada syndrome. *South Med J.* 2002;95:272-4.