Coxalgia prolongada en el tiempo: a propósito de dos casos

R.M. Alcolea García[a], V. López-Marina[b], T. Rama Martínez[c], G. Pizarro Romero[d] y P. Beato Fernández[d]

[a]Médico de Familia. ABS Besós. Barcelona.
[b]Médico de Familia. ABS Piera. Barcelona.
[c]Médico de Familia. ABS Sant Adrià del Besós. Barcelona.
[d]Médico de Familia. ABS Badalona 6-Llefià. Barcelona.

Estudio de dos pacientes con dolor intenso de cadera, sin causa aparente, que aumenta al caminar o subir escaleras y mejora con el reposo.

En la radiografía de caderas se observan signos de inflamación, que se confirman con la ecografía de partes blandas en dicha zona, y que en la resonancia magnética nuclear (RMN) se informan como necrosis avascular de cabeza femoral.

El tratamiento en los dos enfermos fue conservador (reposo y antiinflamatorios no esteroideos [AINE], principalmente), resolviéndose ambos casos sin secuelas clínicas, con RMN de control normal y confirmando el diagnóstico de osteoporosis transitoria de cadera.

Palabras clave: dolor de cadera, necrosis avascular de cabeza de fémur, osteopenia de cadera, osteoporosis transitoria de cadera.

Study of two patients with intense hip pain without apparent cause that increases when they walk and climb stairs, and improves with rest.

The hip X-ray shows signs of inflammation, that is confirmed with the soft tissue ultrasonography in that area and the MRI shows it as femoral head avascular necrosis.

Treatment of the two patients was conservative (mainly rest and NSAIDs), both cases resolving without clinical sequels, with normal MRI control and in which the diagnosis of transient hip osteoporosis was confirmed.

Key words: hip pain, femoral head avascular necrosis, hip osteopenia, transient hip osteoporosis.

INTRODUCCIÓN

La osteoporosis transitoria de cadera (OTC) es una situación clínica poco frecuente, de causa desconocida y que generalmente se cura sin secuelas con tratamiento conservador[1-3].

Curtis y Kinkaid describieron en 1959 la OTC como un cuadro de desmineralización transitoria en mujeres embarazadas en el último trimestre de embarazo[1]. Otras denominaciones de esta entidad patológica son edema transitorio de médula ósea y desmineralización transitoria.

Es más frecuente en varones, en edades comprendidas entre los 20 y los 50 años y en mujeres embarazadas durante el tercer trimestre. Es muy raro que se presente en niños.

Generalmente es unilateral, aunque puede manifestarse de forma bilateral, y puede afectar a otras articulaciones (principalmente las articulaciones de las extremidades superiores) recibiendo, entonces, el nombre de osteoporosis regional transitoria.

La radiografía de caderas y la ecografía de partes blandas presentan signos inflamatorios inespecíficos en la OTC, sobre todo tratándose de pacientes obesos (en pacientes delgados puede manifestarse osteopenia en la radiografía de caderas si se realiza a partir de las 6-8 semanas de iniciado el cuadro)[1,3]. Actualmente con el acceso a la resonancia magnética nuclear (RMN) se puede realizar el diagnóstico de certeza y el seguimiento de esta enfermedad desde Atención Primaria.

EXPOSICIÓN DE LOS CASOS

Caso clínico 1

Se trata de un varón de 20 años de edad, sin hábitos tóxicos de interés y que presenta como único antecedente obesidad, que consulta por dolor inguinal izquierdo irradiado a la cara interna del muslo homolateral y que llega a la ca-

Correspondencia: R.M. Alcolea García.
Rambla Prim, 151, 4º 4ª.
08020 Barcelona. España.
Correo electrónico: 20067rag@comb.es

Recibido el 03-09-04; aceptado para su publicación el 21-02-05.

ra interna de la rodilla. El dolor provoca una importante impotencia funcional que le impide caminar correctamente, empeorando mucho al subir escaleras y mejorando parcialmente con el reposo y antiinflamatorios no esteroideos (AINE), concretamente ibuprofeno 600 mg cada 8 horas, terapia con la que el paciente se ha autotratado desde que comenzó el cuadro hace 3 días. No refiere antecedentes traumáticos ni fiebre termometrada en los últimos días.

En la exploración física destaca lo siguiente: presión arterial (PA): 127/76 mmHg, frecuencia cardíaca (FC): 80 lpm y temperatura: 36,1 ºC. Presenta importante dolor a la abducción y rotación interna de la cadera izquierda. El resto de la exploración resulta ser anodina.

Ante tal situación clínica se le solicita analítica y radiografía de caderas. La analítica (hemograma, bioquímica, velocidad de sedimentación globular [VSG] y sedimento urinario) es normal. En la radiografía de caderas se observan signos inflamatorios inespecíficos en la articulación coxofemoral izquierda (fig. 1). Tres semanas después, ante la no mejoría del cuadro, se pide ecografía de partes blandas que muestra presencia de líquido articular rodeando el tendón de inserción del músculo glúteo medio, siendo sugestivo de tendinitis. A las 8 semanas se pide RMN de cadera izquierda informándose como necrosis avascular de cabeza de fémur. El paciente siguió el tratamiento con AINE inicial más omeprazol 20 mg cada 24 horas y reposo durante aproximadamente un año, en el que desapareció la clínica. En la RMN de control que se le realiza a los 12 meses de evolución del cuadro se aprecia una cabeza femoral de morfología normal, lo cual confirma el diagnóstico de OTC izquierda.

Figura 1. Radiografía de caderas realizada a las 6 semanas del inicio del dolor.

Caso clínico 2

Se trata de un varón de 42 años de edad, fumador de 2 paquetes/día y sin otros hábitos tóxicos de interés, que presenta antecedentes de obesidad troncular y apendicectomía que cursó con oclusión intestinal postquirúrgica y posteriormente con eventración que tras tratamiento quirúrgico no recidivó. El paciente consulta a su médico de familia por dolor inguinal izquierdo, irradiado a cara interna de muslo izquierdo y que llega a cara anterointerna de rodilla homolateral. El dolor mejora con el reposo y empeora al caminar, por lo que el paciente adopta una posición antiálgica. No refiere traumatismos ni síndrome febril recientes.

En la exploración física destaca lo siguiente: PA: 132/84 mmHg, FC: 64 lpm y temperatura: 36,7 ºC.

Presenta importante dolor a la abducción y rotación interna de la cadera izquierda. El resto de la exploración física es normal. A continuación se pide analítica y radiografía de caderas. En la analítica (hemograma, bioquímica y sedimento urinario) todo es normal, excepto una VSG de 35 mm/h. En la radiografía de caderas se observan cambios inflamatorios inespecíficos, confirmados mediante ecografía de partes blandas a las 4 semanas de iniciado el cuadro. A las 10 semanas de iniciarse la coxalgia izquierda se le realiza RMN de la articulación, que muestra edema medular óseo en cabeza y cuello femoral, alteraciones en la estructura trabecular y línea de infarto con esfericidad cefálica preservada, siendo el diagnóstico radiológico de necrosis avascular de cabeza de fémur izquierdo (fig. 2A). Al paciente se le aconseja reposo y tratamiento con ketorolaco trometamol 10 mg cada 8 horas, metamizol magnésico

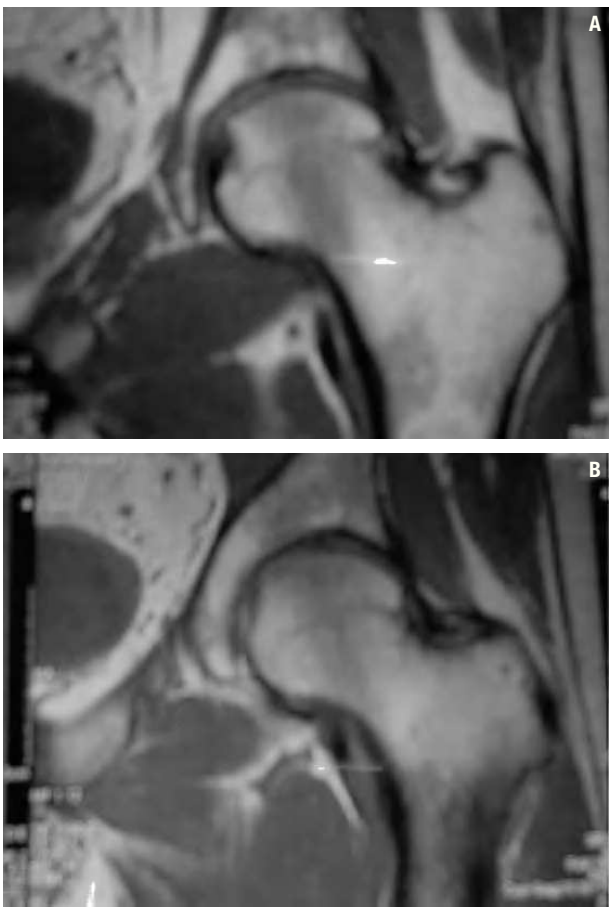

Figura 2. Resonancia magnética nuclear de cadera izquierda. A) A las 10 semanas de iniciar el dolor. B) A los 8 meses de iniciar la clínica.

575 mg cada 12 horas y omeprazol 20 mg cada 24 horas, terapia que mantiene durante 4 meses, tiempo que transcurre hasta la desaparición del dolor. No obstante, presenta impotencia funcional leve-moderada hasta los 8 meses de iniciado el cuadro. La RMN de control (practicada a los 8 meses de evolución) muestra completa resolución del edema óseo y cabeza femoral de morfología normal, lo cual confirma el diagnóstico de OTC izquierda (fig. 2B).

En ambos casos se derivó al servicio de Rehabilitación, terapia que en el primer caso duró 5 meses y en el segundo 2 semanas, ya que este último no pudo continuarla por el dolor y la gran dificultad para desplazarse al centro rehabilitador. También en ambos casos, se fueron haciendo controles mensuales por parte del servicio de Traumatología y del médico de familia.

DISCUSIÓN

La OTC no es una enfermedad frecuente, que se presenta con un dolor muy intenso en la ingle de la cadera afecta y que puede irradiar al muslo y llegar hasta la rodilla homolateral. El dolor aumenta con la carga y disminuye o desaparece con el reposo, por lo que el paciente presenta una cojera antiálgica. En la exploración física destaca un dolor intenso a la rotación interna y abducción de la cadera, siendo el resto de movimientos normales[2-5]. La analítica (hemograma, bioquímica y sedimento urinario) suele ser normal, pudiéndose apreciar una elevación de la VSG en algunos pacientes[5], como en nuestro caso clínico 2.

La radiografía de caderas puede presentar osteopenia del hueso si se realiza a partir de las 6-8 semanas del inicio de la sintomatología y en pacientes delgados [1,3]. El hecho de que en nuestros dos casos clínicos no se apreciase este hallazgo obedece a dos causas: las radiografías se hicieron a los 7-10 días de iniciarse la clínica y ambos pacientes eran obesos, hechos que hacen que se apreciasen cambios inflamatorios inespecíficos por la no consolidación todavía de la osteopenia de cabeza y cuello femoral y la mayor superposición de imágenes que se produce en obesos. Las ecografías de partes blandas corroboraron el patrón inflamatorio que mostraban las radiografías en ambos casos, fenómeno que puede estar en relación con el derrame articular que rodeaba a los tendones de los músculos abductores de la cadera y la mala calidad de éstas.

La gammagrafía ósea con ^{99}Tc puede mostrar una hipercaptación difusa y homogénea en cabeza y cuello femoral[1]. La densitometría ósea puede reflejar una disminución aproximadamente de un 16% de la densidad mineral ósea de la cabeza femoral afecta respecto a la contralateral y, posteriormente, se va recuperando hasta alcanzar los valores previos que había antes de la OTC[1].

La RMN de cadera es la exploración complementaria de elección en la OTC[1-6]. Dado que es muy difícil de diferenciar de la necrosis avascular de cabeza femoral, el diagnóstico es *a posteriori*: a las 8-10 semanas de evolución, en ambos casos se puede visualizar un edema de médula ósea en cabeza y cuello femoral, derrame articular, alteraciones de la estructura trabecular y una línea de infarto con esfericidad cefálica preservada, siendo en la necrosis avascular de cabeza femoral la lesión más localizada en la cabeza del fémur y más extensa en la OTC[1-4,6]. No obstante, las diferencias en este estadio de evolución son mínimas para diferenciar ambos diagnósticos. Será en la RMN de control cuando se haga el diagnóstico definitivo, ya que en la necrosis avascular de cadera se produce un colapso progresivo de la cabeza femoral y en el 70-80% de los casos acaba en artrosis, mientras que en la OTC se produce una resolución espontánea de la clínica a los 6-12 meses de evolución y con normalidad radiológica[1-4,6]. No es de extrañar, pues, que el principal diagnóstico diferencial que plantea la OTC es la necrosis avascular de cabeza de fémur[1-4,6] (tabla 1). Otras patologías con las que se ha de hacer el diagnóstico diferencial son la osteomielitis, secuelas de traumatismos previos, fracturas por estrés o sobrecarga y la infiltración neoplásica[2,5,6] (tabla 2).

Respecto al tratamiento, la mayoría de autores consideran que es un cuadro autolimitado y que evoluciona satisfactoriamente con terapia conservadora, a base de analgésicos, antiinflamatorios y descarga de la articulación para prevenir fracturas. Si el dolor es muy intenso, se puede añadir calcitonina[1]. Sin embargo, otros autores consideran que en la fase inicial, que es la más dolorosa y que podría

Tabla 1. Diagnóstico diferencial entre la osteoporosis transitoria de cadera y la necrosis avascular de cabeza de fémur

	Osteoporosis transitoria de cadera	Necrosis avascular de cabeza de fémur
Incidencia	Varones entre 20-50 años Mujeres en el tercer trimestre de embarazo	Varones y mujeres mayores de 50 años
Inicio del dolor	Agudo	Insidioso
Antecedentes patológicos	Ninguno	Corticoides, alcohol, pancreatitis y enfermedades sistémicas (de Gaucher, etc.)
Radiografía (en personas delgadas)	Osteopenia	Esclerosis con colapso de la cabeza femoral
Gammagrafía ósea	Hipercaptación difusa y homogénea	Hipercaptación más localizada
Resonancia magnética nuclear	Edema de médula ósea en cabeza y cuello femoral, derrame articular, alteraciones de la estructura trabecular y línea de infarto con esfericidad cefálica preservada	Ídem que en OTC, pero siendo la lesión más focalizada en la cabeza femoral
Pronóstico	Resolución espontánea a los 6-12 meses, con normalidad radiológica	Colapso progresivo de la cabeza femoral; en el 70-80% de los casos, acaba en artrosis

OTC: osteoporosis transitoria de cadera.

Tabla 2. Diagnóstico diferencial de la osteoporosis transitoria de cadera

Necrosis avascular de cabeza de fémur	Edad avanzada Antecedentes de alcoholismo, pancreatitis, enfermedad de Gaucher y tratamiento con corticoides Radiología: edema de médula ósea de cabeza de fémur y derrame articular, que se diagnostica con RMN Evoluciona a artrosis
Osteoporosis transitoria de cadera	Varones de edad media con importante dolor y limitación al movimiento (abducción y rotación interna de la cadera afecta) Misma radiología que en necrosis avascular de cabeza de fémur, siendo la lesión más extensa Proceso autolimitado (6-12 meses)
Osteomielitis	Hay fiebre y malestar general La radiología depende de la fase en que se realice: se encontrarán abscesos, edema de partes blandas y derrame articular Tratamiento con antibioticoterapia
Traumatismos	La exploración radiológica de elección es la radiografía En el seguimiento de las fracturas de huesos osteopénicos es más sensible la RMN que la gammagrafía
Fracturas por estrés	Se observan en atletas de alta competición Pueden producirse fracturas microtrabeculares o incompletas
Infiltración neoplásica	Se ha de biopsiar el hueso

RMN: resonancia magnética nuclear.

preceder a una necrosis de cabeza de fémur, debería realizarse una descompresión medular para evitarla[2,3,6]. La rehabilitación no se ha mostrado eficaz en la OTC[1,3], como en nuestros dos casos clínicos.

Concluimos con que la OTC es una patología a tener en cuenta cuando se presenta un dolor de cadera en adultos de forma aguda y se prolonga en el tiempo, es autolimitada y que realizando tratamiento conservador se obtienen buenos resultados. El acceso a la RMN por parte de los médicos generales/de familia hace que se pueda realizar un diagnóstico diferencial (sobre todo con la necrosis avascular de cabeza de fémur), tratamiento y seguimiento desde la Atención Primaria, en contacto estrecho con la medicina especializada (Traumatología, principalmente).

BIBLIOGRAFÍA

1. Barriga MA, Barroso DJ, Arriaga MC, Arriola GF, Valentí NJ. Osteoporosis transitoria de cadera. Rev Ortop Traumatol. 1999;43:432-6.
2. Calvo CE, Álvarez GL, Fernández-Iruegas MD, De Lucas GJ, Vallejo GC. Síndrome de edema transitorio de médula ósea (osteoporosis transitoria). Estudio evolutivo por resonancia magnética. Rev Ortop Traumatol. 1998;42:172-81.
3. Ribera ZJ, Medina MJ, Mella SM, et al. Revisión de conceptos en los cuadros de osteopenia radiológica de la cadera. Aportación de una nueva nomenclatura. Rev Soc Andaluza Traumatol Ortop. 2001;21: 141-51.
4. Huguet PM. Urgencias en atención primaria. Jano. 1998;54:52-7.
5. Rabanaque MG, García-Testa A, Pla TM. Osteoporosis en atención primaria: realidades y espejismos. Medicina Integral. 2000;36:8-21.
6. Piñeiro FR, Partida PF, Santaella GY, Sánchez DE, García CA. Osteoporosis transitoria. A propósito de dos casos. Rev Esp Med Nuclear. 2002;21:393-9.