

A.I. Salazar^a
F. Palomeque^a
E. Pascual^a
V. Porras^b

^aServicio de Ginecología y Obstetricia. Hospital Juan Ramón Jiménez. Huelva. España.

^bServicio de Anatomía Patológica. Hospital Juan Ramón Jiménez. Huelva. España.

Correspondencia:

Dra. A.I. Salazar Vera.
Servicio de Obstetricia y Ginecología.
Hospital Juan Ramón Jiménez.
Ronda Norte, s/n. 21005. Huelva. España.
Correo electrónico: f.palomeque@ arrakis.es

Fecha de recepción: 4/02/04.

Aceptado para su publicación: 5/01/06.

Disgerminoma y síndrome de Swyer

Dysgerminoma and Swyer's syndrome

RESUMEN

El síndrome de Swyer es una disgenesia gonadal pura, con cariotipo 46XY, fenotipo femenino normal, y ausencia completa de tejido gonadal funcionante, que está representado por unas cintillas gonadales rudimentarias, bilaterales, no funcionantes, compuestas por tejido fibroso, en presencia de genitales internos femeninos normales. La forma de presentación clínica más frecuente es amenorrea primaria. En un 20% existe mutación o delección del gen *SRY*. En el 80%, el *SRY* es aparentemente normal. El riesgo de neoplasia gonadal es alto; está indicado practicar gonadectomía profiláctica preferentemente por laparoscopia. El gonadoblastoma y el disgerminoma son las neoplasias más comúnmente asociadas.

PALABRAS CLAVE

Disgenesia gonadal 46XY. Disgerminoma. Gonadoblastoma. Gen *SRY*.

ABSTRACT

Swyer syndrome is a pure gonadal dysgenesis with a 46XY karyotype, normal female phenotype, and

complete lack of functioning gonadal tissue, which is represented by bilateral, nonfunctioning, rudimentary streak gonads composed of fibrous tissue, with normal female internal genitalia. They present most often with primary amenorrhea. To date, 20% of these are explained by a mutation or a deletion in *SRY*. In 80%, *SRY* is apparently normal. The risk of gonadal neoplasia is high, dictating early prophylactic removal of these dysgenetic gonads. Laparoscopic surgery is recommended. Gonadoblastoma and dysgerminoma are the most frequently reported malignancies.

KEY WORDS

Gonadal dysgenesis 46XY. Dysgerminoma. Gonadoblastoma. *SRY* gene.

INTRODUCCIÓN

El síndrome de Swyer es una disgenesia gonadal pura, con cariotipo 46XY, fenotipo femenino normal y ausencia completa de tejido gonadal funcionante. Los genitales internos son normales, salvo la presencia de cintillas gonadales bilaterales. La forma de presentación clínica más frecuente es amenorrea primaria, aunque también puede debutar con dolor y

distensión abdominal, con o sin hemoperitoneo, cuando existen tumores germinales asociados, como es el caso que presentamos. Pueden existir alteraciones genéticas, en el gen SRY u otros, pero sólo se han descrito en un 20% de casos. El riesgo de neoplasia gonadal es alto, entre un 25-30%; el disgerminoma y el gonadoblastoma son las más comúnmente asociadas.

CASO CLÍNICO

Paciente de 13 años de edad, sin antecedentes personales o familiares de interés. Estadio de Turner P2-3 y T4, sin menarquía, talla de 1,77 cm y peso 63 kg, que consulta por aumento del perímetro abdominal con dolor. Se describe, tras el estudio de imagen, una tumoración sólida de 13 cm, con evidentes calcificaciones, dependiente de anejo derecho; ascitis a tensión. No presenta adenopatías (fig. 1). En estudios analíticos presenta BHCG de 94,9 mU/ml y perfil hormonal prepúber. Se practicó una laparotomía urgente y se halló una tumoración ovárica derecha de 10 cm, con una cápsula íntegra. El útero y el anejo izquierdos eran normales para edad de la paciente. El diagnóstico intraoperatorio fue tumor de los cordones sexuales-estroma sospechoso de células Sertoli-Leyding. Se le practicó una anexectomía derecha, una omentectomía, una apendicectomía y una biopsia de ovario contralateral más lavados peritoneales. El resultado definitivo de anatomía patológica fue de disgerminoma (fig. 2) para el ovario derecho, gonadoblastoma (fig. 3) para la biopsia del izquierdo, y el líquido peritoneal fue negativo a células malignas. La paciente recibió tratamiento adyuvante con 4 ciclos de bleomicina, etopósido y cisplatino. En la revisión posquimioterapia en nuestra consulta la paciente presentaba: fenotipo femenino normal, genitales externos normales, himen íntegro, vagina de 9 cm de longitud. Los estudios de imagen y los marcadores tumorales analíticos fueron normales, incluido el BHCG. El perfil gonadal prepúber. El estudio del cariotipo desveló un 46XY con gen *SRY* sin alteraciones, lo cual motivó nuestra propuesta para la gonadectomía izquierda, que se realizó por laparoscopia, y se encontró un resultado anatomopatológico de cintilla gonadal normal. La paciente comenzó un tratamiento con es-

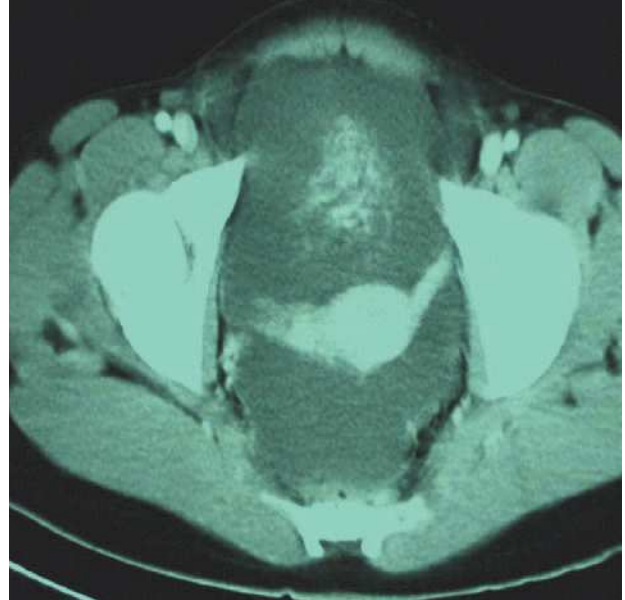

Figura 1. Tumoración pélvica.

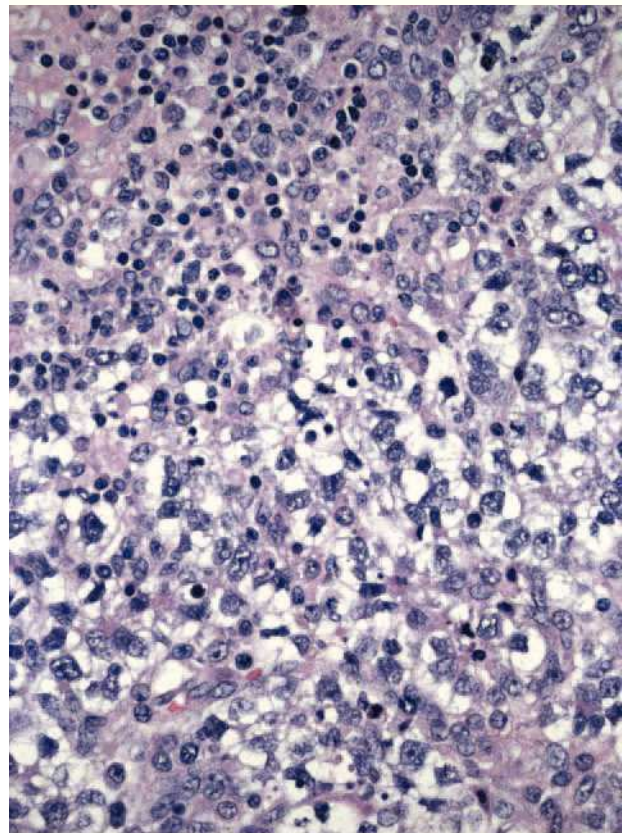


Figura 2. Disgerminoma.

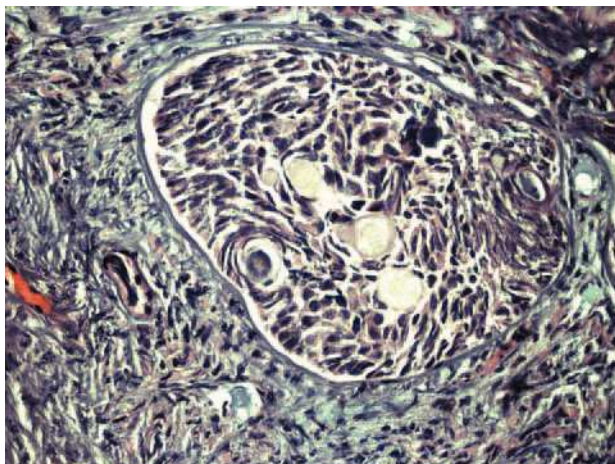


Figura 3. Gonadoblastoma.

tropogestágenos cíclicos. Actualmente, se encuentra eumenorreica, libre de enfermedad y con fenotipo femenino P4-T4.

DISCUSIÓN

En 1955, Swyer documentó los 2 primeros casos de disgenesia gonadal pura en su artículo titulado: "Seudohermafroditismo masculino: una forma no descrita hasta ahora". Sus pacientes presentaban fenotipo femenino, y el motivo de consulta era amenorrea primaria. El fenotipo se caracterizaba por: estatura normal, hábito eunucoide, escaso o nulo desarrollo mamario, vello púbico y axilar, vagina y cérvix de características normales, útero pequeño e incapacidad para identificar anejos. El estudio del cariotipo de ambas pacientes reveló un 46XY. Ninguna de ellas presentaba estigmas de síndrome de Turner. A pesar del enorme interés científico que suponía el conocimiento del estado histológico de las gónadas, Swyer¹ estableció que la laparotomía no estaba justificada. En nuestro caso, la paciente presentaba un desarrollo mamario normal, ausencia de hábito eunucoide y el motivo de consulta fue dolor abdominal.

El concepto de disgenesia gonadal pura hace referencia a una variante específica con un defecto en la organogénesis en la cual las pacientes fenotípicamente femeninas, con cariotipo 46XY, presentan ausencia completa de tejido gonadal funcional. Este

tejido está anatómicamente compuesto por unas cintillas gonadales rudimentarias, alargadas, bilaterales y no funcionantes, compuestas por tejido fibroso. El desarrollo de los genitales internos femenino es normal².

Las cintillas gonadales bilaterales están siempre presentes en las formas completas, mientras que en las formas parciales pueden presentar distintos grados de virilización, dependiendo de la gravedad en la afectación testicular. Una posible explicación para esta afección son las mutaciones en el gen *SRY*, que producirían alteraciones en la diferenciación testicular. El gen *SRY* (localizado en la proximidad de la región pseudoautosómica del brazo corto del cromosoma Y) se considera como el primer eslabón de una cascada de fenómenos que conducen a la diferenciación testicular. El gen *SRY* tan sólo se expresa en el testículo durante el período de diferenciación gonadal. Ratones transgénicos a los que se ha manipulado el gen *SRY* han presentado desarrollo gonadal y fenotipo masculino, y algunas mujeres con cariotipo XY (síndrome de Swyer) presentan mutaciones en este gen que provocan su inactivación³. Sin embargo, sólo el 10-15% de las pacientes con la forma completa del síndrome presentan mutaciones en el gen, localizadas fundamentalmente en la región HMG. El resto de los casos probablemente se deban a: mutaciones de tipo autosómico, mutaciones ligadas al X (que estarían también involucradas en la cascada de diferenciación sexual), mutaciones en regiones del *SRY* aún sin identificar, u otras mutaciones que den lugar al mismo fenotipo⁴. Aunque el *SRY* fue identificado por primera vez hace 10 años, todavía sabemos increíblemente poco sobre su mecanismo de acción. Parece ser que modula una serie de complejas interacciones, que incluyen factores reguladores tanto positivos como negativos, los cuales estarían influidos por el ambiente celular, y esto conduciría a la expresión de genes masculinos específicos. A pesar de los avances más recientes, somos incapaces de explicar la causa genética de la mayoría de casos de disgenesia gonadal 46XY⁵.

Sin embargo, existen descritas varias alteraciones genéticas en la bibliografía médica que se han relacionado con el Síndrome de Swyer. En 1997, MacDonald et al⁶ describen un caso de disgenesia gonadal y gonadoblastoma en una paciente 46XY con una delección del 9p24, relacionada con una traslocación familiar. El cromosoma 9 alterado fue here-

dado del padre, el cariotipo de la paciente era 46XY, der(9)t(8;9)(p 21;p24)pat. Tras una revisión sobre el caso, observaron la asociación de la monosomía del brazo corto distal del cromosoma 9 con 46XY en 6 casos más. El hecho de que las 7 pacientes compartieran una deleción del brazo corto distal del cromosoma 9 coincide con la hipótesis de que la región 9p24 contiene uno o varios genes implicados en la determinación del sexo masculino.

Por otro lado, sabemos que entre el 10-30% de las pacientes con gónadas disgenéticas y cromosoma Y desarrollarán un tumor gonadal. Entre ellos, el gonadoblastoma y el disgerminoma son los más frecuentes.

En 1999, Uchara et al⁷ investigaron la relación entre la formación de estos tumores (gonadoblastoma y disgerminoma) en 3 pacientes con disgenesia gonadal pura XY, y su relación con aberraciones en el gen *SRY*. La paciente de 22 años, que no asociaba tumor, carecía de mutación o deleción en el *SRY*. En el tejido tumoral de las otras 2 pacientes se demostró por amplificación PCR (*polymerase chain reaction*), una secuencia específica en el cromosoma Y (*DYZ1*). Estos resultados sugieren que el *SRY* puede desempeñar un papel en la formación de tumores gonadales, especialmente disgerminoma.

La gonadectomía profiláctica, por tanto, está recomendada en estas pacientes, tan pronto el diagnóstico se confirme, a pesar de que estos tumores suelen

desarrollarse en la infancia y adolescencia^{2,8,9}. La vía de abordaje de elección es la laparoscópica, debido a su seguridad, buena relación coste-efectividad y a la recuperación postoperatoria más precoz¹⁰⁻¹².

Debido al posible carácter hereditario de algunas formas de disgenesia gonadal XY, los miembros de la familia deben ser estudiados¹³.

Los valores hormonales no suelen verse alterados, con estrógenos normales o disminuidos, hormona foliculoestimulante o folitropina (FSH) elevada o normal, y testosterona normal o discretamente elevada si existieran tumores secretores de andrógenos o estrógenos. Tras la gonadectomía o la extirpación de tumores, si los hubiera, el tratamiento consistirá en administrar estrógenos y progestágenos cíclicamente, para restaurar la menstruación y conseguir un desarrollo de caracteres sexuales secundarios adecuado¹⁴.

En cuanto al disgerminoma, el tratamiento más aceptado para estas pacientes es la estadificación adecuada con gonadectomía bilateral profiláctica, respetando el útero, para satisfacer el deseo genésico, ya que suelen ser pacientes jóvenes que podrían beneficiarse en un futuro de una fecundación *in vitro* (FIV) con donación de ovocitos. En los estadios Ib-IV debe instaurarse un tratamiento adyuvante habitualmente con quimioterapia combinada en regímenes como VBP (vinblastina, bleomicina y cisplatino) o BEP (bleomicina, etopósido y cisplatino)¹⁵.

BIBLIOGRAFÍA

- Swyer GL. Male pseudohermaphroditism: a hitherto undescribed form. *B Med J*. 1955;2:709.
- Guidozzi F, Ball J, Spurdle A. 46,XY pure gonadal dysgenesis (Swyer-James syndrome) —Y or Y not? A review. *Obstet Gynecol Surv*. 1994;49:138-46.
- Wiener JS, Marcelli M, Lamb DJ. Molecular determinants of sexual differentiation. *World J Urol*. 1996;14:278-94.
- Hawkains JR. Mutational analysis of *SRY* in XY females. *Hum Mutat*. 1993;2:347-50.
- McElreavey K, Fellous M. Sex determination and the Y chromosome. *Am J Med Genet*. 1999;89:176-85.
- McDonald MT, Flejter W, Sherldon S, Putzi MJ, Gorski JL. XY sex reversal and gonadal dysgenesis due to 9p24 monosomy. *Am J Med Genet*. 1997;73:321-6.
- Uchara S, Funato T, Yaegashi N, Suzuki H, Sato J, Sasaki T, et al. *SRY* mutation and tumor formation on the gonads of XP pure gonadal dysgenesis patients. *Cancer Genet Cytogenet*. 1999;113:78-84.
- Schellas HF. Malignant potential of the dysgenetic gonad. *Obstet Gynecol*. 1974;44:298.
- Rutgers JL. Advances in the pathology of intersex conditions. *Hum Pathol*. 1991;22:884.

- 158**
10. Tsutsumi O, Iida T, Hakuno N, Sadatsuki M, Okai T, Taketani Y, et al. Y chromosome analysis and laparoscopic surgery in XY pure gonadal dysgenesis: a case report and a review of literature. *Asia Oceania J Obstet Gynaecol.* 1993;19:95-9.
 11. Takai Y, Tsutsumi O, Harada I, Morita Y, Momoeda M, Fukushima Y, et al. A case of XY pure gonadal dysgenesis with 46,XYp-/47,XXYp- karyotype whose gonadoblastoma was removed laparoscopically. *Gynecol Obstet Invest.* 2000;50:166-9.
 12. Wilson EE, Vuitch F, Carr BR. Laparoscopic removal of dysgenetic gonads containing a gonadoblastoma in a patient with Swyer syndrome. *Obstet Gynecol.* 1992;79:842-4.
 13. Coutin AS, Hamy A, Fondevilla M, Savigny B, Paineau J, Visset J. Pure 46XY gonadal dysgenesis. *J Gynecol Obstet Biol Reprod (Paris).* 1996;25:792-6.
 14. Baron J, Warenik-Szymankiewicz A, Miedzianowski J, Baron JJ. New aspects of diagnosing and treating pure gonadal dysgenesis 46XY and 46XX. *Endokrynol Pol.* 1993;44:483-96.
 15. Williams SD, Blessing JA, Liao SY, et al. Adjuvant therapy of ovarian germ cell tumors with cisplatin, etoposide, and bleomycin: a trial of the Gynecologic Oncology Group. *J Clin Oncol.* 1994;12:701-6.