

## Obstrucción intestinal por *Anisakis simplex*

C. de Burgos Lunar, M.A. de Diego Villalón, E. Llorente Díaz y S. Novo del Castillo

Médico de Familia. Equipo de Atención Primaria Estrecho de Corea. Madrid.

La anisakiasis es una zoonosis producida por larvas de *Anisakis simplex*. El hombre, huésped accidental de este parásito helminto, entra en su ciclo biológico al consumir pescado, crustáceos o cefalópodos infestados.

En nuestro medio las tasas de parasitación del pescado de los mercados centrales son muy elevadas y la fuente de contagio más habitual son los boquerones en vinagre.

Las manifestaciones clínicas comprenden formas gastrointestinales (desde cuadros leves con sintomatología inespecífica a formas más agresivas como úlcera gastroduodenal, obstrucción intestinal o ascitis hemorrágica), alérgicas, mixtas e invasivas en otros órganos.

Aunque la mayoría son casos autolimitados, puede ser necesaria la extracción endoscópica de la larva adherida a la mucosa gástrica o la resección intestinal. El mejor tratamiento son las medidas profilácticas, evitando el consumo de larvas viables en pescado crudo o poco cocinado.

Presentamos un caso de obstrucción intestinal causada por larvas de *Anisakis simplex* tras la ingesta de boquerones en vinagre.

*Palabras clave:* *Anisakis*, obstrucción intestinal, anisakiasis.

Anisakiasis is a zoonosis produced by larva of *Anisakis simplex*. Man, accidental host of this helminth parasite, enters into its biological cycle when eating infected fish, crustaceans or cephalopods.

In our setting, parasitisation rates of fish from the central markets are very high and the most common source of infection is anchovies in vinegar.

Clinical manifestations include gastrointestinal forms (from mild pictures with non-specific symptoms to more aggressive forms such as gastroduodenal ulcer, intestinal obstruction or hemorrhagic ascitis) and allergic, mixed and invasive forms in other organs.

Although most are self-limited cases, endoscopic extraction of the larva attached to the gastric mucosa or intestinal resection may be necessary. The best treatments are prophylactic measures, avoiding intake of viable larvae in raw or undercooked fish.

We present a case of intestinal obstruction caused by larvae of *Anisakis simplex* after intake of anchovies in vinegar.

*Key words:* *Anisakis*, intestinal obstruction, anisakiasis.

### INTRODUCCIÓN

El *Anisakis simplex* (AS) es un parásito helminto perteneciente a la clase de los nemátodos, de color blanquecino, casi transparente de hasta 3 cm de longitud. Las formas maduras parasitan el estómago de mamíferos marinos, cuyos huevos se eliminan por las heces en una forma no patológica. En el interior del huevo tienen lugar las dos primeras mudas y eclosionan en tercer estadio larvario (L3) con capacidad de permanecer libres y viables en el agua hasta 14 semanas<sup>1</sup> y pudiendo ser ingeridas por pequeños crustáceos del plancton. Los peces y cefalópodos se infestan con L3 al ingerir plancton o por depredación de otros que estén contaminados. En ellos el L3 puede migrar del intestino al peritoneo y de allí a los tejidos, enquistándose

en vísceras y músculos. Puede tener varios pasos de un pez a otro, pero hasta no ser ingerida por mamíferos marinos no evoluciona a un cuarto estadio larvario (L4) y posteriormente a adulto, completándose el ciclo. Si es ingerida por huéspedes accidentales, como el hombre, permanece en ellos en L3 (fig. 1), aunque hay descritos casos de L4 inmaduros desarrollados en el aparato digestivo humano<sup>2,3</sup>.

Las tasas de parasitación de los pescados que consumimos son muy elevadas, oscilando entre el 40% y el 80% dependiendo de las especies, según datos de los mercados centrales<sup>4,5</sup>.

### MANIFESTACIONES CLÍNICAS

Las manifestaciones clínicas de la enfermedad se deben a dos mecanismos fisiopatológicos.

### ACCIÓN LOCAL DIRECTA

La primera manifestación es la acción local directa del parásito en diferentes localizaciones del tracto digestivo. Se adquiere tras la ingesta de pescados parasitados con larvas

Correspondencia: C. de Burgos Lunar.  
C/ Francisco de Diego, 1.  
28040 Madrid.  
Correo electrónico: carmenblunar@hotmail.com

Recibido el 27-05-2004; aceptado para su publicación el 29-12-2005.



Figura 1. Larva de *Anisakis simplex*.

vivas que se enganchan a la mucosa gastrointestinal, la sintomatología está producida por la reacción inflamatoria y ocasionalmente por la penetración del parásito que puede invadir otros órganos.

#### Forma luminal

Sólo existe adherencia del parásito a la mucosa. Suele cursar asintomática, aunque pueden aparecer ligeros trastornos digestivos por un proceso irritativo. El parásito se elimina espontáneamente por la boca o las heces.

#### Formas invasivas

En las formas invasivas las larvas penetran hasta la submucosa. Se distinguen:

1) La forma gástrica. Es la más frecuente (60%), los síntomas se producen entre las 12 y 48 horas tras la ingesta de pescado y cursa con epigastralgia, náuseas, vómitos e incluso hemorragia digestiva alta por úlcera gastroduodenal<sup>6</sup>, fiebre o eosinofilia.

2) Forma intestinal. Habitualmente de curso crónico, presenta engrosamiento y edema en la pared intestinal y son frecuentes los granulomas eosinófilos que pueden tener restos del parásito en su interior. El segmento más afectado es el íleon distal<sup>7-9</sup>. Los síntomas suelen aparecer al séptimo día y comienza como un cuadro de abdomen agudo<sup>10</sup>, obstrucción intestinal<sup>8,9</sup>, ascitis hemorrágica por serositis<sup>11,12</sup> o síndromes malabsortivos. Debe realizarse diagnóstico diferencial con la ileitis de Crohn y con neoplasias intestinales.

3) Son excepcionales las localizaciones extraintestinales (mesentérica<sup>13</sup>, esplénica<sup>14</sup>, hepática o apendicular<sup>14</sup>) y extradigestivas (pulmonar<sup>15,16</sup>, amigdalina<sup>1</sup> y conjuntival<sup>17</sup>).

#### REACCIONES DE HIPERSENSIBILIDAD INMEDIATA

Son mediadas por IgE frente a antígenos larvarios termoestables<sup>1,18,19</sup>, responsables de cuadros de prurito, urticaria, asma, angioedema o respuesta anafiláctica, que constituyen la forma alérgica de la enfermedad. Cursa sin manifestaciones digestivas en pacientes con antecedentes de ingesta de pescado, marisco o cefalópodos aparentemente bien cocinados y con pruebas alérgicas positivas.

Existe una forma mixta (gastroalérgica) con manifestaciones digestivas y alérgicas tras ingerir pescado insuficientemente cocinado, presenta parasitación digestiva y su extracción produce la remisión de los síntomas digestivos y alérgicos<sup>1,20,21</sup>. Estudios recientes<sup>22,23</sup> sugieren que, tanto para producir sensibilización como reacciones alérgicas, es necesario que la larva esté o haya estado parasitando la mucosa digestiva para que los antígenos del parásito lleguen en cantidad suficiente al torrente sanguíneo<sup>20,22-24</sup>. Pacientes con clínica previa que ingirieron pescado adecuadamente cocinado o a los que se realizaron pruebas de provocación oral con larvas liofilizadas<sup>20,23</sup> no presentaron nuevos episodios. Aunque no se puede descartar la existencia de una forma alérgica pura, ésta es menos frecuente de lo que se pensaba.

El diagnóstico de sospecha de esta enfermedad es fundamentalmente clínico. En nuestro medio el consumo de boquerones en vinagre es la fuente de la mayoría de los casos<sup>20,22</sup>. El diagnóstico de certeza se basa en la identificación de las larvas halladas en el vómito, las heces o la visualización endoscópica o por el estudio histológico de la pieza reseca. Las técnicas de imagen muestran signos inespecíficos. No se realizan pruebas coprológicas, pues la parasitación suele ser por una sola larva y, además, como no alcanza la madurez sexual en los seres humanos no se encontrarán huevos en las heces. En las determinaciones analíticas podemos encontrar leucocitosis con neutrofilia y ocasionalmente (4% al 41%) eosinofilia no muy intensa<sup>10,25</sup>.

La respuesta inmunológica se puede detectar mediante pruebas cutáneas o por determinación de IgE específica contra AS e IgE total en suero. El *gold estándar* es la prueba de provocación con larvas no viables, aunque en la práctica clínica habitual no se realiza. Las pruebas cutáneas se realizan por inoculación intradérmica de extracto de AS. La detección de IgE específica en suero permite valorar el grado de sensibilización según el nivel de la misma. Se ha observado una elevada prevalencia de sensibilización en la población asintomática, sin que se conozca por el momento su significado clínico<sup>22,26</sup>, podría estar relacionada con la elevada parasitación del pescado que consumimos o por las reacciones cruzadas que presenta esta técnica con otras parasitosis. Se han detectado tres antígenos del parásito mediante anticuerpos monoclonales<sup>27-29</sup>, el más estudiado es el Ani s 1<sup>30</sup>, principal alérgeno del que se observa una alta prevalencia de seropositividad entre pacientes con dispepsia acusada<sup>31</sup>.

La mayor parte de los cuadros de parasitación son autolimitados, ya que la larva se elimina espontáneamente (forma luminal). En la fase aguda de las formas invasivas el tratamiento de elección es la extracción endoscópica, las lesiones se resuelven en 2-3 semanas y remite la clínica alérgica acompañante si la hubiese. En las formas intestinales puede ser preciso reseca el segmento afectado. El tratamiento con antihelmínticos (mebendazol o tiabendazol) no ha demostrado ser eficaz. Las manifestaciones alérgicas se tratan con antihistamínicos, corticoides o adrenalina si fuese preciso, igual que las reacciones de hipersensibilidad de otra etiología.

El mejor tratamiento frente a la anisakirosis son las medidas profilácticas que eviten ingerir pescado crudo o cocinado de forma que permita la viabilidad de la larva. Sólo se conocen dos métodos eficaces capaces de destruir su capacidad infectiva conservando las propiedades del pescado que parasitan: calentándose a más de 60 °C durante 2 minutos y la congelación a -20° C durante al menos 2 horas<sup>32</sup>. No hay consenso médico sobre si es necesaria una dieta estricta sin pescado en pacientes diagnosticados de alergia al AS, teniendo en cuenta que éste forma parte de la dieta adecuada para otras patologías. Actualmente se recomiendan las siguientes pautas<sup>22,25</sup>:

Pacientes con *formas gastroalérgicas y digestivas*:

1) Exclusión total de la dieta de pescados y mariscos crudos o poco cocinados (debe alcanzar temperaturas superiores a 60 °C al menos durante 10 minutos) incluyendo salazones, ahumados, escabeche.

2) Congelar a -20 °C durante 72 horas el pescado o consumirlo ultracongelado.

3) Consumir la parte de la cola del pescado que es la menos parasitada.

4) Si los niveles de IgE específica son muy elevados, durante 2 a 3 meses exclusión total de pescado, cefalópodos o marisco de la dieta, tiempo en que descienden dichos niveles, reintroduciendo después los pescados ultracongelados y los frescos muy cocinados.

Pacientes con *alergia*:

1) Dieta exenta de pescado<sup>33</sup> y, una vez normalizados los niveles de IgE, se suelen realizar las mismas recomendaciones que para las formas gastroalérgica y digestiva<sup>22,34</sup>.

Para pescados exclusivos de río como la trucha no se aplican estas restricciones.

## CASO CLÍNICO

Mujer de 54 años, sin antecedentes de interés, que acude por presentar desde hace 2 días dolor en hemiabdomen superior tipo cólico acompañado de vómitos fecaloideos de 12 horas de evolución. Exploración física: afebril, destaca un abdomen doloroso, distendido y timpánico con aumento de los ruidos hidroaéreos, el resto sin hallazgos de interés. La analítica de sangre (hemograma, bioquímica básica y hemostasia) presenta una leucocitosis (12.900 leucocitos, 86,1% neutrófilos), el resto de los valores están dentro de la normalidad. Radiografía simple de abdomen (fig. 2): dilatación de las asas de intestino delgado y edema de pared. Radiografía en bipedestación (fig. 3): niveles hidroaéreos. Se realiza laparotomía exploradora ante el cuadro de obstrucción de intestino delgado, hallándose serositis segmentaria en yeyuno con restos larvarios de AS. Tras instaurar sueroterapia y dieta absoluta se produce una mejoría de su estado general en las siguientes 72 horas,

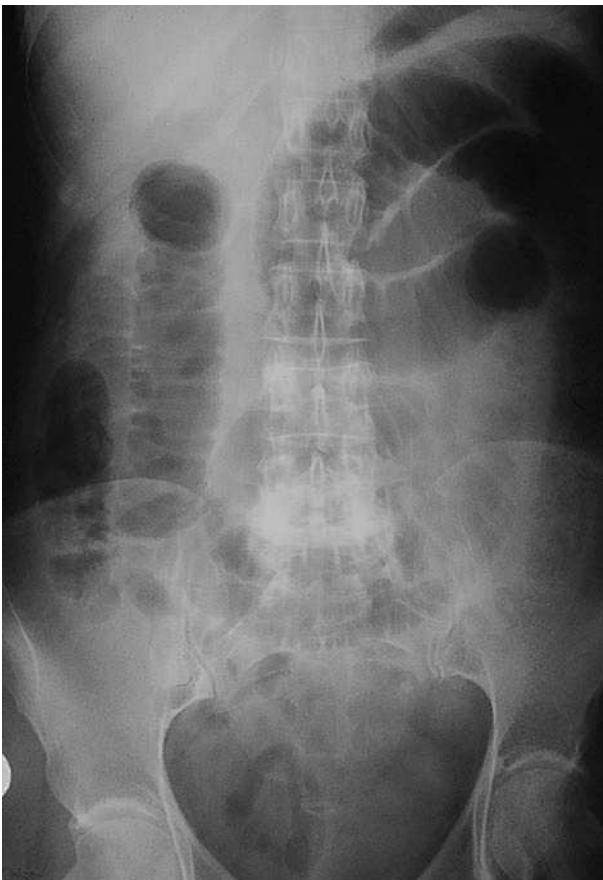

Figura 2. Radiografía simple de abdomen anteroposterior.

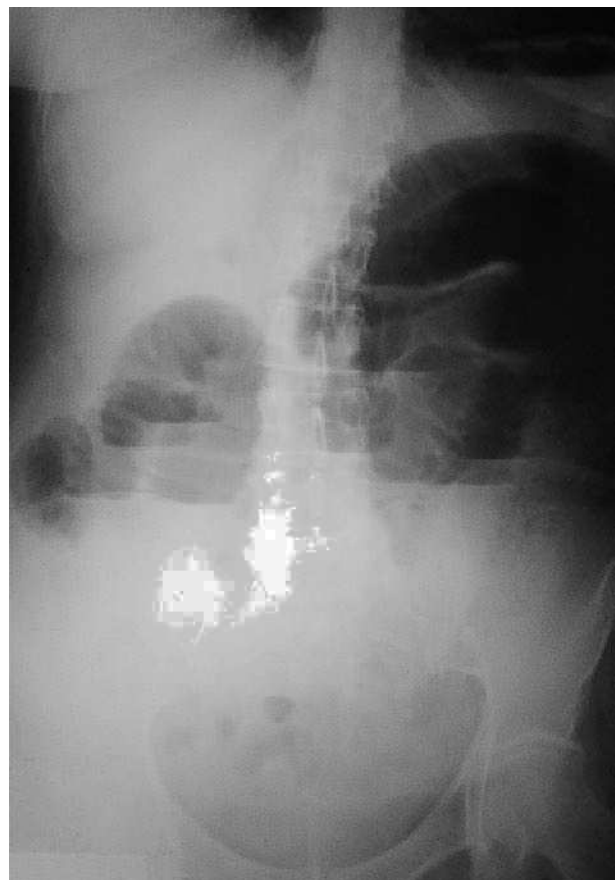


Figura 3. Radiografía de abdomen en bipedestación.

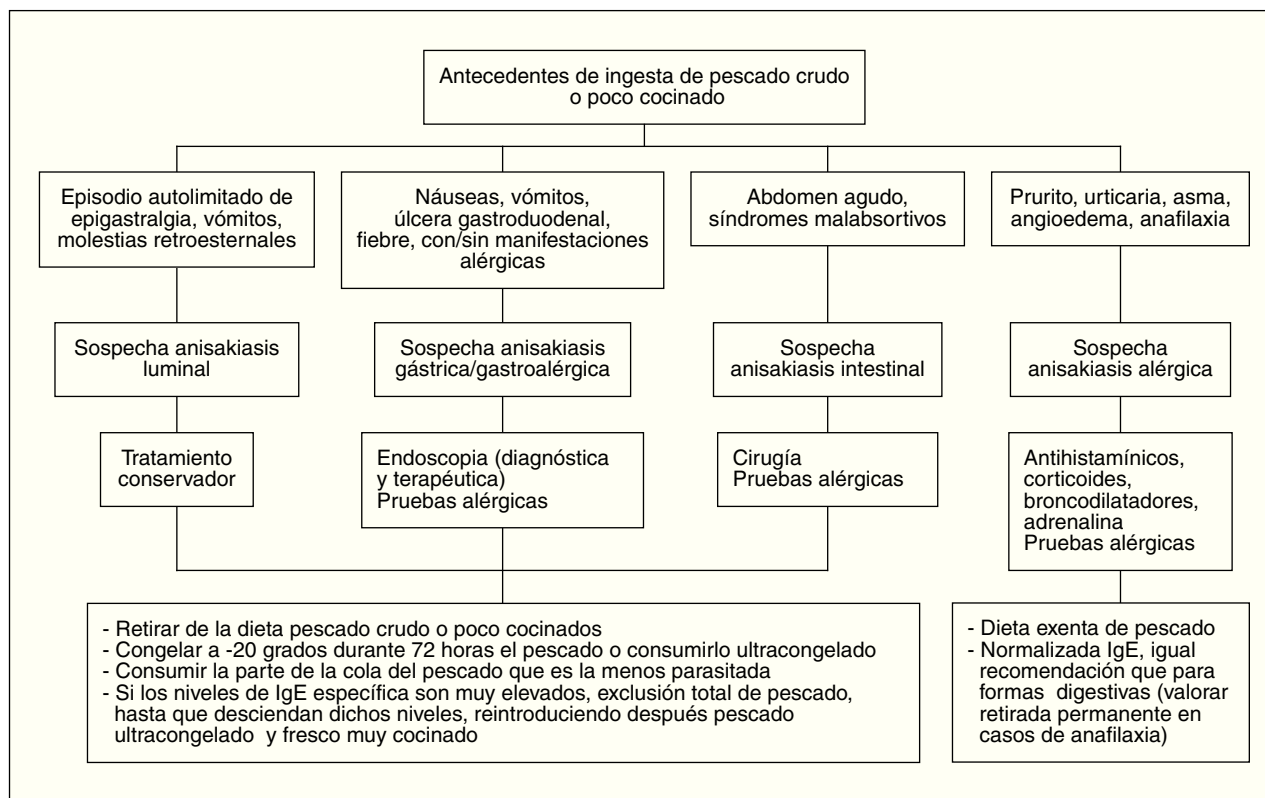


Figura 4. Guía de actuación ante la sospecha de anisakiasis.

con desaparición del dolor abdominal, reiniciándose la alimentación oral que tolera sin complicaciones. Ante el antecedente epidemiológico de ingesta de boquerones en vinagre 48 horas antes de la intervención, se realizaron tests cutáneos que fueron positivos para AS y negativos para la batería de pescados de consumo frecuente; así como niveles de IgE total (267 UI/ml; normal < 200) y específica para AS (44; normal < 0,35 RU/ml). La paciente fue diagnosticada de anisakiasis intestinal, se repiten las determinaciones de IgE cada 3 meses, normalizándose sus valores de IgE total después de un año y permaneciendo elevada la IgE específica (15 RU/ml).

## DISCUSIÓN

A pesar del gran aumento de casos publicados en los últimos 10 años, el ser una enfermedad de reciente conocimiento, la clínica inespecífica, la alta parasitación del pescado y los hábitos de consumo hacen suponer una incidencia real muy superior a la comunicada, tal como sugieren estudios recientes en los que se detecta una elevada prevalencia de sensibilizaciones en pacientes asintomáticos<sup>33</sup>, con urticaria<sup>26,33</sup>, reacciones anafilácticas<sup>1</sup> y dispepsia ulcerosa<sup>31</sup>. Por ello, es importante un mayor conocimiento de esta parasitación que permita una mejor detección de los casos y distinguir las diferentes formas clínicas, para poder así realizar las recomendaciones dietéticas adecuadas que son la base del tratamiento. Los nuevos métodos en experimentación permitirán extender el diagnóstico, reservado hasta ahora para casos agudos o graves

(endoscopia) y aclarar su implicación en casos de gastroenteritis o dispepsia ulcerosa.

Posiblemente por las razones anteriormente expuestas no hemos encontrado en la literatura guías o protocolos de actuación claramente descritos ante cuadros de parasitación por *Anisakis*, por lo que describimos nuestra sugerencia respecto a cómo ha de proceder el médico de familia ante la sospecha de anisakiasis en la consulta de Atención Primaria a modo de esquema (fig. 4). La paciente del caso clínico anteriormente presentado podría, según estas recomendaciones, reintroducir en su dieta pescado ultracongelado y cocinado a altas temperaturas.

Las normas CEE (Directiva del Consejo de las Comunidades europeas 91/493/CEE, de 22 de julio, traspuesta al Real Decreto 1437/1992, del 27 de noviembre) exigen la evisceración precoz y el examen visual del pescado para la detección y extracción de los parásitos visibles, prohíbe la venta de pescados o de sus partes claramente parasitadas, establece la obligación de congelar al menos a -20 °C durante 24 horas las especies destinadas a consumo crudo, marinado, salado, escabechado o que va-yan a ser sometidas a procesos de ahumado a menos de 60 °C.

Dado que las medidas profilácticas han demostrado ser eficaces, parecen claves fundamentales la información y concienciación de consumidores particulares, mayoristas y establecimientos de restauración sobre la normativa vigente y la garantía por parte de las autoridades sanitarias de que ésta se cumple para que la incidencia de anisakiasis disminuya.

## BIBLIOGRAFÍA

1. Audicana Berasategui MT. Anisakis: su papel en la anafilaxia. *Alergol Inmunol Clin.* 2000;15(2):65-73.
2. Rosales M, Mascaro C, Fernández C, Luque F, Sánchez Moreno M, Parras L, et al. Acute intestinal anisakiasis in Spain: a fourth-stage *Anisakis simplex* larva. *Mem Inst Oswaldo Cruz.* 1999; 94(6):823-6.
3. Mercado R, Torres P, Maira J. Human case of gastric infection by a fourth larval stage of *Pseudoterranova decipiens* (Nematoda, Anisakidae). *Rev Saude Publica.* 1997;31(2):178-81.
4. Gómez A, Merchante E, Moreno JC, Fente P, Izquierdo R. Parasitación por nematodos de la familia Anisakidae en pescados comercializados en el municipio de Madrid. *Laboratorio Municipal de Higiene de Madrid,* 1990.
5. Sanmartín ML, Quintero P, Iglesias R, Santamaría MT, Leiro J, Ubeira FM. Nematodos parásitos en peces de las costas gallegas. *Madrid: Díaz de Santos;* 1994;31-7.
6. Kakizoe S, Kakizoe H, Kakizoe K, Kakizoe Y, Maruta M, Kakizoe T, et al. Endoscopic findings and clinical manifestation of gastric anisakiasis. *Am J Gastroenterol.* 1995;90:761-3.
7. Iglesias Hidalgo A, Mané Ruiz N, Mendaza -Beltrán P. Abdomen agudo causado por *Anisakis simplex*. *Enferm Infecc Microbiol Clin.* 2003;21(6):323-4.
8. Torre I, Gutiérrez-Macias A, Ellorriaga K, Martín E, Zubero Z, Santamaría JM. Obstrucción intestinal en una mujer previamente sana. *Enferm Infecc Microbiol Clin.* 2002;20:531-2.
9. Obispo J, Herrero JJ, Borobia LE, Chivato R, Laguna J, Baquedano J. Obstrucción intestinal producida por la larva de *Anisakis*. *Cirugía Esp.* 2000;67:368-71.
10. López Peñas D, Ramírez Ortiz LM, del Rosal Palomeque R, López Rubio F, Fernández-Crehuet Navajas R, Miño Fugarolas G. Estudio de 13 casos de anisakiasis en la provincia de Córdoba. *Med Clin.* 2000;177-80.
11. Muñoz S, Nuevo JA, Ruiz M, González-Castillo J, Cubo P, Burón MR. Dolor abdominal y ascitis en mujer joven. *Enferm Infecc Microbiol Clin.* 2002;20(7):365-7.
12. De Vera F, Carnicer F, Morales C, Niveiro M. Ilettis con ascitis de curso recurrente. *Rev Clin Esp.* 2002;202(1):37-8.
13. Testini M, Gentile A, Lissidini G, Di Venere B, Pampiglione S. Splenic anisakiasis resulting from a gastric perforation: an unusual occurrence. *Int Surg.* 2003;88(3):126-8.
14. Arenal Vera JJ, Marcos Rodríguez JL, Borrego Pintado MH, Bowkin Did W, Castro Lorenza J, Blanco Álvarez JI, et al. Anisakiasis aguda como causa de apendicitis aguda y cuadro reumatológico: primer caso en la literatura médica. *Rev Esp Enf Digest.* 1991;79:355-8.
15. Matsuoka H, Nakama T, Kisanuki H, Uno H, Tachinaba N, Tsubouchi H, et al. A case report of serologically diagnosed pulmonary anisakiasis with pleural effusion and multiple lesions. *Am J Trop Med Hyg.* 1994;51:819-22.
16. Armentia A, Lombardero M, Callejo A, Martín Santos JM, Gil FJ, Vega J, et al. Occupational asthma by *Anisakis simplex*. *J Allergy Clin Immunol.* 1998;102:831-4.
17. Añibarro B, Seoane FJ. Occupational conjunctivitis caused by sensitization to *Anisakis simplex*. *J Allergy Clin Immunol.* 1998;102:331-2.
18. Baeza Ochoa ML, San Martín MS. Termoestabilidad de los antígenos de la larva *Anisakis simplex*. *Alergol Inmunol Clin* 2000;15:240-246.
19. García M, Moneo I, Audicana M, Fernández de Corres L, del Pozo MD, Curiel G. Study of thermostability of an *Anisakis simplex* extract (abstract). *Allergy.* 1996;1:139.
20. López-Serrano MC, Alonso-Gómez A, Moreno-Ancillo A, Daschner A, Suárez de Parga J. Anisakiasis gastro-alérgica: Hipersensibilidad inmediata debida a parasitación por *Anisakis simplex*. *Alergol Inmunol Clin.* 2000;15:230-6.
21. Alonso A, Daschner A, Moreno-Ancillo A. Anaphylaxis with *Anisakis simplex* in the gastric mucosa. *N Engl J Med.* 1997;337:350-1.
22. Rubio M, Zubeldia JM, Baeza ML, López MP. Seguimiento de los niveles de IgE sérica total y específica a *Anisakis simplex* en pacientes con anafilaxia, urticaria aguda y urticaria crónica. *Alergol Inmunol Clin.* 2000;15:247-54.
23. Sastre J, Lluch Bernal M, Fernández-Caldas E, Marañón F, Quince S, Arrieta I, et al. Estudio de provocación oral doble ciego controlada con placebo con larvas y antígeno de *Anisakis simplex* liofilizadas. *Alergol Inmunol Clin.* 2000;15:225-9.
24. Daschner A, Alonso-Gómez A, Caballero T, Barranco P, Suárez de Parga JM, López Serrano MC. Gastric Anisakiasis: an underestimated cause of acute urticaria and angioedema. *Br J Dermatol.* 1998;139:822-8.
25. Domínguez Ortega J, Martínez- Cócera C. Guía de actuación en patología producida por *Anisakis*. *Alergol Inmunol Clin.* 2000;15:267-72.
26. López Sáez MP, Zubeldia JM, Matheu V, Gracia MT, de Barrio M, Tornero P, et al. Sensibilización a *Anisakis simplex*: prevalencia en una consulta de alergia hospitalaria de Madrid. *Rev Esp Alergol Inmunol Clin.* 1999;14:23-9.
27. Moneo I, Caballero ML, Gómez F, Ortega E, Alonso MJ. Isolation and characterization of a major allergen from the fish parasite *Anisakis simplex*. *J Allergy Clin Immunol.* 2000;106 1 Pt 1:177-82.
28. Arlian LG, Morgan MS, Quirce S, Marañón F, Fernández-Caldas E. Characterization of allergens of *Anisakis simplex*. *Allergy.* 2003;58(12):1299-303.
29. Baeza ML, Zubeldia JM, Rubio M. *Anisakis simplex* allergy. *ACI international* 13/6 (2001):242-249.
30. Ortega Paño E, Cespón C, Bootello A, Moneo I, González-Porqué P. Aislamiento y caracterización de antígenos principales en *Anisakis simplex*. *Alergol Inmunol Clin.* 2000;15:262-6.
31. Toro C, Caballero ML, Baquero M, García-Samaniego J, Casado I, Rubio M, et al. High prevalence of seropositivity to a major allergen of *Anisakis simplex*, Ani s 1, in Dyspeptic Patients. *Clin Diagn Lab Immunol.* 2004;11(1):115-8.
32. López Serrano MC, Moreno-Ancillo A, Alonso Gómez A, Daschner A. Patología por *Anisakis* en el año 2000. *Rev Esp Enferm Digest.* 2000;92(3):127-31.
33. Fernández de Corres L, del Pozo MD, Aizpuru F. Prevalencia de la sensibilización a *Anisakis simplex* en tres áreas españolas, en relación a las diferentes tasas de consumo de pescado. *Relevancia de la alergia a Anisakis simplex.* *Alergol Inmunol Clin.* 2001;16:337-46.
34. Trujillo MJ, Rodríguez A, García Bara MT, Matheu V, Herrero T, Rubio M, et al. Dietary recommendations for patient allergic to *Anisakis simplex*. *Alergol Inmunopathol.* 2002;30(6):311-4.