

398 M.J. Carazo^a
I. López-Expósito^b
G. Glóver^b
D.E. del Carpio^a

^aServicio de Obstetricia y Ginecología. Hospital Comarcal del Noroeste. Caravaca de la Cruz. Murcia. España.

^bCentro de Bioquímica Clínica y Genética. Hospital General Virgen de la Arrixaca. Murcia. España.

Correspondencia:

Dr. M.J. Carazo Melero.
Reina Aixa. 10, 3.º B.
30400 Caravaca de la Cruz. Murcia. España.
Correo electrónico: manuelj.carazo@carm.es

Fecha de recepción: 7/07/04

Aceptado para su publicación: 6/09/04

Trisomía 22 en mosaico como causa de disgenesia ovárica asociada a un fenotipo Turner-Ullrich

Trisomy 22 mosaicism as a cause of ovarian dysgenesis associated with Turner-Ullrich phenotype

RESUMEN

Se presenta un caso clínico de una paciente de 25 años con disgenesia ovárica debida a una trisomía 22 en mosaico. El cariotipo en sangre periférica resultó ser 46 XX. Las biopsias de ambas cintillas ováricas revelaron una trisomía 22 en mosaico, que se confirmó en fibroblastos cutáneos. Su hermana gemela es fenotípica y genotípicamente normal. La paciente fue diagnosticada en su infancia de enanismo tipo Russell-Silver. En la exploración clínica se apreció una hemiatrofia del hemicuerpo derecho, talla baja, cúbito valgo y amenorrea primaria, hallazgos clínicos compatibles con las características del síndrome de Ullrich-Turner. No se confirmó la presencia de disomía uniparental en sus progenitores como causa de la trisomía. Concluimos que la causa de la trisomía 22 en mosaico pudiera ser un error mitótico posfertilización.

PALABRAS CLAVE

Disgenesia ovárica. Trisomía 22 en mosaico. Síndrome de Turner-Ullrich.

ABSTRACT

We report the case of a 25-year-old woman with ovarian dysgenesis due to trisomy 22 mosaicism. Karyotype in peripheral blood showed a normal 46 XX female. Biopsy of both ovarian streaks revealed trisomy 22 mosaicism in gonads. Cultured skin fibroblasts confirmed the alteration. The patient was born to a twin delivery. Although her sister was phenotypically normal, our patient was diagnosed with Russell-Silver dwarfism in childhood. Physical examination revealed significant right-side hemiatrophy, short stature, cubitus valgus, and absence of normal menarche. These findings are compatible with Ullrich-Turner syndrome. Uniparental disomy as a cause of the trisomy was investigated but was not confirmed in the parents' blood samples. We propose a postfertilization mitotic error as the cause of the trisomy 22 mosaicism.

KEY WORDS

Ovarian dysgenesis. Trisomy 22 mosaicism. Turner-Ullrich syndrome.

INTRODUCCIÓN

La trisomía 22 se considera incompatible con la vida^{1,2}. Se ha descrito en el 8-14% de los casos de abortos espontáneos causados por trisomías autosómicas, y es la segunda trisomía autosómica más frecuente tras la trisomía 16^{3,4}. En los años setenta se publicaron los primeros casos de trisomía 22 en neonatos⁵. En los últimos años se han estudiado algunos casos de trisomía 22 que corresponden citogenéticamente a duplicaciones de la parte distal del cromosoma 11q translocada a la parte proximal del cromosoma 22q⁶. La trisomía 22 en mosaico sí es compatible con la vida^{1,7-13}. En estos casos se ha comprobado que el cariotipo sanguíneo en linfocitos es normal, pero el realizado en los fibroblastos cultivados procedentes de una muestra cutánea muestra la trisomía 22 en mosaico. Ésta puede estar asociada a un fallo ovárico con fenotipo que recuerda el síndrome de Turner-Ullrich^{7,9}.

Presentamos una paciente de 25 años con talla baja, cúbito valgo, hemiatrofia del hemicuerpo derecho y disgenesia ovárica. La trisomía 22 en mosaico se le detectó en la biopsia de ambas cintillas ováricas, en los fibroblastos cutáneos, pero no en los linfocitos sanguíneos. Se investigó la presencia de la aneuploidía en sus familiares directos, en la creencia de que la disomía parenteral pudiera ser un posible mecanismo de la trisomía 22 en mosaico.

CASO CLÍNICO

Paciente de 25 años, con diagnóstico de amenorrea primaria. Tiene una hermana gemela con menstruaciones regulares. En su infancia se le diagnosticó de enanismo tipo Russell-Silver. En la exploración clínica se apreció una hemiatrofia del hemicuerpo derecho, cúbito valgo y talla baja. Los caracteres sexuales secundarios son propios de la edad excepto el escaso desarrollo mamario. La paciente no debutó con pubertad espontánea y las concentraciones hormonales eran compatibles con los de disfunción ovárica (hormona foliculoestimulante [FSH]: 81 IU, hormona luteinizante [LH]: 22,9 IU, estradiol: 17 pg/ml). Los genitales externos presentaban un aspecto normal. Sin embargo, la exploración de los genitales internos mediante laparoscopia reveló que tanto el útero como las trompas de Falopio tenían

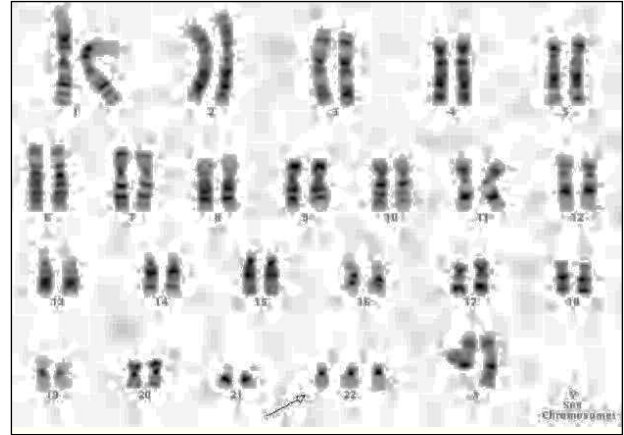


Figura 1. Cariotipo de células de fibrilla ovárica con trisomía 22.

una forma irregular y ambos ovarios resultaron ser cintillas blancas largas. La densitometría ovárica diagnosticó una moderada osteopenia. Se le prescribió tratamiento estrógeno-progestágeno para provocar las menstruaciones y restaurar el estatus hormonal.

Estudios citogenéticos

El cariotipo en linfocitos sanguíneos era normal, 46 XX. El que se realizó en las células obtenidas de sendas biopsias ováricas demostró una trisomía 47,XX,+22(7)/46,XX(43) en mosaico en el 14% de las 50 metafases estudiadas (fig. 1). El cariotipo de los fibroblastos cutáneos también mostró 47,XX,+22(18)/46,XX(32), pero en una proporción diferente.

Análisis molecular

Se aislaron muestras de ADN de células sanguíneas y de fibroblastos cutáneos en el caso de la paciente, y ADN de muestras sanguíneas de sus familiares, y en todos los casos se utilizó un procedimiento convencional de análisis "salting out". Se excluyó la presencia del cromosoma Y mediante un grupo de secuencias específicas (*sequence tagged sites* [STS]) que previamente se amplificaron mediante la reacción en cadena de la polimerasa (PCR), y que se analiza-

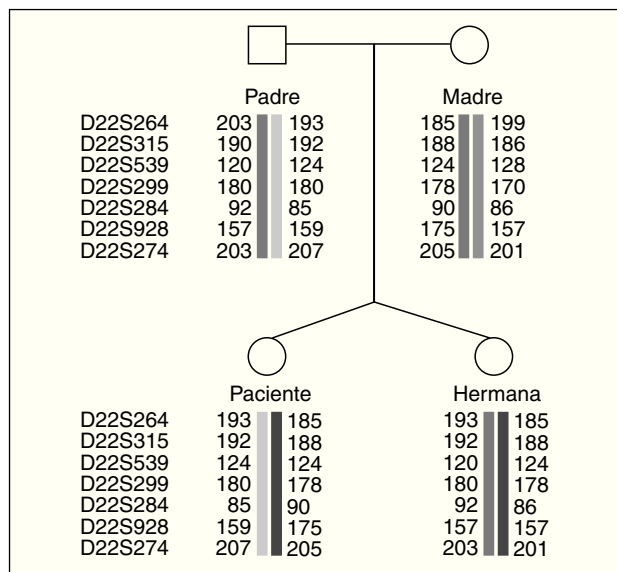


Figura 2. Esquema de la distribución de los primers en el cromosoma 22 de la paciente y sus familiares que descarta la disomía uniparental.

ron en gel de agarosa: SY14, sY18, sY68 para el brazo corto, sY78 para la región del centrómero y el análisis de los *loci* AZFa (SY84, sY85, sY86), AZFb (SY124, sY127, sY134) y AZFc (sY149, sY157) correspondientes al brazo largo del cromosoma Y.

Se excluyó la disomía uniparental mediante "primers" polimórficos microsatélites del cromosoma 22: D22S624, D22S315, D22S539, D22S299, D22S284, D22S928 y D22S274 (Prologo FR[®]) (fig. 2). Se realizó el análisis de los microsatélites fluorescentes indicados con un analizador genético tipo ABI 310 (Applied Biosystem[®]).

DISCUSIÓN

El síndrome de Silver-Russel se describió por primera vez en 1953 por Silver et al¹⁴, en un bebé que presentaba un peso muy bajo al nacer, talla baja, asimetría corporal y alteraciones en el desarrollo gonadal y gonadotropinas urinarias altas. En una posterior descripción del síndrome, los autores incluyeron los siguientes rasgos físicos: hueso frontal abombado con una cara pequeña triangular; apertura palpebral grande con largas pestañas; boca pequeña con las comisuras desviadas hacia abajo; hipoplasia man-

dibular; malformaciones dentales; clinodactilia de ambos dedos meñiques, braquidactilia y sindactilia; manchas cutáneas color café con leche, y embarazos que cursaban con gestosis¹⁵. La mayoría de los casos de este enanismo son esporádicos, aunque se ha sugerido una posible transmisión hereditaria en algunas familias¹⁶. En los embarazos gemelares monocigóticos es posible una presentación discordante, con un feto afectado y el otro normal¹⁷. En nuestro caso clínico, la paciente nació de un embarazo gemelar y mostró un retraso de crecimiento intrauterino significativo y una hemiatrofia corporal derecha, mientras que su hermana nació con un peso y aspecto físico adecuados. No se realizaron estudios genéticos en el bebé afectado y se catalogó de enana tipo Silver-Russell, ni tampoco recibió tratamiento alguno para acelerar su desarrollo.

Se han descrito algunas alteraciones cromosómicas en relación con el síndrome de Silver-Russell: 47 XX, UPD (7)mat,+r(7)pat/46,XX¹⁸, translocaciones 17;20 y 1;17, deleciones 8q11-q13 y 17q22-q24, deleción del brazo corto del cromosoma 18, trisomía 18 en mosaico o triploidía en mosaico, así como la presencia de la disomía materna en el cromosoma 7 en cerca de 10% de los pacientes¹⁹. Se ha identificado un posible gen candidato, *GRB10*, en una duplicación 7p11.2-p13 que tiene un efecto supresor sobre el crecimiento²⁰. Tanto la trisomía 22 sin mosaico como en mosaico tienen unos rasgos fenotípicos similares a los que se presentan en el síndrome de Silver-Russell²¹. La hemiatrofia, el retraso mental y el retraso del crecimiento intrauterinos son indicadores inespecíficos de un posible mosaicismo y requieren un estudio citogenético²¹. Además, muchos signos propios del síndrome de Ullrich-Turner como talla baja, ptosis, cuello alado, cúbito valgo o fallo ovárico, pueden estar presentes en la trisomía 22 en mosaico^{7,9}. La disgenesia ovárica es común en la trisomía 22 en mosaico^{7,9,11-13} y en otras aberraciones autosómicas citogenéticas^{2,22}. También puede ser el resultado de la duplicación de la banda band 22q12 → qter²³. No está claro todavía el papel del cromosoma 22 en la regulación de la función ovárica. Se sabe que ambos cromosomas X deben estar presentes, activos e intactos en los oocitos normales²⁴. El fallo ovárico prematuro comúnmente se produce por la monosomía 45X0, trisomía XXY, mosaicismos 45 X0/46 XX y anomalías estructurales de los cromosomas sexuales (deleciones, inversiones,

translocaciones balanceadas, isocromosomas)²⁵⁻²⁷. En estos casos, los análisis con PCR e hibridación *in situ* con fluorescencia (FISH) han confirmado la presencia de una "región crítica" en el brazo largo del cromosoma X que debe estar intacto para el mantenimiento de la función ovárica²⁸. Esta región se localiza en Xq13-q26-q27²⁸⁻³¹, y *loci* cercanos de Xp y Xq³². El grado de pérdida de oocitos, atresia y disgenesia ovárica se relaciona con la extensión de la zona afectada dentro de la región crítica, pero no con los genes afectados³³. También se ha comunicado fallo ovárico prematuro en mosaicismos de bajo nivel³⁴ y asociado a trisomía 18³⁵. Algunos genes autosómicos pueden estar relacionados con la diferenciación ovárica y la disgenesia^{32,36}. Las pacientes con disgenesia ovárica pueden o no presentar características del síndrome de Ullrich-Turner³⁰. En nuestro paciente, el cariotipo sanguíneo era 46 XX y no se demostró presencia alguna de mosaicismo o del cromosoma Y. La laparoscopia reveló unos genitales internos anormales y cintillas en vez de ovarios. La biopsia de dichas cintillas para su estudio citogenético confirmó una trisomía 22 en mosaico que hubiese quedado sin diagnosticar si no se hubiera realizado una laparoscopia. El diagnóstico genético final puede también lograrse con el estudio de los fibroblastos obtenidos de una muestra de piel, sobre todo en casos de pacientes con disgenesia ovárica y signos del síndrome de Ullrich-Turner y asimetría corporal⁹. Se excluyó la presencia de material del cromosoma Y en las muestras gonadales. El análisis segregacional familiar no confirmó la presencia de una disomía parental que afectase el cromosoma 22. Somos conscientes de que los resultados de la biopsia cutánea y las muestras de ADN sanguíneo pueden explicarse por un mosaicismo de bajo grado; no obstante, creemos que los resultados de nuestra paciente se deben a un error mitótico posfertilización como posible mecanismo que explicase la presencia de la trisomía 22 en mosaico en la paciente y su ausencia en sus padres y hermana³⁷.

La distribución del mosaicismo en el concepto depende del momento, la línea celular afectada, la viabilidad celular y el cromosoma involucrado³⁷. El desarrollo consecuente del mosaicismo está relacionado con su tipo meiótico o somático.

El mosaicismo meiótico a menudo se asocia con un efecto adverso más severo en el concepto debi-

do a la presencia de disomía uniparental en el embrión/feto y/o la disfunción de una placenta trisómica³⁷. Como el mosaicismo puede ser específico del tejido, un resultado normal del cariotipo en linfocitos sanguíneos cultivados no excluye la presencia del mosaicismo en cualquier parte del concepto³⁷. En este caso, el mosaicismo puede detectarse mediante la combinación de un análisis citogenético y con técnicas moleculares como FISH y la hibridación genómica comparativa³⁷. La disomía uniparental consiste en la falta de disyunción de una pareja de cromosomas en la meiosis, por lo que un gameto tiene 24 cromosomas. La disomía uniparental materna (DUPM) es más frecuente que la paterna (DUPP) en una proporción 3:1, y es responsable de la aparición de impresión genómica aberrante, homocigosidad de mutaciones que afectan a genes autosómicos recesivos, homocigosidad de desórdenes del cromosoma X en mujeres y transmisión de padre a hijo de rasgos asociados al X, algunas veces con evolución desfavorable³⁸. En ocasiones, después de la fertilización de un gameto disómico por un gameto monosómico para el mismo cromosoma, se produce la pérdida consecuente del cromosoma normalmente heredado ("rescate trisómico"), dando lugar al mosaicismo en la placenta o en tejidos fetales^{38,39}. Este mosaicismo de bajo nivel puede permanecer oculto si sólo se realiza el cariotipo en linfocitos sanguíneos pero no en fibroblastos cutáneos u otros tejidos específicos^{38,39}, como así ha ocurrido en la paciente. Se ha descrito el retraso de crecimiento intrauterino fetal severo asociado a trisomía 22 con y sin mosaico en la placenta y con disomía uniparental con un contingente cromosómico normal del feto^{40,41}. El origen paterno o materno del cromosoma extra no parece tener importancia en la supervivencia posterior de la trisomía 22⁴².

AGRADECIMIENTOS

Expresamos nuestro agradecimiento a la Sra. María José Bernabé Espinosa por la asistencia técnica en la preparación de las muestras de ADN y los estudios del cromosoma Y, a la Sra. Piedad Salas por la asistencia técnica en la FISH y a la Sra. María Carmen Bernabé Martínez por la asistencia técnica en la preparación de los cromosomas de las células cultivadas.

BIBLIOGRAFÍA

1. Schinzel AA. Incomplete trisomy 22. *Hum Genet.* 1981;56:269-73.
2. Schinzel AA. Catalogue of unbalanced chromosome aberrations in man. Nueva York: Walter de Gruyter; 1984. p. 733.
3. Warburton D, Byrne J, Canki N. Chromosome anomalies and prenatal development: An Atlas. Oxford Monographs in Medical Genetics Number 21. Oxford: Oxford University Press; 1991. Capítulos 1 y 4.
4. Hassold T, Chen N, Funkhouser J, Jooss T, Manuel B, Matsuera J, et al. A cytogenetic study of 1000 spontaneous abortions. *Ann Hum Genet.* 1980;44:151-78.
5. Hsu LYF, Shapiro LR, Gertner M, Lieber E, Hirschorn K. Trisomy 22: a clinical entity. *J Pediatr.* 1971;79:12-9.
6. Fraccaro M, Lindsten J, Ford CE, Iselius L. The 11q:22q translocation: a European collaborative analysis of 43 cases. *Hum Genet.* 1980;56:21-51.
7. Pagon R, Hall JG, Davenport SLH, Aase J, Norwood TH, Hohn HW. Abnormal skin fibroblast cytogenetics in four dysmorphic patients with normal lymphocyte chromosomes. *Am J Hum Genet.* 1979;31:54-61.
8. Dulitzky F, Shabtal F, Zlotogora J, Halbrecht I, Elian E. Unilateral radial aplasia and trisomy 22 mosaicism. *J Med Genet.* 1981;18:473-6.
9. Wertelecki W, Breg WR, Graham JM, Linuma K, Puck SM, Sergovich FR. Trisomy 22 mosaicism syndrome and Ullrich-Turner stigmata. *Am J Med Genet.* 1986;23:739-49.
10. Lessick ML, Szego K, Wong PWK. Trisomy 22 mosaicism with normal blood chromosomes. *Clin Pediatr.* 1988;27:451-4.
11. Lund HT, Tranebjaerg L. Trisomy 22 mosaicism limited to skin fibroblasts in a mentally retarded, dysmorphic girl. *Acta Paediatr Scand.* 1990;79:714-8.
12. Woods CG, Bankier A, Curry J, Sheffield IJ, Slaney SF, Smith K, et al. Asymmetry and skin pigmentary anomalies in chromosome mosaicism. *J Med Genet.* 1994;31:694-701.
13. Pridjian G, Gill W, Shapira E. Goldenhar sequence and mosaic trisomy 22. *Am J Med Genet.* 1995;59:411-3.
14. Silver HK, Kiyasu W, George J, Deamer WC. Syndrome of congenital hemihypertrophy, shortness of stature and elevated urinary gonadotrophins. *Pediatric.* 1953;12:368-75.
15. Silver HK. Asymmetry, short stature and variations in sexual development. A syndrome of congenital malformations. *Am J Dis Child.* 1964;107:495-515.
16. Duncan PA, Hall JG, Shapiro LR, Vibert BK. Three-generation dominant transmission of the Silver-Russell syndrome. *Am J Med Genet.* 1990;35:245-50.
17. Bailey W, Popovich B, Jones KL. Monozygotic twins discordant for the Russell-Silver syndrome. *Am J Med Genet.* 1995;58:101-5.
18. Miyoshi O, Kondoh T, Taneda H, Otsuka K, Matsumoto T, Nii-kawa N. 47,XX,UPD(7)mat, +r(7)pat/46,XX, UPD(7) mat mosaicism in a girl with Silver-Russell syndrome (SRS): possible exclusion of the putative SRS gene from a 7p13-q11 region. *J Med Genet.* 1999;36:326-9.
19. Price SM, Stanhope R, Garret C, Preece MA, Trembath RC. The spectrum of Silver-Russell syndrome: a clinical and molecular genetic study and new diagnostic criteria. *J Med Genet.* 1999;36:837-42.
20. Yoshihahi H, Maeyama K, Kosaki R, Ogata T, Tsukahara M, Goto Y, et al. Imprinting of human GRB10 and its mutations in two patients with Russell-Silver syndrome. *Am J Hum Genet.* 2000;67:476-82.
21. Crowe CA, Schwartz S, Black CJ, Jaswaney V. Mosaic trisomy 22: a case presentation and literature review of trisomy 22 phenotypes. *Am J Med Genet.* 1997;71:406-13.
22. Kennedy JF, Freeman MG, Benirschke K. Ovarian dysgenesis and chromosome abnormalities. *Obstet Gynecol.* 1977;50:13-20.
23. Cantu JM, Hernández A, Vaca G, Plasencia L, Martínez-Basalo C, Ibarra B, et al. Trisomy 22 q12 → qter of a pericentric inversion. *Ann Genet (Paris).* 1981;24:37-40.
24. Zinn AR, Page DC, Fisher EM. Turner syndrome: the case of the missing sex chromosome. *Trends Genet.* 1993;9:90-3.
25. Dewald, GW, Spurbeck JL. Sex chromosome anomalies associated with premature gonadal failure. *Seminars Reprod Endocrinol.* 1983;1:79.
26. Devi A, Benn PA. X-chromosome abnormalities in women with premature ovarian failure. *J Reprod Med.* 1999;44:321-4.
27. Madan K. Balanced structural changes involving the human X: effect on sexual phenotype. *Hum Genet.* 1983;63:216-21.
28. Sarto GE, Therman E, Patau K. X inactivation in man: a woman with t(Xq-; 12q+). *Am J Hum Genet.* 1973;25:262-70.
29. Powell CM, Taggart RT, Drumheller TC, Wangsa D, Qian C, Nelson LM, et al. Molecular and cytogenetic studies of an X; autosome translocation in a patient with premature ovarian failure and review of the literature. *Am J Med Genet.* 1994;52:19-26.
30. Therman E, Laxova R, Susman B. The critical region of the human Xq. *Human Genet.* 1990;85:455-61.
31. Prueitt RL, Ross JL, Zinn AR. Physical mapping of nine Xq translocations breakpoints and identification of XPNPEP2 as a premature ovarian failure candidate gene. *Cytogenet Cell Genet.* 2000;89:44-50.
32. Simpson JL, Rajkovic A. Ovarian differentiation and gonadal failure. *Am J Med Genet.* 1999;89:186-200.
33. Ogata T, Matsuo N. Turner syndrome and female sex chromosome aberrations: deduction of the principal factors invol-

- ved in the development of clinical features. *Hum Genet.* 1995;95:607-29.
34. Devi AS, Metzger DA, Luciano AA, Benn PA. 45 X/46 XX mosaicism in patients with idiopathic premature ovarian failure. *Fertil Steril.* 1998;70:89-93.
35. Uehara S, Obara Y, Obara T, Funato T, Yaegashi N, Fukaya T, et al. Trisomy 18 mosaicism associated with secondary amenorrhea: ratios of mosaicism in different samples and complications. *Clin Genet.* 1996;49:91-4.
36. Fryns JP, Kleczkowska A, Petit P, Van den Berghe H. Fertility in patients with X-chromosome deletions. *Clin Genet.* 1982;22:76-9.
37. Kalousek DK. Pathogenesis of chromosomal mosaicism and its effect on early human development. *Am J Med Genet.* 2000;91:39-45.
38. Kozot D. Abnormal phenotypes in uniparental disomy (UPD): fundamental aspects and a critical review with bibliography of UPD other than 15. *Am J Med Genet.* 1999;82:265-74.
39. Robinson WP. Mechanisms leading to uniparental disomy and their clinical consequences. *Bioessays.* 2000;22:452-9.
40. Robinson WP, Kalousek DK. Mosaicism most likely accounts for extended survival of trisomy 22. *Am J Med Genet.* 1996;62:100.
41. Balmer D, Baumer A, Rothlisberger B, Schinzel A. Severe intrauterine growth retardation in a patient with maternal uniparental disomy 22 and a 22-trisomic placenta. *Prenat Diagn.* 1999;19:1061-4.
42. Bacino CA, Schreck R, Fischel-Ghodsian N, Pepkowitz S, Prezant TR, Graham JM Jr. Clinical and molecular studies in full trisomy 22: further delineation of the phenotype and review of the literature. *Am J Med Genet.* 1995;56:359-65.