C. Sanz[a]
F. Moreno[b]
A. Gaitero[a]
M.A. García-Cabezas[c]
F. Calero[a]

[a]Servicio de Ginecología. Hospital Universitario La Paz. Madrid. España. [b]Servicio de Oncología Médica. Hospital Clínico San Carlos. Madrid. España. [c]Servicio de Anatomía Patológica. Hospital Universitario La Paz. Madrid. España.

Correspondencia:
Dr. F. Moreno Antón.
Servicio de Oncología Médica.
Hospital Clínico San Carlos.
Profesor Martín Lagos, s/n.
28040 Madrid. España.
Correo electrónico: laventi2002@yahoo.es

Fecha de recepción: 20/2/04
Aceptado para su publicación: 26/4/04

Angiosarcoma de mama inducido por radioterapia

Radiotherapy-induced angiosarcoma of the breast

RESUMEN

Los angiosarcomas suponen al menos el 2% del total de sarcomas. Sin embargo, representan el 15% de los sarcomas inducidos por radioterapia, asociándose habitualmente al tratamiento del cáncer de mama.

PALABRAS CLAVE

Cáncer de mama. Radioterapia. Angiosarcoma.

ABSTRACT

Angiosarcomas account for less than 2% of all sarcomas. However, they represent 15% of radiotherapy-induced sarcomas and are usually associated with treatment for breast cancer.

KEY WORDS

Breast cancer. Radiotherapy. Angiosarcoma.

INTRODUCCIÓN

Los angiosarcomas son un grupo de tumores mesenquimales malignos poco frecuentes, y representan menos del 2% del total de sarcomas[1]. Pueden afectar a tejidos blandos, vísceras, mama y huesos, y la afección más frecuente es la cutánea[2]. El angiosarcoma puede originarse en cualquier vaso sanguíneo o linfático, presentándose en la mitad de los casos en la cara y el cuero cabelludo, habitualmente en ancianos, así como en zonas de linfedema crónico (síndrome de Stewart-Treves)[3,4] y en zonas previamente irradiadas[5,6].

Presentamos un caso de un angiosarcoma cutáneo en una paciente con carcinoma de mama tratado con cirugía, quimioterapia y radioterapia adyuvante hace 6 años.

CASO CLÍNICO

Mujer de 41 años de edad, con antecedentes familiares de primer grado de cáncer de ovario y de mama y con antecedentes personales de seudotumor trofoblástico tratado con histerectomía total simple en 1988.

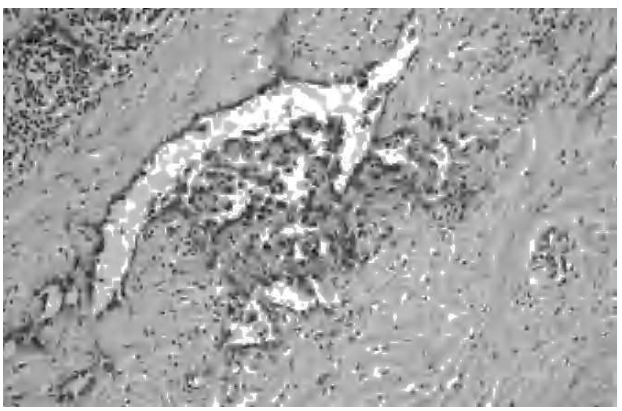

Figura 1. *Hallazgos histopatológicos. Estructura vascular tumoral con varias formaciones papilares revestidas por células de núcleo muy atípico (HE, 20).*

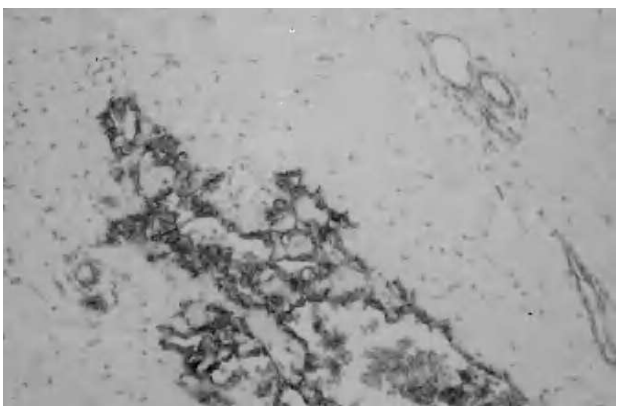

Figura 2. *Hallazgos histopatológicos. Células tumorales marcadas mediante técnica inmunohistoquímica contra CD 31 (20).*

Acudió a consultas de patología mamaria en 1995 por presentar una tumoración de 3 cm en el cuadrante superointerno de la mama derecha con retracción de la piel; se le realizó una mamografía y una punción aspiración con aguja fina (PAAF), y ambas fueron sospechosas de malignidad. El estudio de extensión (análisis, radiografía de tórax, tomografía computarizada [TC] y gammagrafía ósea) fue normal. Se realizó tumorectomía y linfadenectomía axilar con resultado anatomopatológico de carcimoma ductal infiltrante de mama, moderadamente diferenciado con componente intraductal, y los receptores hormonales fueron positivos. No se evidenció infiltración tumoral ganglionar en ninguno de los 10 ganglios aislados (pT2 pN0 M0).

Se administró quimioterapia adyuvante con ciclofosfamida/metotrexato/5-fluoracilo (CMF) 3 ciclos y radioterapia sobre la mama derecha, las cadenas mamarias internas y la región axilar, recibiendo una dosis de 50 Gy con sobreimpresión sobre los cuadrantes superiores hasta alcanzar 60 Gy. Posteriormente, recibió tratamiento con tamoxifeno durante 5 años.

Acudió a revisiones, sin evidencia de enfermedad hasta abril de 2000, cuando se objetivó una tumoración de 2 cm retroareolar, no adherida a piel ni a planos profundos, realizándose PAAF con resultado de carcinoma, por lo que fue sometida a mastectomía simple. El estudio histológico demostró la presencia de carcinoma ductal infiltrante pobremente diferenciado con extenso componente intraductal y receptores hormonales negativos. Posteriormente, recibió quimioterapia adyuvante con 4-epirrubicina durante 4 ciclos.

Continuó en revisiones, presentado en abril de 2002 múltiples nódulos subcutáneos en el tercio medio de la cicatriz de mastectomía. Se realizó una extirpación de dicha cicatriz, siendo el diagnóstico de angiosarcoma cutáneo (figs. 1 y 2).

La paciente siguió revisiones, la última en noviembre de 2003, sin evidenciarse recaída local ni sistémica del proceso neoplásico.

DISCUSIÓN

El tratamiento con radioterapia es un agente causal de neoplasias malignas. Aunque inicialmente descrita su asociación al desarrollo de carcinomas, pronto se descubrió su relación con la aparición de sarcomas, representando el 12% de las neoplasias inducidas por radioterapia[7]. En una serie del Memorial Sloan Kettering Cancer Centre (MSKCC), que incluyó 160 sarcomas inducidos por radioterapia, las neoplasias previas por las que se administró tratamiento ionizante fueron: cáncer de mama (25%), linfomas (25%) y cáncer de cérvix (14%)[8]. El sarcoma más frecuentemente desarrollado tras el tratamiento con radioterapia fue el sarcoma osteogénico (21%), seguido del histiocitoma fibroso maligno (16%) y del angiosarcoma (15%)[8].

A pesar del reconocimiento de la asociación entre radioterapia y el desarrollo de un angiosarcoma,

se reconoce su etiología multifactorial[9]. El síndrome de Li Fraumeni, las mutaciones en p53, el xeroderma pigmentoso, el herpes zoster o el linfedema en miembro superior, la quimioterapia adyuvante y la presencia de materiales extraños (prótesis) también parecen intervenir en su desarrollo.

Se han establecido una serie de criterios para asociar el tratamiento radioterápico con el desarrollo de sarcomas[10]:

– El lugar de aparición debe estar dentro del campo de la radioterapia previa.

– Debe existir un intervalo de al menos 3-5 años entre la radioterapia y el desarrollo del sarcoma.

– El sarcoma inducido debe ser histológicamente diferente a la neoplasia primaria.

El caso presentado cumple los criterios previos al aparecer 6 años tras el tratamiento con radioterapia y dentro del campo incluido.

Hay una relación establecida, tanto en modelos animales como en humanos, entre la dosis de radioterapia administrada y la aparición de sarcomas posradioterapia. En estudios con ratas, dosis de radioterapia menores de 46 Gy no se asocian al desarrollo de tumores, mientras que la incidencia alcanzó el 7,4 y el 19,5% al incrementarse las dosis hasta 66 y 100 Gy, respectivamente[11]. Del mismo modo, en humanos dosis menores de 46 Gy no produjeron aumento de la incidencia de sarcomas mientras que al recibir más de 60 Gy, la incidencia acumulada alcanzó los 130 casos por 10.000 personas al año[12]. No obstante, se han descrito casos de sarcomas radioinducidos con dosis de 20-25 Gy[13].

No hay consenso acerca de la relación entre la dosis de radioterapia administrada y el tiempo de latencia hasta el desarrollo de la segunda neoplasia. Así, mientras algunos autores defienden una relación directa[14], según otros, al aumentar la dosis disminuye el período de latencia[13,15]. Aunque se han descrito casos de aparición 40 años después del tratamiento con radioterapia, en la mayoría de las series el tiempo de latencia medio es de 10 años[13,16,17].

Clínicamente, los angiosarcomas inducidos por radioterapia suelen ser asintomáticos, pueden presentarse como inflamación local, semejar cambios cutáneos originados por radioterapia o aparecer como nódulos indoloros de color y tamaño variables, en ocasiones asociados a equimosis, eritema o edema de la mama. El diagnóstico de certeza se basa en la confirmación histológica y se pueden confundir con otras entidades, como el sarcoma de Kaposi, el hemangiopericitoma, el histiocitoma fibroso y el granuloma piogénico, por lo que se ha propuesto el uso de anticuerpos monoclonales contra elementos vasculares, como el factor VIII o el PECAM-1[9,18], para su diagnóstico.

Los angiosarcomas inducidos por radioterapia tienen habitualmente peor pronóstico que los de aparición espontánea, con una mediana de supervivencia de 12 y 20 meses, respectivamente[19]. El principal factor pronóstico es el tamaño de la lesión, y es más favorable en los menores de 5 cm[20]. Otros factores pronósticos adversos descritos son la ausencia de infiltrado linfocitario[19] y el alto grado histológico[21].

El tratamiento de elección es quirúrgico, con el que en ocasiones se consiguen supervivencias prolongadas tras resecciones completas[19]. En casos de tumores inoperables la radioterapia puede ser útil y en ocasiones curativa[20], aunque habitualmente no se puede administrar al haberse alcanzado dosis máximas en el tratamiento del tumor primario. La quimioterapia sólo está indicada en estadio metastásico de forma paliativa.

Es posible que en el futuro, debido al aumento del tratamiento conservador del cáncer de mama asociado a radioterapia adyuvante y a la mayor supervivencia de las pacientes, asistamos a un aumento de sarcomas radioinducidos en esta localización.

BIBLIOGRAFÍA

1. Fedock FG. Angiosarcoma: current review. Am J Otolaryngol. 1999;20:223-31.
2. Abrahamson T, Seabury M, Piette W. Cutaneous angiosarcoma. Advances in Dermatology. 2001;17:279-99.
3. Ruocco V, Schwartz R, Ruocco E. Lymphedema: an inmunologically vulnerable site for development of neoplasms. J Am Acad Dermatol. 2002;47:124-7.
4. Stewart F, Treves N. Lymphangiosarcoma in postmastectomy lymphedema. Cancer. 1943;1:64-81.
5. Rao J, De Koven JG, Beatty JD, Jones G. Cutaneous angiosarcoma as a delayed complication of radiation therapy for carcinoma of the breast. J Am Acad Dermatol. 2003;49:532-9.
6. Patel SR. Radiation induced sarcoma. Curr Treat Options Oncol. 2000;1:258-61.
7. Coenen H. Das Roentgenkarzinom. Berliner Klinische Wochenshrift (Berlin). 1909;46:292-4.
8. Brady MS, Gaynor JJ, Brennan MF. Radiation associated sarcoma of bone and soft tissue. Arch Surg. 1992;127:379-85.
9. Polgar C, Orosz Z, Szerdahelyi A. Postradiation angiosarcoma of the chest wall and breast: issues of radiogenic origin, diagnosis and treatment in two cases. Oncology. 2001;60:31-4.
10. Kiyohara T, Kumakiri M, Kobayashi H, Itoh K, Lao LM, Ohkawara A, et al. Spindle cell angiosarcoma following irradiation therapy for cervical carcinoma. J Cutan Pathol. 2002;29:96-100.
11. Tinkey PT, Lembo TM, Evans GR, Gray, KN, Price, RE. Postirradiation sarcoma in Sprange-Dawley rats. Radiat Res 1998;149:401-4.
12. Kuttesch JF Jr, Wexler LII, Marcus RB, Fairclough D, Weaver-McClure L, White M, et al. Second malignancies after Ewing's sarcoma: radiation dose-dependency of secondary sarcomas. J Clin Oncol. 1996;14:2818-25.
13. Laskin WB, Silverman TA, Enzinger FM. Postradiation soft tissue sarcomas. An analysis of 53 cases. Cancer. 1988;62:2330-40.
14. Kim JH, Chu FC, Woodard HQ, Melamed MR, Huvos A, Cantin J. Radiation-induced soft tissue and bone sarcoma. Radiation. 1978;129:501-8.
15. Weatherby RP, Dahlin DC, Ivins JC. Postradiation sarcoma of bone: Review of 78 Mayo Clinic cases. Mayo Clin Proc. 1981;56:294-306.
16. Kohn HI, Fry RJM. Radiation carcinogenesis. N Engl J Med. 1984;103:504-11.
17. Huvos AG, Woodard HA, Cahan WG, Higinbotham NL, Stewart FW, Butler A, et al. Postradiation osteogenic sarcoma of bone and soft tissues: a clinicopathologic study of 66 patients. Cancer. 1985;55:1244-55.
18. Otis CN, Peschel R, McKhann C, Merino MJ, Duray PH. The rapid onset of cutaneous angisarcoma after radiotherapy for breast carcinoma. Cancer. 1986;57:2130-4.
19. Maddox JC, Evans JL. Angiosarcoma of skin and soft tissue: a study of forty-four cases. Cancer. 1981;40:1907-21.
20. Krasagakis K, Hettmannsperger U, Tebbe B, Garbe C. Cutaneous metastatic angiosarcoma with a letal outcom following radiotherapy for a cervical carcinoma. Br J Dermatol. 1995; 133:610-4.
21. Souba W, Mc Kennan RJ, Meis J, Benjamin R, Raymond AK, Mountain CF. Radiation induced sarcoma of the chest wall. Cancer. 1986;57:610-5.