



HALLAZGO INCIDENTAL DE ARTERIA SUBCLAVIA DERECHA ABERRANTE

Sr. Director: El término disfagia lusoria se aplica a los síntomas que surgen a partir de una compresión vascular del esófago¹. En 1974 Bayford, tras la realización de autopsias en mujeres que sufrían disfagia y morían de inanición, observó que la causa de esa disfagia era la obstrucción del esófago por la compresión de la arteria subclavia derecha que cruzaba de forma aberrante detrás del esófago. A esta disposición de la arteria la llamó *luxus nature*; posteriormente el término aceptado fue disfagia lusoria². El curso aberrante de la arteria se debe a una anormal involución o ausencia del 4.º arco aórtico derecho durante el desarrollo embrionario. En estos casos, la arteria subclavia derecha surge del lado izquierdo del arco aórtico y cruza desde el lado inferior izquierdo hasta el lado superior derecho posterior al esófago.

La clínica puede aparecer en la infancia en forma de síntomas respiratorios (estridor, tos, cianosis) cuando el niño toma alimentos, debido a la compresión traqueal, que posee una mayor elasticidad a esta edad. En el adulto la aparición de síntomas es poco frecuente, y cuando éstos se presentan suele ser en forma de disfagia, que se ve favorecida por el desarrollo de arteriosclerosis, formaciones aneurismáticas, la elongación de la aorta o la combinación de una arteria aberrante y un tronco bicarotídeo. También se puede manifestar con tos, dolor torácico, síndrome de Horner³.

Presentamos el caso de un mujer de 39 años de edad, sin antecedentes personales de interés, que consulta por cuadro de opresión retroesternal de corta evolución coincidiendo con la ingesta. Se le realiza inicialmente un tránsito esofagográfico que pone de manifiesto un defecto de repleción de aproximadamente 15 mm de longitud en el tercio superior del esófago de borde liso y regular (fig. 1), que nos planteó el diagnóstico diferencial entre tumor submucoso y compresión extrínseca. Se realizó endoscopia digestiva alta que evidenció únicamente una hernia hiatal axial de pequeño tamaño. La tomografía computarizada (TC) helicoidal cervicotorácica mostró la existencia de una arteria subclavia derecha aberrante que impronta sobre la cara posterior del esófago (fig. 2).

En el caso que nos ocupa el hallazgo de la arteria aberrante se produjo de forma casual, dado que no habíamos sospechado el cuadro, puesto que nuestra paciente en ningún momento había presentado disfagia. No es infrecuente que haya pacientes con disfagia lusoria no diagnosticada, o bien que su diagnóstico se haga de forma incidental, debido a que una gran proporción de pacientes (60-70%) permanece asintomática durante toda su vida³. Habitualmente, y debido a que en pacientes con disfagia no

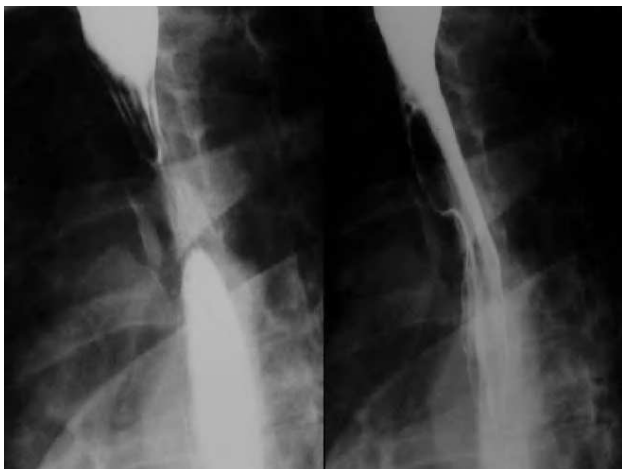

Fig. 1. Tránsito esofágico: defecto de repleción en el tercio superior esofágico.

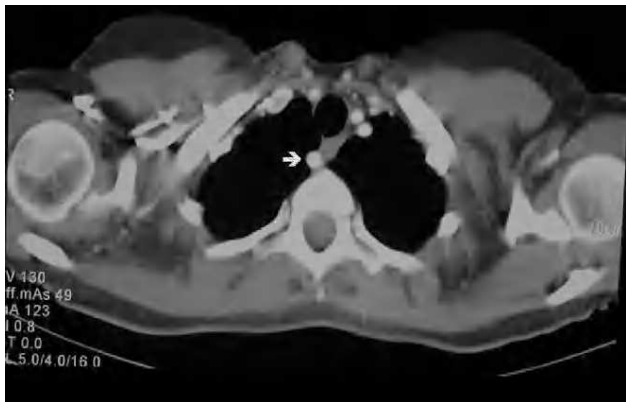


Fig. 2. Tomografía computarizada helicoidal cervicotorácica: arteria subclavia derecha aberrante que comprime la luz esofágica.

se suele sospechar la existencia de una arteria aberrante que sea causa de la clínica, la realización de múltiples exploraciones es muy común. El diagnóstico puede pasar inadvertido con la gastroscopia (hasta en un 20% de los casos), que debe realizarse para descartar otras causas de disfagia¹. Durante la realización de aquélla, el pulso radial derecho puede disminuir o desaparecer por la compresión instrumental de la arteria subclavia derecha⁴. En nuestra paciente, inicialmente realizamos un tránsito esofagográfico que puso de manifiesto una compresión en el tercio superior del esófago. Esta es una prueba excelente para el diagnóstico de esta entidad, pero para ello hay que examinar detenidamente la porción alta del esófago torácico, en la 3.ª-4.ª vértebra dorsal, y obtener preferentemente una proyección oblicua que puede revelar una impresión en el esófago posterior¹. La TC helicoidal, la resonancia magnética (RM) nuclear y la angiografía habitualmente confirman el diagnóstico, mostrando el árbol vascular en ese nivel. Debido a que la angiografía es una exploración invasiva, creemos que debería ser utilizada únicamente si se decide la corrección quirúrgica de la anomalía vascular. Otras exploraciones como la manometría muestran una zona de alta presión en el tercio superior del esófago, aunque este hallazgo no siempre está presente. No se debe usar para el diagnóstico ni para predecir qué pacientes pueden beneficiarse de la cirugía, aunque es útil para descartar alteraciones motrices o bien para el seguimiento tras la cirugía³.

El tratamiento inicial de la disfagia lusoria debe ser con simples modificaciones de la dieta (consistencia blanda, raciones pequeñas). Si la clínica puede deberse a otras alteraciones esofágicas coexistentes, como es nuestro caso, creemos que los pacientes deberían ser tratados inicialmente de dichas alteraciones (procinéticos, inhibidores de la bomba de protones). El tratamiento quirúrgico puede ser necesario si no mejoran los síntomas a pesar de una dieta adecuada, si existe una dilatación aneurismática cerca de la raíz de la arteria y dependiendo de la edad del paciente, puesto que en niños con clínica respiratoria o compresión esofágica la cirugía es el tratamiento de elección para evitar que empeoren los síntomas⁵. La decisión de ligar la arteria aberrante únicamente o además de ello reimplantarla en el arco aórtico o en uno de sus grandes vasos, debe tomarse intraoperatoriamente en función de si se produce una caída de presión igual o mayor de 20 mmHg o un fenómeno de robo sintomático tras la ligadura arterial^{2,6}.

M.M. MARTÍN RODRÍGUEZ, M. RUIZ-CABELLO JIMÉNEZ,
J.A. MARTÍNEZ OLLER, E. EGEA SIMÓN Y P. MARTÍNEZ

TIRADO

Servicio de Aparato Digestivo. Hospital Universitario Virgen de las Nieves. Granada. España.

BIBLIOGRAFÍA

1. Ngyen P, Gideon RM, Castell DO. Dysphagia lusoria in the adult: Associated esophageal manometric findings and diagnostic use of scanning techniques. *Am J Gastroenterol.* 1994;89:620.
2. Guijarro Escribano JF, Moratinos Palomero P, De la Torre Gutierrez S. Disfagia lusoria causada por arteria subclavia izquierda y divertículo de Kommerell. *Rev Esp Enferm Dig.* 2002;94:292-4.

- Janssen M, Baggen MG, Veen HF, Smout AJ, Bekkers JA, Jonkman JG, et al. Dysphagia lusoria: Clinical aspects, manometric findings, diagnosis and therapy. *Am J Gastroenterol.* 2000;95: 1411-6.
- Boyce GA, Boyce HW Jr. Esophagus: Anatomy and structural anomalies. En: Yamada T, Alpers DH, Owyang C, et al, editors. *Text-book of Gastroenterology.* 2nd ed. Philadelphia: J.B. Lippincott; 1995. p. 1156.
- Brown DL, Chapman WC, Edwards WH, et al. Dysphagia lusoria: Aberrant right subclavian artery with a Kommerell's diverticulum. *Am Surg.* 1993;59:582-6.
- Morris CD, Kanter KR, Miller JI Jr. Late-onset dysphagia lusoria. *Ann Thorac Surg.* 2001;71:710-2.



TRATAMIENTO COADYUVANTE CON CORTICOIDES DE LA TUBERCULOSIS PERITONEAL

Sr. Director: La tuberculosis peritoneal (TBP) y las formas extrapulmonares son variantes relativamente infrecuentes en los países occidentales, si bien ha aumentado su incidencia en los últimos años debido a la pandemia del sida y al fenómeno creciente de la inmigración procedente de países en desarrollo. La utilización de los corticoides como terapia coadyuvante del tratamiento antituberculoso es un tema controvertido aún no resuelto. Se presenta un caso de TBP con gran reacción desmoplásica que ocasionaba cuadros reiterados de suboclusión intestinal que evolucionó de forma favorable tras el tratamiento coadyuvante con corticoides.

Mujer de 52 años de origen paquistaní, residente en España desde hace 25 años, que consultó por dolor abdominal, aumento del perímetro abdominal, pérdida de peso y febrícula de 3 meses de evolución. El examen físico reveló una temperatura de 37,8 °C y una ascitis moderada. La radiografía de tórax fue normal y los análisis mostraron una discreta anemia, hipoalbuminemia y una elevación sérica del CA-125 de 700 U/ml (valor normal: hasta 35 UI/ml). La prueba de Mantoux fue de 10 mm. En la ecografía abdominal se apreciaba abundante ascitis y un engrosamiento del peritoneo con áreas nodulares sugestivas de *omental cakes*. La tomografía computarizada (TC) abdominopélvica confirmaba los hallazgos de la ecografía y descartaba patología ovárica. El estudio del líquido ascítico mostró un exudado linfocitario con adenosina deaminasa elevada de 85 U/l y CA-125 de 850 U/ml. La baciloscopia del líquido ascítico y el cultivo en medio de Löwenstein a las 6 semanas fueron negativos. Ante la sospecha de tuberculosis peritoneal, se instauró tratamiento con isoniazida, rifampicina, pirazinamida y etambutol a las dosis habituales, con mejoría de la clínica, desaparición de la fiebre y disminución de la ascitis. A los 15 días del inicio del tratamiento específico comenzó con dolor abdominal, vómitos alimentarios, distensión abdominal y estreñimiento, y se observaron múltiples niveles hidroaéreos en la radiografía de abdomen en bipedestación. Una colonoscopia hasta el ciego fue normal. Se instauró una dieta absoluta y reposición hidro-

electrolítica durante 3-4 días, con lo que se resolvió el cuadro suboclusivo, aunque se repetía cada vez que se reintroducía la dieta oral. Preciso nutrición por vía parenteral y se realizó una laparotomía exploradora en la que se observó una gran reacción desmoplásica que englobaba las asas del intestino delgado, el colon, la vejiga, los uréteres y el peritoneo, con múltiples adherencias e implantes peritoneales; se tomaron varias biopsias. El cultivo en medio de Löwenstein de las biopsias peritoneales fue negativo a las 6 semanas. En el estudio histológico se observaron granulomas caseificantes sin la presencia del bacilo tuberculoso. Al tratamiento antituberculoso se asoció 40 mg/día de metilprednisolona durante un mes; esta dosis se disminuyó de forma progresiva hasta su suspensión. La paciente experimentó una gran mejoría: ganó peso, se restableció el tránsito intestinal y no volvió a presentar cuadros de suboclusión intestinal. A los 2 meses del inicio del tratamiento, se había recuperado de la anemia y se había normalizado el CA-125. Se suspendieron la pirazinamida y el etambutol, y prosiguió durante 7 meses más con rifampicina e isoniazida. En la actualidad permanece libre de síntomas.

El tratamiento con corticoides ha mostrado beneficio en determinadas localizaciones de la enfermedad tuberculosa, como en la meningitis tuberculosa, donde disminuye las secuelas y aumenta la supervivencia¹. Sin embargo, en la TBP no existen suficientes estudios que avalen su utilización de forma rutinaria. No obstante, creemos que en las variantes fibrosas y desmoplásicas, el efecto de los corticoides combinado con el tratamiento antituberculoso puede resolver las complicaciones locales como la suboclusión intestinal o la hidronefrosis por atrapamiento ureteral, sin alterar o disminuir su eficacia antimicrobiana². No se sabe, sin embargo, cuáles son la dosis recomendable, el momento del inicio del tratamiento y su duración, así como su posible utilidad en la variante no fibrosa de la tuberculosis peritoneal.

Cabe destacar también el aumento conocido del marcador tumoral CA-125 asociado a la ascitis tuberculosa, que lejos de confundir y orientar hacia una carcinomatosis peritoneal de origen ovárico^{3,4} puede ser un marcador útil que permite la monitorización de la respuesta de la enfermedad al tratamiento antituberculoso.

P. LINARES^a, M.J. ROMERO^a, G. KARPMAN^a, O. URQUIZA^a, S. DAJIL^a, A. ÁLVAREZ^b Y M. BOUSSO^c

^aUnidad de Aparato Digestivo. Hospital El Bierzo. Ponferrada. León. España.

^bUnidad de Cirugía General. Hospital El Bierzo. Ponferrada. León. España.

^cUnidad de Anatomía Patológica. Hospital El Bierzo. Ponferrada. León. España.

BIBLIOGRAFÍA

- Dooley DP, Carpenter JL, Rademacher S. Adjunctive corticosteroid therapy for tuberculosis: a critical reappraisal of the literature. *Clin Infect Dis.* 1997;25:872-87.
- Alrajhi AA, Halim MA, Al-Hokail A, Alrabiah F, Al-Omran K. Corticosteroid treatment of peritoneal tuberculosis. *Clin Infect Dis.* 1998;27:52-6.
- Mas MR, Comert B, Saglamkaya U, Yamanel L, Kuzhan O, Ateskan U, et al. CA-125; a new marker for diagnosis and follow-up of patients with tuberculous peritonitis. *Dig Liver Dis.* 2000;32:595-7.
- Bilgin T, Karabay A, Dolar E, Develioglu OH. Peritoneal tuberculosis with pelvic abdominal mass, ascites and elevated CA 125 mimicking advanced ovarian carcinoma: a series of 10 cases. *Int J Gynecol Cancer.* 2001;11:290-4.

INFORMACIÓN ALEH

La Comisión Directiva de la Asociación Latinoamericana para el Estudio del Hígado cumple en informar que los Miembros Activos que no hayan podido cancelar la cuota societaria vía Débito Automático podrán realizarlo por correo (oportunamente le comunicaremos el mecanismo). Asimismo es posible optar por la categoría de Miembro Adherente (se adjuntan derechos y obligaciones) completando el formulario sin remitir pago alguno.

Una vez aceptado por la Comisión Directiva de ALEH, recibirán el diploma que así lo acredita.

En nuestra página Web (www.aleh.org.ar) encontrará toda la información al respecto. Y sobre el resto de las actividades de ALEH, que culminarán los días 6- 9 de diciembre de 2006, con el 19º Congreso Latinoamericano para el Estudio de las Enfermedades del Hígado, en el Hotel Sheraton, Buenos Aires, Argentina.