

Lesiones ligamentosas agudas y crónicas de la articulación del tobillo

Coordinador: A. J. Pérez-Caballer

Anatomía de los ligamentos del tobillo

P. Golanó^a, L. Pérez-Carro^b, I. Saenz^a y J. Vega^c

^aLaboratorio de Anatomía Artroscópica. Departamento de Anatomía y Embriología Humana. Universidad de Barcelona.

^bCentro Médico Lealtad. Santander.

^cConsorci Sanitari Parc Taulí. Sabadell (Barcelona).

Introducción. La anatomía y biomecánica de los ligamentos del tobillo sigue siendo motivo de interés pues es requisito indispensable para el diagnóstico y adecuado tratamiento de sus lesiones, ya que éstas son una de las mayores causas de lesión deportiva. A pesar de ello, son pocos los trabajos publicados si los comparamos con los publicados en relación con ligamentos de otras articulaciones.

Ligamentos del tobillo. Además de los ligamentos de la sin-desmosis tibiofibular, dos grandes complejos ligamentosos son los principales estabilizadores estáticos de la articulación del tobillo, el ligamento colateral lateral constituido por tres fascículos o ligamentos claramente diferenciados (ligamento talofibular anterior, ligamento calcaneofibular y ligamento talofibular posterior) y el ligamento colateral medial o ligamento deltoideo formado por numerosos fascículos o bandas de difícil diferenciación, que ha motivado numerosas descripciones anatómicas pero que en global se dispone a modo de abanico en dos planos, superficial y profundo, desde el maléolo tibial hacia huesos tarsianos.

Conclusión. En este artículo se realiza una actualización de la nomenclatura anatómica y una descripción anatómica de los distintos ligamentos de la articulación del tobillo, con especial énfasis en determinados detalles anatómicos habitualmente omitidos o poco conocidos y que presentan recientemente interés clínico.

Palabras clave: anatomía del tobillo, ligamento colateral lateral, ligamento colateral medial, atrapamiento/ pellizcamiento tejidos blandos (soft-tissue impingement).

Anatomy of ankle ligaments

Introduction. The anatomy and biomechanics of ankle ligaments remains an interesting topic because they are indispensable for the diagnosis and adequate treatment of ankle injuries, a major cause of sports injuries. Nonetheless, not many studies have been published compared to ligaments of other joints.

Ankle ligaments. In addition to the ligaments of the tibiofibular syndesmosis, two major ligamentous complexes are the main stabilizers of the ankle joint, the lateral collateral ligament constituted by three fascicles of clearly differentiated ligaments (anterior talofibular ligament, calcaneofibular ligament, and posterior talofibular ligament) and the medial collateral, or deltoid ligament, formed by numerous fascicles or bands that are difficult to differentiate. This difficulty has given rise to many anatomic descriptions but, generally speaking, the ligaments are arrayed fanlike in two planes, superficial and deep, and extend from the tibial malleolus to the tarsal bones.

Conclusion. The anatomic nomenclature and anatomic description of the ligaments of the ankle are updated, with special emphasis on certain anatomic details that are usually either omitted or little known, but have recently been found to be of clinical interest.

Key words: ankle anatomy, lateral collateral ligament, medial collateral ligament, soft tissue impingement.

Correspondencia:

P. Golanó.
Laboratorio de Anatomía Artroscópica.
Departamento de Anatomía y Embriología Humana.
Universidad de Barcelona.
C/ Feixa Llarga s/n (Campus Bellvitge).
08907 L'Hospitalet de Llobregat.
Correo electrónico: pgoiano@ub.edu

Es curioso observar que aunque las lesiones de los ligamentos del tobillo es una de las mayores causas de lesión deportiva, son poco frecuentes los trabajos publicados sobre ellos en comparación con los ligamentos de otras articulaciones como, por ejemplo, los ligamentos cruzados de la articulación de la rodilla. Este tipo de lesión afecta más comúnmente a determinadas actividades deportivas como el baloncesto (45%), balonmano (25%) y fútbol (31%)¹.

Los ligamentos de la articulación del tobillo, junto con cápsula articular y los retináculos, son importantes estabilizadores estáticos que se hallan agrupados en dos grandes

complejos ligamentosos, especialmente en las zonas lateral y medial de la articulación, y que se agrupan bajo el nombre de ligamento colateral lateral (LCL) y ligamento colateral medial (LCM) o ligamento deltoideo. Habitualmente, la lesión de estos ligamentos afecta al LCL y especialmente a uno de sus componentes, el ligamento talofibular anterior, tras una entorsis en inversión del pie. La lesión del LCM es mucho menos frecuente, representando aproximadamente el 15% de las lesiones ligamentosas². La lesión del LCM aislada es poco frecuente, siendo más común asociada a otras lesiones ligamentosas o con fracturas.

Las lesiones de la sindésmosis ocurren entre un 1%-18%³ de los pacientes que presentan una entorsis de tobillo, siendo éstas más frecuentes en deportes de colisión y puede afectar a uno o a varios de los ligamentos que la mantienen. Después de la entorsis de tobillo, entre un 10% y un 50% de los pacientes presenta algún tipo de dolor crónico. La causa primaria de dolor crónico después de una entorsis de tobillo es el atrapamiento/pellizcamiento de tejidos blandos (*soft-tissue impingement*)¹. El conocimiento de la anatomía y biomecánica de estos complejos ligamentosos es esencial para el diagnóstico y adecuado tratamiento de sus lesiones. Para su estudio distinguiremos: ligamentos que unen ambas epífisis distales de tibia y peroné, es decir, los ligamentos de la sindésmosis tibiofibular, y los ligamentos que unen los huesos de la pierna, tibia y peroné con los huesos del esqueleto del pie (LCL y LCM).

LIGAMENTOS QUE UNEN AMBAS EPÍFISIS DISTALES DE TIBIA Y PERONÉ

Las epífisis distales de tibia y peroné se hallan firmemente unidas por ligamentos constituyendo un sistema articular móvil que abraza el astrágalo, formándose así la articulación talocrural. Las superficies articulares que presentan tanto la tibia como el peroné muestran una morfología triangular de base proximal. La superficie proporcionada por el peroné, denominada escotadura tibial, es rugosa en su región proximal pues proporciona inserción a uno de los ligamentos de la sindésmosis, el ligamento tibiofibular interóseo, que no es más que la continuación de la membrana interósea a este nivel. Distal a la inserción de este ligamento, la superficie restante se corresponde, en su zona anterior, con un receso sinovial tibiofibular de la articulación del tobillo y en su zona posterior presta inserción a un pequeño paquete de tejido adiposo denominado por los anglosajones «*fatty synovial fringe*» o franja sinovial grasa (fig. 1). Por parte de la tibia la superficie que proporciona a través su cara lateral presenta las mismas características.

Este paquete de tejido graso o franja sinovial desciende o asciende durante los movimientos del tobillo. En flexión, éste se retrae para ascender y ubicarse entre tibia y peroné, mientras que en extensión, desciende hacia la articulación del tobi-

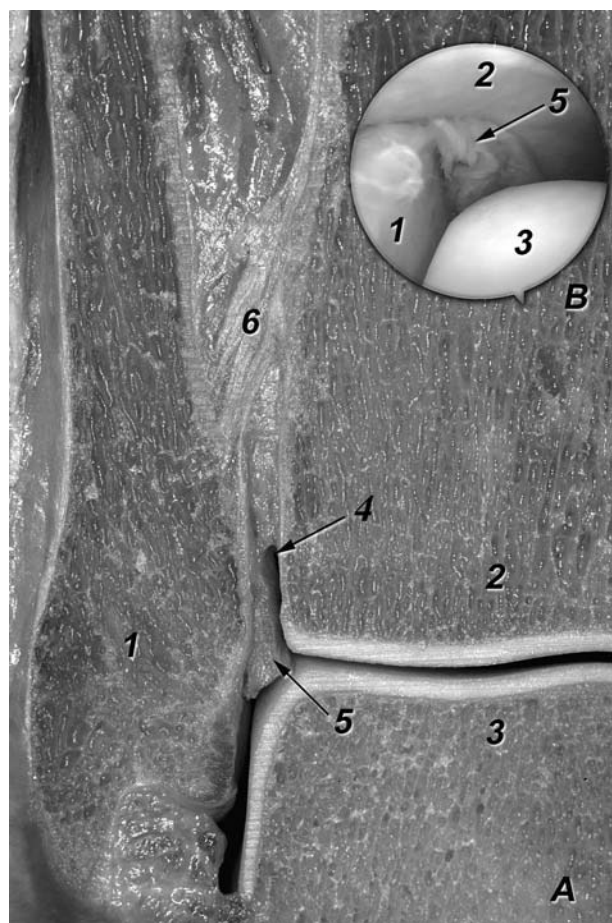


Figura 1. Corte frontal a nivel de la articulación del tobillo derecha (A). 1. Perón. 2. Tibia. 3. Astrágalo. 4. Receso sinovial tibiofibular. 5. Franja sinovial. 6. Ligamento tibiofibular interóseo. (B) Imagen artroscópica de la franja sinovial situada en la zona posterior de la interlínea articular tibiofibular, observada a través del portal anterolateral.

llo⁴. Esta estructura ha sido implicada como una de las causas de dolor crónico tras entorsis de tobillo, englobada bajo el nombre de atrapamiento/pellizcamiento anterolateral de tejidos blandos (*anterolateral soft-tissue impingement*)⁵.

De lo anteriormente mencionado podemos deducir que carece de cartílago articular, siendo la articulación tibiofibular distal una articulación tipo sindésmosis, proporcionando la adaptación del conjunto de tibia-peroné a la distinta amplitud de la superficie articular superior del astrágalo, mediante movimientos de ligera ascensión y rotación medial del peroné durante la flexión extrema (máxima amplitud) y mediante movimientos inversos durante la extensión (mínima amplitud)⁶.

Existen tres ligamentos que unen ambas epífisis distales: el ligamento tibiofibular anterior o anteroinferior, el ligamento tibiofibular posterior o posteroinferior y el ligamento tibiofibular interóseo. El segmento inferior de la membrana interósea participa también en la estabilización de la sindésmosis tibiofibular.

Las descripciones de estos ligamentos es habitualmente breve en la mayoría de libros de anatomía. En los trabajos clínicos no existe tampoco una detallada descripción anatómica y los autores en su mayoría repiten datos de otros trabajos o de los libros de anatomía. A esto se añaden los problemas relacionados con la terminología utilizada en relación con los ligamentos antes mencionados. Así, el libro oficial de terminología anatómica^{7,8} omite, al igual que muchos de los libros de anatomía a nuestro alcance, el ligamento tibiofibular interóseo. Similar problema se observa en relación con la terminología de los otros dos ligamentos sindesmóticos, como el uso del término de ligamento tibiofibular anteroinferior o posteroinferior con el objeto de distinguir éstos de los ligamentos que mantienen ambas epífisis proximales de tibia y peroné⁹ o como en el caso del ligamento tibiofibular posterior que ha recibido múltiples denominaciones tal como veremos en el apartado en que realizamos su descripción.

Ligamento tibiofibular anterior o anteroinferior

Es el más débil de todos los ligamentos sindesmóticos, siendo el primero en ceder durante la rotación externa del peroné alrededor de su eje longitudinal¹⁰. Se origina en el borde anterior del maléolo peroneal para dirigir sus fibras en sentido proximal y medial e insertarse en el tubérculo anterior de la tibia, incrementando la longitud de sus fibras en sentido distal. A la inspección, el ligamento se halla dividido en varios fascículos adquiriendo una morfología multifascicular. Este aspecto multifascicular es probablemente debido a su relación con la arteria peronea perforante procedente de la arteria peronea, que discurre en sentido distal superficial a él, proporcionando pequeños vasos que penetran a través de los espacios interfasciculares (figs. 2 y 3).

Las fibras más distales del ligamento, en su origen, se confunden con las del ligamento talofibular anterior¹¹⁻¹³.

Si observamos con detalle este ligamento podemos observar que su fascículo más distal parece ser independiente del resto del ligamento, ya que éste se halla separado por un septo de tejido fibroadiposo, e incluso en ocasiones puede observarse un poco más profundo a él. Durante la flexión del tobillo este fascículo distal, durante su trayecto oblicuo hacia su inserción en la tibia, cubre el ángulo que forman tibia y peroné, con lo que contacta con el borde dorsolateral del astrágalo, zona del mismo que ocupa el citado ángulo (fig. 3). Este aspecto es importante para entender las bases anatómicas de atrapamiento/pellizcamiento anterolateral de tejidos blandos (*anterolateral soft-tissue impingement*)¹³, pues el roce del borde distal del fascículo distal del ligamento tibiofibular anterior contra el astrágalo será la causa del dolor.

Esta relativa independencia del fascículo distal del ligamento tibiofibular anterior motivó que autores como Nikolopoulos¹⁴ denominaran a este fascículo *ligamento tibiofibu-*

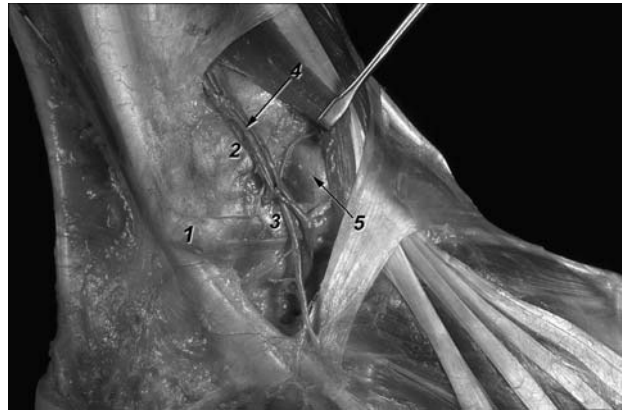


Figura 2. Diseción de la región lateral del tobillo. Retractor rechazando la musculatura anterior de la pierna. 1. Maléolo peronea (vértice). 2. Ligamento tibiofibular anterior. 3. Ligamento talofibular anterior. 4. Arteria y venas peroneas perforantes. 5. Cápsula articular recubriendo el ángulo superolateral del astrágalo.

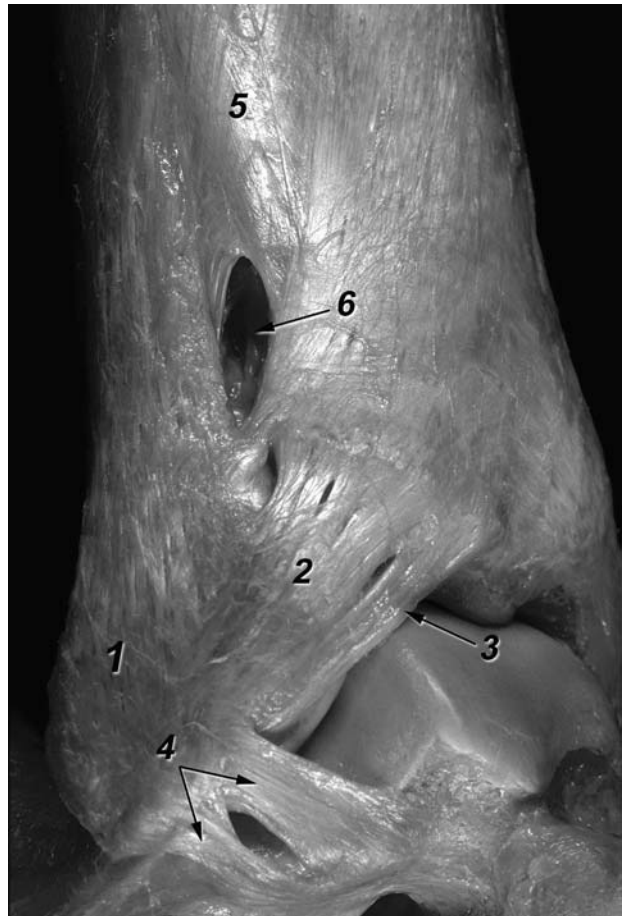


Figura 3. Visión lateral de una disección osteoarticular de un tobillo derecho. 1. Peroné. 2. Ligamento tibiofibular anterior. Obsérvese su aspecto multifascicular. 3. Fascículo distal del ligamento tibiofibular anterior. Obsérvese su contacto con el ángulo superolateral del astrágalo. 4. Ligamento talofibular anterior formado por dos bandas, disposición más habitual. 5. Membrana interósea. 6. Ojal de paso para las arterias y venas peroneas perforantes.

lar *anteroinferior accesorio*, denominación que fue rebatida años más tarde por Basset¹² tras realizar un estudio anatómico sobre 11 tobillos de cadáver, denominándolo fascículo distal del ligamento tibiofibular anteroinferior. Determinó sus dimensiones, los grados de flexión necesarios para que este fascículo distal entrara en contacto con el astrágalo (12° de media) y observó que este fascículo del ligamento es intracapsular y extrasinovial, detalle que justifica su visión mediante la artroscopia.

Basset¹² publica, además del estudio anatómico, una serie de 7 casos clínicos en los que la resección del fascículo distal del ligamento tibiofibular anterior resolvió satisfactoriamente la sintomatología de pacientes con dolor crónico de tobillo, con una historia previa de entorsis de tobillo en inversión. En todos los casos el ligamento estaba engrosado y en 5 pacientes se observó la abrasión del cartílago articular en la zona en que el ligamento tomaba contacto con el ligamento, que precisó desbridamiento. Esta etiología ligamentosa de atrapamiento/pellizcamiento (*impingement*) es por primera vez mencionada por Basset¹².

La resección del fascículo distal como actitud terapéutica, sea por cirugía tradicional o por cirugía artroscópica, no causa cambios detectables en la estabilidad del tobillo^{12,14,15} y conlleva a una mejoría clínica. El porqué sucede esto, siendo normal la presencia del fascículo distal, es postulado por Basset¹² como consecuencia de cambios en la mecánica del tobillo. Después de una lesión del ligamento colateral lateral, podría explicarse por qué la lesión del ligamento talofibular anterior aumenta la laxitud anteroposterior del tobillo¹⁶ y ello comporta una mayor extrusión anterior del astrágalo que produciría un mayor contacto y presión del fascículo distal¹² sobre él.

Posteriormente, el interés por este fascículo distal ha sido motivo de numerosas publicaciones, con el objetivo de definir mejor su anatomía y correlacionarla con el mencionado atrapamiento/pellizcamiento (*impingement*)^{9,13,17,18}.

Ray y Kriz¹⁷ definieron las variaciones y relaciones del ligamento tibiofibular anterior con el astrágalo y clasificaron éstas en 5 tipos (I-V). La incidencia del fascículo distal fue del 21,7%. Según estos autores, la presencia de un fascículo separado no es un prerrequisito para el atrapamiento/pellizcamiento (*impingement*), sino la presencia de una región triangular biselada localizada en la zona anterior del borde superolateral del astrágalo, donde habitualmente se observa un cartílago de peor calidad cuando hay atrapamiento/pellizcamiento (*impingement*)¹⁸.

Akseki et al¹⁸ realizaron un estudio anatómico del citado ligamento con el objetivo de determinar su rol en el atrapamiento/pellizcamiento (*impingement*). La incidencia del fascículo distal fue aproximadamente del 91%. Probablemente esta diferencia de incidencias es debida a las distintas consideraciones en la estricta definición de fascículo separado.

Otro factor relacionado con el atrapamiento/pellizcamiento (*impingement*) es el nivel de inserción fibular del li-

gamento respecto a la interlínea articular del tobillo. Una inserción fibular más distal del ligamento respecto a la interlínea articular conduciría a un aparente mayor contacto en posición neutra del tobillo con un mayor potencial de volverse patológico¹⁸.

Nuestras observaciones en la sala de disección nos han permitido objetivar que el fascículo distal contacta con el astrágalo en posición neutra. Este hallazgo observado frecuentemente durante la artroscopia de tobillo debe ser considerado por el cirujano como un hallazgo normal¹⁸ (fig. 4). Ello también ha sido observado por otros autores^{13,17,19,20}, sin embargo, en variaciones anatómicas o en casos de inestabilidad de tobillo puede ser entonces patológico.

El contacto del ligamento es más prominente en tres posiciones diferentes del tobillo: flexión, flexión-eversión y extrema extensión-inversión. Sin embargo el contacto disminuye con la flexión máxima. El contacto es más prominente en flexión-eversión que sólo en flexión, aunque éste desaparece en los extremos del movimiento. La distracción articular disminuye el contacto¹⁸.

En su estudio Akseki et al¹⁸ observaron que la sección del ligamento talofibular anterior no cambia el contacto en posición neutra del tobillo, sin embargo, importantes cambios fueron observados durante los movimientos del tobillo, que corroboran la teoría propuesta por Basset¹²; la inestabilidad del tobillo es un factor directo en el comportamiento patológico del ligamento tibiofibular anterior. El diagnóstico de este tipo de pinzamiento/atrapamiento (*impingement*) ligamentoso debe ser considerado en pacientes que tengan dolor crónico en la zona anterolateral del tobillo después de una entorsis de tobillo con un estabilidad articular y radiología normal²¹.

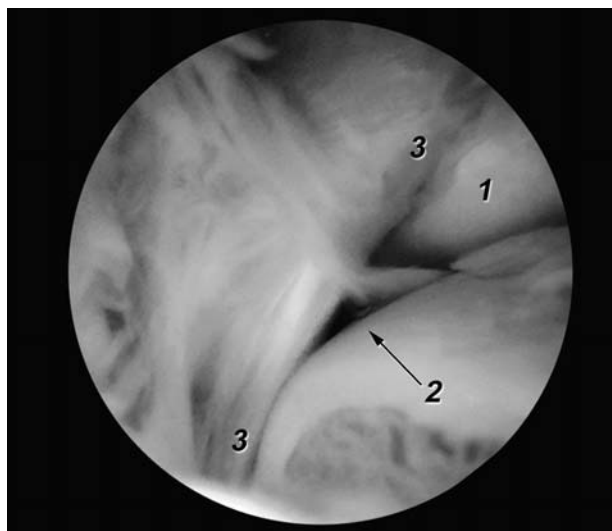


Figura 4. Imagen artroscópica del fascículo distal del ligamento tibiofibular anterior obtenida a través del portal anterolateral. 1. Superficie articular maleolar del peroné. 2. Ángulo superolateral del astrágalo. 3. Fascículo distal del ligamento tibiofibular anterior.

Ligamento tibiofibular posterior o posteroinferior

Según descripciones clásicas podemos considerar que está constituido por dos componentes, uno superficial y otro profundo¹¹, aunque esta subdivisión no es aceptada por todos los autores. La terminología utilizada para este ligamento y/o sus componentes es controvertida⁹, siendo ello más evidente en la literatura artroscópica²².

Componente superficial

Se origina en el borde posterior del maléolo peroneal y se dirige proximal y medialmente hacia la tibia, donde se inserta en su tubérculo posterior. Este componente profundo sería homólogo al ligamento tibiofibular anterior. Cuando se refieren a él, es habitualmente denominado con el nombre de ligamento tibiofibular posterior o posteroinferior.

Componente profundo

Denominado por Sarrafian¹¹ como ligamento transverso. Es de aspecto conoideo ya que gira sobre sus fibras durante su recorrido. Se origina en la zona proximal de la fosa maleolar, para dirigirse hacia la tibia e insertarse en su borde posterior, al revestimiento cartilaginoso de la carilla o superficie articular inferior de la tibia, pudiendo alcanzar sus fibras el maléolo tibial. Este ligamento sobrepasa en sentido distal el margen óseo, constituyéndose, tal como afirma Sarrafian¹¹, en un verdadero *labrum* dependiente de la superficie articular inferior de la tibia (fig. 5), proporcionando estabilidad articular talocrural al aumentar el tamaño y la concavidad de la superficie articular, además de prevenir la traslación posterior del astrágalo²³.

El ligamento transverso por su localización y debido a la escasa superficie articular aportada por el maléolo peroneal contacta con el astrágalo convirtiendo el borde lateral del cuerpo astragalino, en su mitad posterior, en una superficie triangular de base posterior como resultado de su impronta¹¹.

Observados artroscópicamente a través de portales anteriores, muchos autores describen que el ligamento tibiofibular posterior es fácilmente visualizado, pero se aprecian controversias en relación con el ligamento transverso. Golanó et al²² demostraron en un estudio anatomoartroscópico que sólo el componente profundo del ligamento tibiofibular posterior o ligamento transverso es visible artroscópicamente, ayudando a aclarar las confusas descripciones previas de este ligamento.

Ligamento interóseo tibiofibular

Se trata de una masa densa de fibras cortas que saltan de tibia a peroné entremezcladas entre tejido adiposo y pequeños vasos procedentes de la arteria peronea. Podríamos considerar este ligamento como la continuación distal de la membrana interósea a nivel de la articulación tibiofibular distal o sindésmosis tibiofibular^{4,11} (fig. 1A).

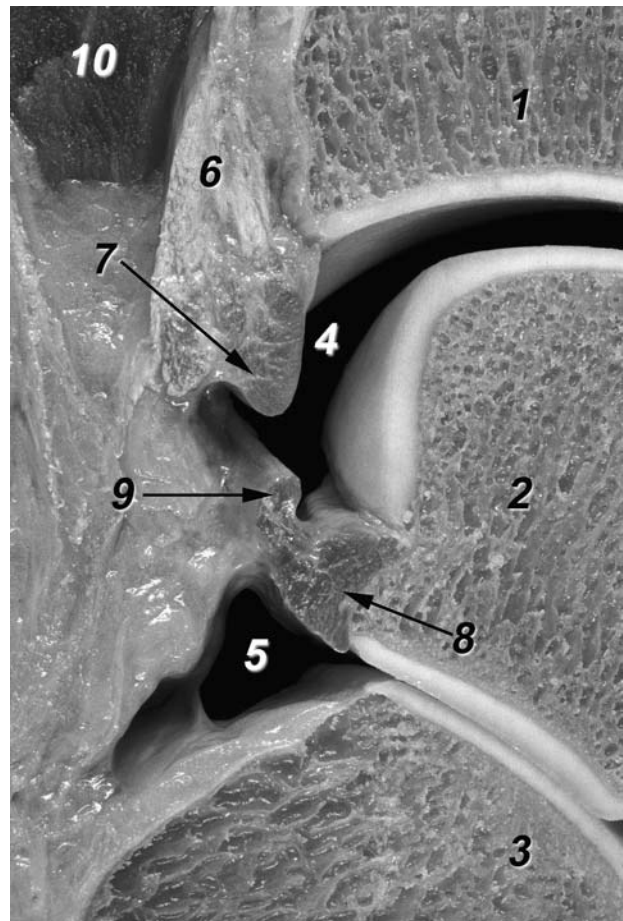


Figura 5. Detalle de la región posterior de las articulaciones talocrural y subtalar a través de un corte sagital. 1. Tibia. 2. Astrágalo. 3. Calcáneo. 4. Cavidad articular talocrural. 5. Cavidad articular subtalar. 6. Componente superficial del ligamento tibiofibular posterior. 7. Componente profundo del ligamento tibiofibular posterior o ligamento transverso, que se comporta como un verdadero labrum articular. 8. Ligamento talofibular posterior. 9. Ligamento intermaleolar posterior. 10. Masa muscular del flexor largo del dedo gordo.

LIGAMENTOS QUE UNEN LOS HUESOS DE LA PIERNA COMO LOS HUESOS DEL ESQUELETO DEL PIE

Se distinguen dos ligamentos, el ligamento colateral lateral y el colateral medial.

Ligamento colateral lateral

Situado en la parte externa de la articulación comprende tres fascículos, enteramente independientes unos de otros:

Ligamento talofibular anterior

De todos los ligamentos del tobillo es el más comúnmente lesionado. Es un ligamento plano, cuadrilátero, relativamente fuerte y en íntimo contacto con la cápsula. Se halla formado, habitualmente, por dos bandas distintas separadas

por un intervalo que permite el paso de ramas vasculares procedentes de la arteria peronea perforante y de su anastomosis con la arteria maleolar lateral, siendo la banda superior mayor que la inferior. Ocasionalmente pueden existir tres bandas¹¹, aunque en nuestras disecciones nunca lo hemos observado. Milner y Soames²⁴ en un estudio anatómico del citado ligamento en 26 tobillos de cadáver observaron en un 38% de los casos el ligamento como una única estructura, en un 50% de los casos formado por dos bandas y en un 12% por tres bandas, entrando en contraposición con las observaciones de Sarrafian¹¹. Es, sin embargo, llamativo que estudios anatómicos posteriores como los de Burks y Morgan²⁵ y nuevamente de Milner y Soames²⁶, encaminados a determinar la anatomía de los componentes del ligamento colateral lateral y sus dimensiones, no enfatizan en este aspecto. Delfaut et al²⁷ en un estudio mediante resonancia magnética (RM) en 22 pacientes sin antecedentes de entorsis de tobillo observaron el ligamento talofibular anterior en un 9% de los casos con una apariencia monofasciculada, en un 55% bifasciculado y en un 36% de los casos una apariencia estriada. Nosotros hemos podido constatar en nuestras disecciones que la morfología más habitual de este ligamento es la de estar constituido por dos bandas (fig. 6), tal como menciona Sarrafian¹¹, a la vez que éstas se comportan durante los movimientos del tobillo de distinta forma. Durante la flexión la banda superior o proximal está relajada para aumentar su tensión a medida que se realiza la extensión, mientras que la banda inferior o distal se halla siempre en tensión sea cual sea la posición del tobillo.

En conjunto el ligamento talofibular anterior se origina en el borde anterior del maléolo lateral. Desde su origen se dirige anteromedialmente para insertarse en el cuerpo del astrágalo, justo anterior a la superficie articular destinada al maléolo lateral, en dos pequeños tubérculos óseos visibles en preparaciones anatómicas óseas, correspondientes a la inserción de cada una de sus bandas. En posición neutra del tobillo (bipedestación) el ligamento es prácticamente horizontal, para dirigirse hacia arriba en flexión y hacia abajo en extensión del mismo.

De estas bandas, la superior alcanza el origen del ligamento tibiofibular anterior y la inferior el del ligamento calcaneofibular; incluso en muchos especímenes estos últimos ligamentos están unidos por fibras arciformes en su origen maleolar¹¹.

Ligamento calcaneoperoneo

Es un ligamento grueso y cordonal, que se origina en el borde anterior del maléolo lateral, justo debajo del origen de la banda inferior del ligamento talofibular anterior, con la que puede estar unido como ya hemos mencionado en el apartado precedente, por fibras arciformes. Es importante señalar que su origen no se extiende hasta la punta del maléolo, quedando éste libre de inserciones ligamentosas, detalle que puede apreciarse durante la artroscopia de tobillo.

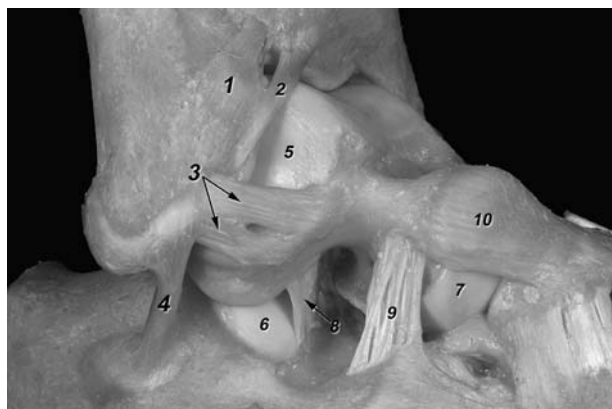


Figura 6. Visión lateral de los componentes del ligamento colateral lateral. 1. Ligamento tibiofibular anterior. 2. Fascículo distal del ligamento tibiofibular anterior. 3. Ligamento talofibular anterior, constituido por dos bandas, disposición más frecuente. 4. Ligamento calcaneofibular. 5. Superficie articular maleolar del astrágalo. 6. Superficie articular calcánea posterior. 7. Superficie articular de la cabeza del astrágalo para el navicular. 8. Ligamento talocalcáneo interseo. 9. Ligamento cervical. 10. Ligamento talonavicular dorsal.

En posición neutra, el ligamento se dirige hacia atrás, abajo y medialmente, para insertarse en un pequeño tubérculo localizado en la zona posterior de la cara lateral del calcáneo, posteriormente a la tróclea peroneal (fig. 6).

Este ligamento está cruzado superficialmente por los tendones peroneos y sus vainas, que pueden dejar impresión sobre él. Aproximadamente, sólo 1 cm del ligamento está al descubierto¹¹. Así mismo, se halla separado de la articulación subtalar o talocalcánea por el ligamento talocalcáneo lateral, del cual se encuentra a su vez separado por tejido adiposo. Su relación con el citado ligamento y sus variaciones anatómicas han sido motivo de estudio²⁸. El ligamento calcaneofibular controla dos articulaciones, la articulación talocrural y la articulación subtalar o talocalcánea, a diferencia de los otros dos componentes del LCL que actúan sólo sobre la talocrural.

Este ligamento ha recibido escasa atención respecto a los otros ligamentos que componen el ligamento colateral lateral. Las variaciones en su orientación han sido estudiadas por Ruth²⁹. Durante la extensión el ligamento calcaneofibular se horizontaliza mientras que en flexión se verticaliza, manteniendo su tensión durante todo el arco de movimiento. La posición de talo-valgo o varo modifica considerablemente el ángulo formado por el ligamento respecto al eje longitudinal del peroné. Así, en posición de valgo el ligamento se hallará relajado y en posición de varo estará tenso. Ello justificaría su posibilidad de lesión sin que exista movimiento de flexoextensión del tobillo.

Ligamento astragaloperoneo posterior

Es un ligamento grueso, intracapsular y extrasinovial, fasciculado y muy resistente de forma trapezoidal que se

halla situado en un plano casi horizontal. Se origina en la superficie medial del maléolo lateral en la fosa del maléolo, y desde su origen cursa horizontalmente hacia la zona posterolateral del astrágalo. Sus fibras se insertan a lo largo de la cara lateral del astrágalo, en una superficie rugosa a modo de canal situada a lo largo del borde posteroinferior de la superficie maleolar lateral del astrágalo y otras fibras, más largas, se insertan en la superficie posterior del astrágalo, pudiendo alcanzar mediante expansiones el tubérculo posterolateral del astrágalo, el proceso trigonal, o el *os trigonum*, pudiendo también contribuir en la formación del túnel del tendón del músculo flexor largo del dedo gordo (*M. flexor hallucis longus*). En visión posterior adopta una forma triangular, con el vértice en situación lateral y la base en situación medial (fig. 7).

Una banda de fibras originadas del borde superior del ligamento, cerca de su origen, se dirige hacia arriba y medialmente para insertarse en el borde posterior de la tibia, fusionándose con fibras del componente profundo del ligamento tibiofibular posterior, pudiendo alcanzar la superficie posterior del maléolo medial, contribuyendo a formar el *labrum* existente en el margen posterior de la tibia. Este grupo de fibras ha recibido distintos nombres (haz de refuerzo capsular³⁰, haz ascendente o tibial del ligamento talofibular posterior⁴) aunque nosotros preferimos el propuesto por Paturet³¹ que lo denominó ligamento *intermaleolar posterior* (figs. 5 y 7). En la literatura artroscópica, este ligamento ha recibido el nombre de «*tibial slip*» según Chen³² e Ikeuchi³³.

Este ligamento intermaleolar posterior ha sido motivo de recientes estudios por su implicación en el denominado atrapamiento/pellizcamiento posterior de tejidos blandos (*posterior soft-tissue impingement syndrome*) de tobillo^{34,35}. Rosenberg et al³⁶ observaron este ligamento en un 56% de los casos en un estudio anatómico y en un 19% de pacientes en un estudio mediante RM, aunque los autores justifican esta diferencia de frecuencia por las limitaciones de resolución espacial de la RM. Milner y Soames²⁶ informaron en su estudio anatómico la presencia del ligamento intermaleolar posterior en un 72% de los especímenes. Golanó et al²² lo identificaron en todas sus disecciones, así como en el estudio artroscópico realizado. Probablemente, y bajo nuestra opinión, esta diferencia de hallazgos sea debida a que el ligamento intermaleolar posterior es de pequeño tamaño (2,3 mm de media, rango 1-5 mm) y su disección requiere una elevada destreza. Además, este ligamento puede estar dividido en dos o tres bandas distintas (20%)³⁶, alguna de las cuales puede no alcanzar inserción ósea e insertarse en la cápsula articular del tobillo. Este último aspecto debe ser considerado, especialmente durante su observación artroscópica, para evitar su confusión con una lesión del citado ligamento.

Este ligamento, por su disposición anatómica, se halla situado entre el ligamento transverso y el ligamento talofibular posterior, y observado en visión posterior se dirige

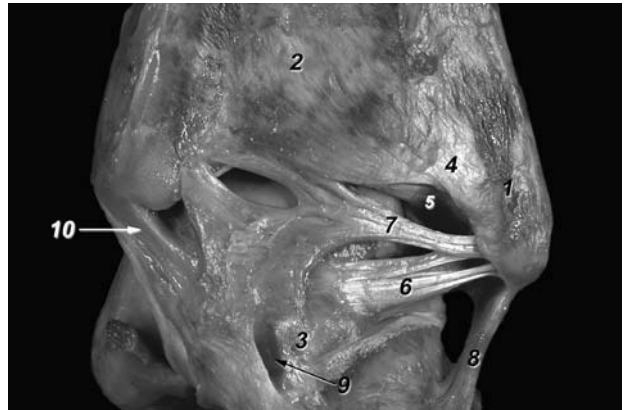


Figura 7. Visión posterior de los ligamentos del tobillo. 1. Peroné. 2. Tibia. 3. Tubérculo posterolateral del astrágalo. 4. Ligamento tibiofibular posterior, componente superficial. 5. Ligamento tibiofibular posterior, componente profundo o ligamento transverso. 6. Ligamento talofibular posterior. 7. Ligamento intermaleolar posterior o tibial slip de la bibliografía artroscópica. 8. Ligamento calcaneoperoneo. 9. Túnel osteofibroso del tendón del músculo flexor largo del dedo gordo. 10. Ligamento tibiotalar posterior profundo.

oblicuamente desde lateral a medial y desde distal a proximal (fig. 7). Así, durante la flexión de tobillo el ligamento intermaleolar posterior se hallará tenso mientras que en extensión estará relajado²², por lo que es de suponer que traumatismos que ocasionen una flexión dorsal forzada del tobillo pueden producir su lesión o rotura, o bien una fractura osteocondral por avulsión³⁷. La flexión plantar ocasionará su relajación, pudiendo ser entonces atrapado entre la tibia y el astrágalo ocasionando su atrapamiento/pellizcamiento (*impingement*).

Su relevancia clínica ha sido puesta de manifiesto por la mejoría de los síntomas observada en los pacientes tratados con desbridamiento del citado ligamento^{22,38}.

Ligamento colateral medial

Como ya mencionamos los ligamentos del tobillo han recibido poca atención. Esto es especialmente evidente en el LCM o ligamento deltoideo³⁹. El LCM es un fuerte y extenso ligamento de aspecto multifascicular que se extiende desde el maléolo medial a modo de abanico hacia los huesos del pie, navicular, astrágalo y calcáneo. Debido a que los orígenes e inserciones de los distintos fascículos o componentes del LCM son contiguos y poco definidos, son numerosas las variaciones en las descripciones anatómicas como consecuencia de las diferentes interpretaciones por parte de los distintos autores, siendo usualmente su división artificial. Sarrafian¹¹ describe 13 interpretaciones diferentes (propuestas entre 1822 y 1979) de sus distintos componentes, aunque posteriormente se han sugerido más³⁹⁻⁴¹.

Aunque existen estas diferentes interpretaciones, en lo que sí parecen estar de acuerdo los distintos autores es en considerar en el LCM dos planos, uno superficial y otro

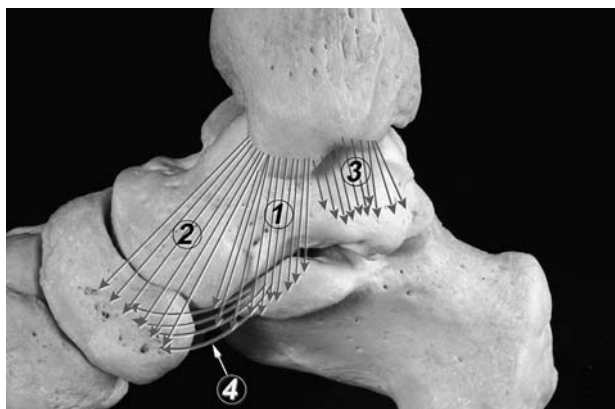


Figura 8. Representación esquemática de los componentes constantes del ligamento colateral medial descritos por Milner y Soames⁴¹. 1. Ligamento tibiospring. 2. Ligamento tibionavicular. 3. Ligamento tibiotalar posterior profundo. 4. Ligamento calcaneonavicular superomedial.

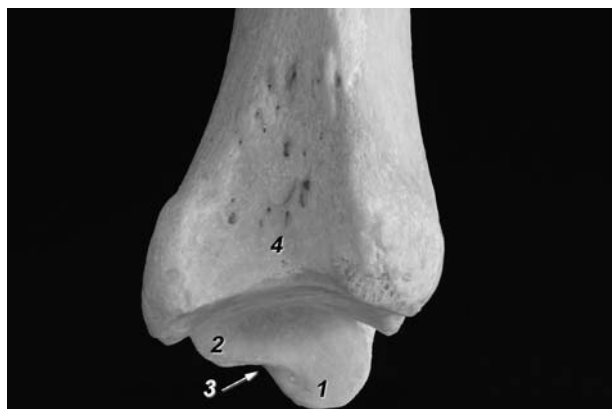

Figura 9. Visión lateral de la epifisis distal de la tibia derecha. 1. Colliculus anterior. 2. Colliculus posterior. 3. Escotadura intercollicular. 4. Escotadura peronea.

profundo^{11,39,41,42}. Los ligamentos que componen el plano superficial cruzan dos articulaciones, la del tobillo y la subtalar, mientras que los que forman el plano profundo sólo lo hacen para la articulación del tobillo⁴¹, aunque esta diferenciación no es del todo clara^{39,43}.

Para la descripción de los componentes del LCM seguiremos la propuesta por Milner y Soames⁴¹ y posteriormente corroborada por Boss y Hintermann³⁹(fig. 8). Seis bandas o componentes del LCM fueron observadas en 40 disecciones osteoarticulares: tres de ellas fueron halladas constantemente (el ligamento tibiospring, el ligamento tibionavicular y el ligamento tibiotalar posterior profundo) y tres inconstantemente (ligamento tibiotalar posterior superficial, ligamento tibioalcáneo y el ligamento tibiotalar anterior profundo) (tabla 1).

Para comprender adecuadamente los orígenes del LCM es necesario recordar la morfología del maléolo tibial. Si éste es observado en visión medial, podremos distinguir dos zonas o segmentos (*colliculi*) separados por una escotadura intercollicular, de unos 0,5-1 cm de longitud. El segmento anterior o *colliculus* anterior desciende unos 0,5 cm más que el segmento posterior o *colliculus* posterior¹¹. Utilizaremos esta nomenclatura, ya que la terminología anatómica internacional^{7,8} no contempla estos detalles anatómicos y

por que es utilizada por la mayoría de autores en sus descripciones anatómicas (fig. 9).

Componentes constantes

Ligamento tibiospring. Raramente descrito en la bibliografía a pesar de su importante papel en la estabilidad del tobillo⁴⁰. Es el ligamento más superficial y el más perpendicular de todos, y se origina en el maléolo tibial para insertarse en el borde superior del ligamento calcaneonavicular superomedial. Denominado así por Siegler et al⁴⁰, como fascículo tibioligamentoso por Sarrafian¹¹, y también como ligamento tibioalcáneo^{42,44}, no diferenciando estos autores ambos ligamentos.

Ligamento tibionavicular. Forma la parte más anterior del LCM. Se origina en el borde anterior del *colliculus* anterior de la tibia y se inserta en zona dorsomedial del navicular fusionándose algunas de sus fibras con el ligamento calcaneonavicular superomedial⁴⁵. Sarrafian¹¹ divide este ligamento en dos, el tibionavicular y el tibiotalar anterior superficial. Aunque se acepta que el ligamento tibionavicular puede tener inserciones en el astrágalo, para Milner y

Tabla 1. Comparación de nomenclaturas de los componentes del ligamento colateral medial (LCM) sugeridas por Sarrafian¹¹ y Milner y Soames⁴¹

Milner y Soames ⁴¹	Sarrafian ¹¹
Capa superficial	Capa superficial
Ligamento <i>tibiospring</i> (constante)	Fascículo tibioligamentoso
Ligamento tibioescafoideo (constante)	Fascículo tibioescafoideo + fascículo tibioastragalino anterior superficial
Ligamento tibioastragalino posterior superficial (inconstante)	Fascículo tibioastragalino posterior superficial
Ligamento tibioalcáneo (inconstante)	Fascículo tibioalcáneo
Capa profunda	Capa profunda
Ligamento tibioastragalino posterior profundo (constante)	Fascículo tibioastragalino posterior profundo
Ligamento tibioastragalino anterior profundo (inconstante)	Fascículo tibioastragalino anterior profundo

Soames⁴¹ no son suficientes para considerar este grupo de fibras un ligamento separado.

Ligamento tibiotalar posterior profundo. Originado en un amplia zona del maléolo tibial, región posterior del *colliculus* anterior, escotadura intercollicular y región anterior del *colliculus* posterior, se dirige hacia el distal para insertarse en la cara medial del astrágalo, por debajo de la superficie articular maleolar, alcanzando el tubérculo posteromedial de la cola del astrágalo¹¹. Este ligamento, de aspecto multifasciculado, fue el único ligamento profundo observado en todos los casos del estudio realizado por Milner y Soames⁴¹. Su observación es fácil en preparaciones osteoarticulares, ya que éste rebasa posteriormente el límite del plano superficial (fig. 7). Sin embargo, algunos autores subdividen el componente tibiotalar posterior en superficial y profundo.

Componentes adicionales o inconstantes

Estos componentes adicionales o inconstantes fueron observados aproximadamente en la mitad de los casos (21 de 40) en el estudio de Milner y Soames⁴¹.

Ligamento tibiotalar posterior superficial. Originado en la superficie medial del *colliculus* posterior y parte posterior del *colliculus* anterior, se inserta en un tubérculo situado en la cara medial del astrágalo denominado tubérculo talar medial⁴¹ y en el *sustentaculum tali*.

Ligamento tibioalcáneo. Originado en la cara medial del *colliculus* anterior se inserta en el borde medial del *sustentaculum tali*. Este ligamento a través de un pequeño número de fibras puede alcanzar el ligamento calcaneonavicular superomedial, componente de *spring ligament*, por lo cual este ligamento sería equivalente al ligamento tibiospring del estudio de Milner y Soames⁴¹, aunque éstos insisten en que se trata de ligamentos distintos a diferencia de otros autores^{42,44}.

Ligamento tibiotalar anterior profundo. Originado del *colliculus* anterior y de la escotadura intercollicular del maléolo medial, se inserta en la cara medial del astrágalo, justo debajo de la parte anterior de la superficie articular maleolar.

Algunos autores han descrito la presencia de dos ligamentos tibiotalares profundos, anterior y posterior¹¹, mientras que otros sólo han mencionado un único ligamento profundo⁴⁰. Ello es el resultado de las variaciones en cuanto al desarrollo del componente profundo del LCM, aunque como mencionan Milner y Soames⁴¹, su porción anterior es habitualmente infrecuente.

La mayor parte del LCM está cubierto por tendones en su trayecto desde la pierna hasta sus inserciones óseas en el pie. Su zona anterior, en continuación con la cápsula articular, se halla cubierta por el tendón del músculo tibial posterior. Su zona media y posterior está cubierta por los tendones

de los músculos tibial posterior y flexor largo de los dedos. El suelo de las vainas fibrosinoviales que poseen estos tendones, a menudo de tejido fibrocartilaginoso, se adhieren firmemente a LCM. Una disección precisa y dificultosa es necesaria para separar la vaina fibrosa del LCM. Posteriormente, el LCM se continúa con la cápsula posterior de la articulación del tobillo.

De todo lo mencionado respecto al LCM podemos deducir que si bien hemos aceptado la descripción propuesta por Milner y Soames⁴¹, la anatomía de este ligamento y concretamente de sus componentes sigue siendo aún confusa, en parte debido a que la diferenciación de sus distintos componentes es difícil desde un punto de vista técnico de la disección, y probablemente artificial ya que se orígenes e inserciones son confusos y la nomenclatura utilizada aún no ha sido revisada y aceptada por el Comité Federal sobre Terminología Anatómica. A ello se añade que las imágenes, dibujos o esquemas mostrados en la literatura son también imprecisos³⁹. A pesar de ello, el conocimiento de la compleja anatomía del LCM es importante cuando su reconstrucción es requerida³⁹.

La lesión del LCM, al igual que ocurre con el LCL, puede originar también un síndrome de atrapamiento/pellizcamiento en la zona medial y posterior del tobillo tal como describieron por primera vez Liu y Mirzayan⁴⁶, en este caso, como consecuencia de traumatismos en eversión del tobillo. Recientemente, Mosier-LaClair et al⁴⁷ han descrito un síndrome de atrapamiento/pellizcamiento cuyo responsable es uno de los componentes del ligamento deltoideo. En conclusión, estudios adicionales a los que disponemos actualmente del LCM serán necesarios para comprender mejor su función y propiedades biomecánicas.

BIBLIOGRAFÍA

1. Ferkel RD. Soft-tissue lesions of the ankle. En: Whipple TL, editor. Arthroscopic surgery: The foot and ankle. Philadelphia: Lippincott-Raven, 1996; p. 121-43.
2. Anderson KJ, Lecoq JF. Operative treatment of injury to the fibular collateral ligament of the ankle. J Bone Joint Surg Am 1954;36A:825-32.
3. Clanton TO, Paul P. Syndesmosis injuries in athletes. Foot Ankle Clin N Am 2002;7:529-49.
4. Testut L, Latarjet A. Tratado de anatomía humana. Barcelona: Salvat Editores, S.A., 1985; p. 704-19.
5. Morgan CD. Gross and arthroscopic anatomy of the ankle. En: McGuinty J, editor. Operative arthroscopy. Philadelphia: Lippincott-Raven, 1996; p. 1001-117.
6. Kapanji IA. Cuadernos de fisiología articular. Cuaderno III. Barcelona: Masson, S.A, 1982.
7. Federative Committee on Anatomical Terminology. Terminología anatómica. International. Anatomical terminology. Stuttgart, Germany: Thieme, 1998.
8. Comité Federal sobre Terminología Anatómica, Sociedad Anatómica Española. Terminología anatómica. Terminología anatómica internacional. Madrid: Editorial Médica Panamericana, 2001.

9. Bartonicek J. Anatomy of the tibiofibular syndesmosis and its clinical relevance. *Surg Radiol Anat* 2003;25:379-86.
10. Kelikian AS, Rinella AS. Ankle fractures. En: Kelikian AS, editor. *Operative treatment of the foot and ankle*. Stamford, Connecticut: Appleton & Lange, 1999: p.255-83.
11. Sarrafian SK. *Anatomy of the foot and ankle. Descriptive, topographic, functional*. 2nd edition. Philadelphia: J.B. Lippincott Company, 1993; p. 159-217.
12. Bassett III FH, Gates HS, Billys JB, Morris HB, Nikolaou PK. Talar impingement by the anteroinferior tibiofibular ligament. A cause of chronic pain in the ankle after inversion sprain. *J Bone Joint Surg Am* 1990;72A:55-9.
13. Akseki D, Pinar H, Bozkurt M, Yaldiz K, Araç S. The distal fascicle of the anterior inferior tibiofibular ligament as a cause of anterolateral ankle impingement. Results of arthroscopic resection. *Acta Orthop Scand* 1999;70:478-82.
14. Nikolopoulos CE. Anterolateral instability of the ankle joint. An anatomical, experimental and clinical study. Thesis, University of Athenes, Athenes, Greece, 1982 (citado por Basset, referencia 12).
15. Rasmussen O, Tovborg-Jensen I, Boe S. Distal tibiofibular ligaments, analysis of function. *Acta Orthop Scand* 1982;53: 681-6.
16. Jonson EE, Markolf KL. The contribution of the anterior talofibular ligament to ankle laxity. *J Bone Joint Surg Am* 1983; 65A:81-8.
17. Ray RG, Kriz BM. Anterior inferior tibiofibular ligament. Variations and relationship to the talus. *J Am Podiatr Med Assoc* 1991;81:479-85.
18. Akseki D, Pinar H, Yaldiz K, Akseki NG, Arman C. The anterior inferior tibiofibular ligament and talar impingement: a cadaveric study. *Knee Surg, Sports Traumatol, Arthrosc* 2002;10:321-6.
19. Liu SH, Raskin A, Osti L, Barber C, Jacobson K, Finerman G. Arthroscopic treatment of anterolateral ankle impingement. *Arthroscopy* 1994;10:215-8.
20. Horner G, Liu S. Arthroscopic treatment of talar impingement by the accessory anteroinferior tibifibular ligament. Abstract. *Arthroscopy* 1996;12:384.
21. Ferkel RD. Differential diagnosis of the chronic ankle sprain pain in the athlete. *Sports Med Arthroscopy Rev* 1994;2:274-83.
22. Golanó P, Mariani PP, Rodríguez-Niedenfuhr M, Mariani, PF, Ruano-Gil D. Arthroscopic anatomy of the posterior ankle ligaments. *Arthroscopy* 2002;18:353-8.
23. Taylor DC, Englehardt DL, Bassett FH. Syndesmosis sprains of the ankle. The influence of heterotopic ossification. *Am J Sport Med* 1992;20:146-50.
24. Milner CE, Soames RW. Anatomical variations of the anterior talofibular ligament of the human ankle joint. Correspondence. *J Anat* 1997;191:457-8.
25. Burks RT, Morgan J. Anatomy of the lateral ankle ligaments. *Am J Sport Med* 1994;22:72-7.
26. Milner CE, Soames RW. Anatomy of the collateral ligaments of the human ankle joint. *Foot Ankle* 1998;19:757-60.
27. Delfaut EM, Demondion X, Boutry N, Cotten H, Mestdagh H, Cotten A. Multi-fasciculated anterior talo-fibular ligament: Re-assessment of normal findings. *Eur Radiol* 2003;13:1836-42.
28. Trouilloud P, Dia A, Grammont P, Gelle MC, Autissier JM. Variations du ligament calcaneo-fibulaire (lig. calcaneofibulare). Applications à la cinématique de la cheville. *Bull Assoc Anat* 1988;72:31-5.
29. Ruth CJ. The surgical treatment of injuries of the fibular collateral ligaments of the ankle. *J Bone Joint Surg Am* 1961; 43A:233-6.
30. Rouvière H, Delmas A. Anatomía humana descriptiva, topográfica y funcional. Tomo III. 10^a ed. Barcelona: Masson, S.A., 1999; p. 362-7.
31. Paturet G. *Traité d'antomie humaine*. París: Masson, 1951; p. 704-11.
32. Chen Y. Arthroscopy of the ankle joint. En: Watanabe M, editor. *Arthroscopy of small joints*. New York: Igaku-Shoin, 1985.
33. Ikeuchi H. Personal communication. Referenciado por Guhl JF. Soft tissue (synovial) pathology. En Guhl JF, editor. *Ankle arthroscopy*. Thorofare, NJ: Slack, 1988; p. 79-94.
34. Hamilton WC. Foot and ankle injuries in dancers. *Clin Sports Med* 1988;7:143-73.
35. Hamilton WG, Gepper J, Thompson FM. Pain in the posterior aspect of the ankle in dancers. Differential diagnosis and operative treatment. *J Bone Joint Surg Am* 1996;10A:1491-500.
36. Rosenberg ZS, Cheung YY, Beltran J, Sheskie S, Leong M, Jahss M. Posterior intermalleolar ligament of the ankle: normal anatomy and MR imaging features. *AJR* 1995;165:387-90.
37. Loren GJ, Ferkel RD. Arthroscopic strategies in fracture management of the ankle. En Chow JCY, editor. *Advanced arthroscopy*. New York: Springer, 1999; p. 635-53.
38. Fiorella D, Helms CA, Nunley II JA. The MR imaging features of the posterior intermalleolar ligament in patients with posterior impingement syndrome of the ankle. *Skeletal Radiol* 1999;28:573-6.
39. Boss AP, Hintermann B. Anatomical study of the medial ankle ligament complex. *Foot Ankle Int* 2002;23:547-53.
40. Siegler S, Block J, Schneck CD. The mechanical characteristics of the collateral ligaments of the human ankle joint. *Foot Ankle* 1988;8:234-42.
41. Milner CE, Soames RW. The medial collateral ligaments of the human ankle joint: Anatomical variations. *Foot Ankle* 1998;19:289-92.
42. Pankovich AM, Shivaram MS. Anatomical basis of variability in injuries of the medial malleolus and the deltoid ligament. I. Anatomical studies. *Acta Orthop Scand* 1979;50: 217-23.
43. Hintermann B. Medial ankle instability. *Foot Ankle Clin N Am* 2003;8:723-38.
44. Leardini A, O'Connor JJ, Catani F, Giannini S. The role of the passive structures in the mobility and stability of the human ankle joint: a literature review. *Foot Ankle Int* 2000;21: 602-15.
45. Davis WH, Sobel M, DiCarlo EF, Torzilli PA, Deng X, Gepfert MJ, et al. Gross, histological, and microvascular anatomy and biomechanical testing of the spring ligament complex. *Foot Ankle Int* 1996;17:95-102.
46. Liu SH, Mirzayan R. Posteromedial ankle impingement. Case report. *Arthroscopy* 1993;9:709-11.
47. Mosier-LaClair S, Monroe MT, Manoli A. Medial impingement syndrome of the anterior tibiotalar fascicle of deltoid ligament of the talus. *Foot Ankle Int* 2000;21:385-91.

Conflicto de intereses. Los autores no hemos recibido ayuda económica alguna para la realización de este trabajo. Tampoco hemos firmado ningún acuerdo por el que vayamos a recibir beneficios u honorarios por parte de alguna entidad comercial. Por otra parte, ninguna entidad comercial ha pagado ni pagará a fundaciones, instituciones educativas u otras organizaciones sin ánimo de lucro a las que estemos afiliados.