

Sacroilitis por *Mycobacterium xenopi* en paciente con infección por el virus de la inmunodeficiencia humana

Sr. Director: El espectro de gérmenes causantes de infecciones articulares parece mantenerse estable. Las micobacterias representan entre el 2,7 y el 7,7% de los casos¹. La infección tuberculosa (TB) ha conocido una amplificación con la extensión de la epidemia del sida. La tasa de morbilidad declarada de TB en Cataluña pasó del 28,9 por 100.000 en 1982 al 38,6 en 1989, y en EE.UU. la incidencia, del 9,1 por 100.000 en 1985 al 12,2 en 1988².

La infección osteoarticular por micobacterias ocurre aproximadamente en el 10% de las formas extrapulmonares de tuberculosis (13,8% en 1986 en Barcelona), con una incidencia como foco primario del 2%. Estos porcentajes son mayores en los pacientes con el virus de la inmunodeficiencia humana (VIH). La espondilitis tuberculosa representa hasta el 50% de las formas de afectación del aparato locomotor y la sacroilitis un 10%^{3,4}.

Describimos el caso de un paciente varón de 34 años, con VIH estadio C3 diagnosticado en 2000 (valores de CD4: 218 células/ μl^3 ; carga viral < 200 copias de ARN). Infección por *Pneumocystis carinii*, un año antes. El tratamiento actual incluía: estavudina (D4T), lamivudina (3Tc) y nelfinavir, así como profilaxis secundaria para *Pneumocystis* con cotrimoxazol.

Ingresa por dolor lumbar y febrícula de 15 días de evolución. Dolor localizado en área glútea derecha, dificultad para la deambulación y respuesta insatisfactoria a analgésicos (metamizol y paracetamol). Los antiinflamatorios no esteroideos se sus-

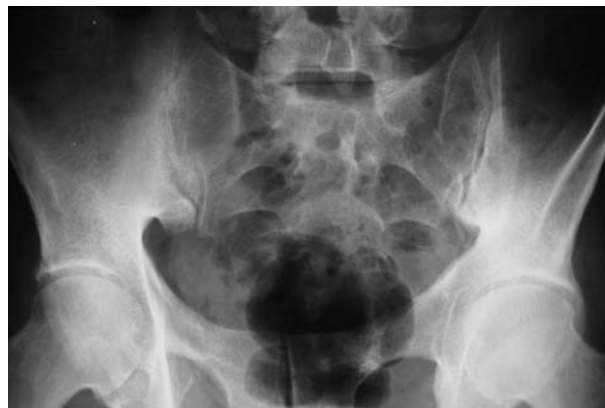

Figura 1. Imagen de radiología simple sin cambios significativos.

pendieron por reacción pruriginosa cutánea. En la exploración física presentaba dolor a la palpación sobre nalga izquierda, intensificado con la bipedestación y las maniobras de Trendelenburg-Duchenne, en decúbito lateral al abducir la extremidad izquierda contrarresistencia, en la rotación externa de la maniobra de Fabere y en decúbito supino al hiperextender la extremidad afectada (maniobra de Gaenslen). Durante el ingreso se constató la presencia de febrícula.

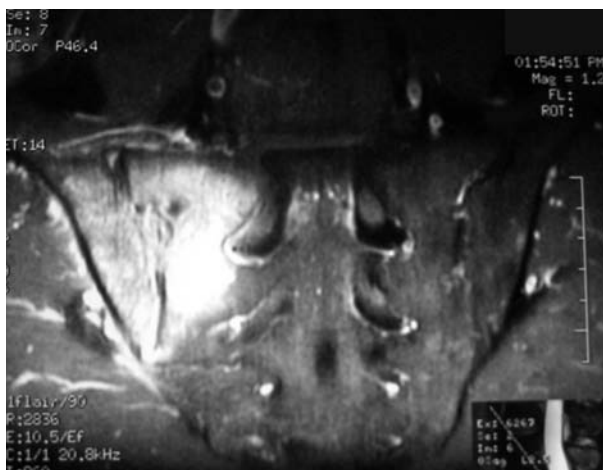
Análiticamente presentaba una cifra normal de leucocitos y neutrófilos, con elevación de VSG 39 mm en la primera hora y PCR 2,4 mg/dl (normal menor de 1). Las radiografías de tórax, lumbar y pélvica no ofrecían alteraciones significativas (fig. 1). El test de Mantoux, los hemocultivos y el rosa de Bengala fueron negativos. La resonancia magnética nuclear (RMN) lumbar y sacroilíaca mostraba una señal hipointensa en T1 e hiperintensa en T2, indicativa de edema óseo en ilíaco, derrame articular, y una imagen con borde realzado con gadolinio, indicativa de secuestro o absceso óseo en hueso ilíaco (figs. 2 y 3).

Se realizó una punción-aspiración bajo control de imagen mediante tomografía axial computarizada (TAC) (fig. 4), y se obtuvo líquido purulento. Con la tinción de Ziehl-Neelsen se demostró la presencia de bacilos ácido-alcohol resistentes, que se tipificaron como *Mycobacterium xenopi*. Se inició tratamiento con antituberculosos y se obtuvo una mejoría clínica y analítica.

La sacroilitis infecciosa característicamente es unilateral⁵. Se reconoce en la bibliografía como factores predisponentes el uso de drogas por vía endovenosa, traumatismos penetrantes, cirugía pélvica, embarazo y enfermedad ginecológica, endocarditis infecciosa, infecciones del tracto urinario, cutáneas o respiratorias^{5,6}.

Se suele presentar como dolor lumbar bajo e irradiación unilateral hacia la nalga ipsilateral y extremidad inferior³, aunque también puede extenderse hacia delante, con afectación del músculo psoas y manifestarse como un dolor en la cadera, actitud en flexión y cojera. Ocasionalmente puede englobar raíces nerviosas (tronco lumbo-sacro, raíces sacras, nervios glúteos y obturador) simulando una discitis o absceso epidural. La rotura de la cápsula articular puede provocar una peritonitis⁷. El proceso puede asociar un foco primario localizado en la fosa pélvica o la columna lumbar³.

Los pacientes con VIH pueden presentar afectación de sacroilíacas por proceso inflamatorio, no infeccioso (artropatía psoriásica o reactiva y otras espondiloartropatías). La artritis infecciosa representa sólo el 1% de las manifestaciones reumatológicas que presentan⁸. La infección por micobacterias atípicas es rara en pacientes no inmunodeprimidos. La más frecuente es *M. hemophilum* (aproximadamente la mitad de los casos); seguida por *M. kan-*



sassi (25%). En pacientes con VIH, la infección por micobacterias atípicas ocurre en estadios de inmunosupresión avanzada, mientras que la infección por *M. tuberculosis* ocurre en cualquier estadio de la infección por el VIH².

La RM muestra cambios de señal precoces, comparables a la gammagrafía ósea (con citrato de galio 67), con menor radiación que la TAC⁹. La RM (y la TAC) permite descartar la presencia de afectación muscular o retroperitoneal, con ello se demuestra la extensión y localización del proceso^{7,10}.

Figuras 2 y 3. Imágenes de RMN con señal hiperintensa en el contexto de sacroiliitis infecciosas (véase texto).

Los pacientes inmunosuprimidos presentan frecuentemente anergia para el test de la tuberculina. Con frecuencia los hemocultivos son negativos. Se aconseja, por ello, la obtención de líquido sinovial, o muestra de la membrana sinovial o del tejido óseo afectado. La punción-aspiración (y la punción-biopsia con trocar), guiada por TAC (o con ecografía), permite alcanzar el diagnóstico. La combinación de datos clínicos, analíticos y de imagen permite fundamentar el tratamiento empírico, incluso sin disponer de cultivo positivo. En el seguimiento se pueden utilizar escintigrafías (y la RM), para objetivar la respuesta al tratamiento^{7,11}.

Debemos considerar que el tratamiento médico (analgesia y tratamiento con antibióticos) constituye el pilar ineludible del manejo del cuadro. El tratamiento quirúrgico mediante curetaje y artrodesis se reserva para aquellos casos con ausencia de respuesta al tratamiento farmacológico, con persistencia de las manifestaciones clínicas y grave destrucción de la articulación³.

G. Santos^a, M. López^b, J. Arenas^c, C. Benito^d,
C. Martínez-Peinado^b y J. Rosas^a

^aSección de Reumatología. Hospital Marina Baixa. Villajoyosa. Alicante. ^bServicio de Microbiología. Hospital Marina Baixa. Villajoyosa. Alicante. ^cServicio de Radiología. Hospital Marina Baixa. Villajoyosa. Alicante. ^dServicio de Medicina Interna. Hospital Marina Baixa. Villajoyosa. Alicante. España.

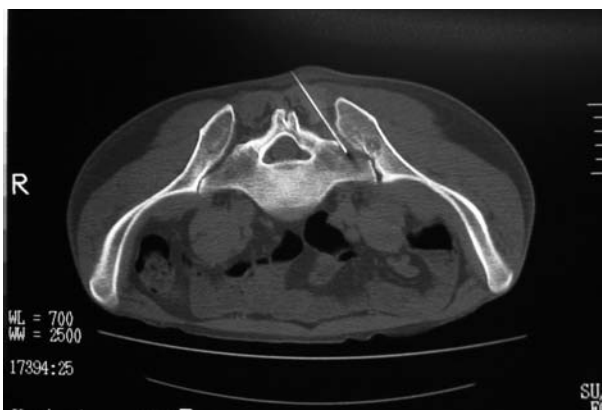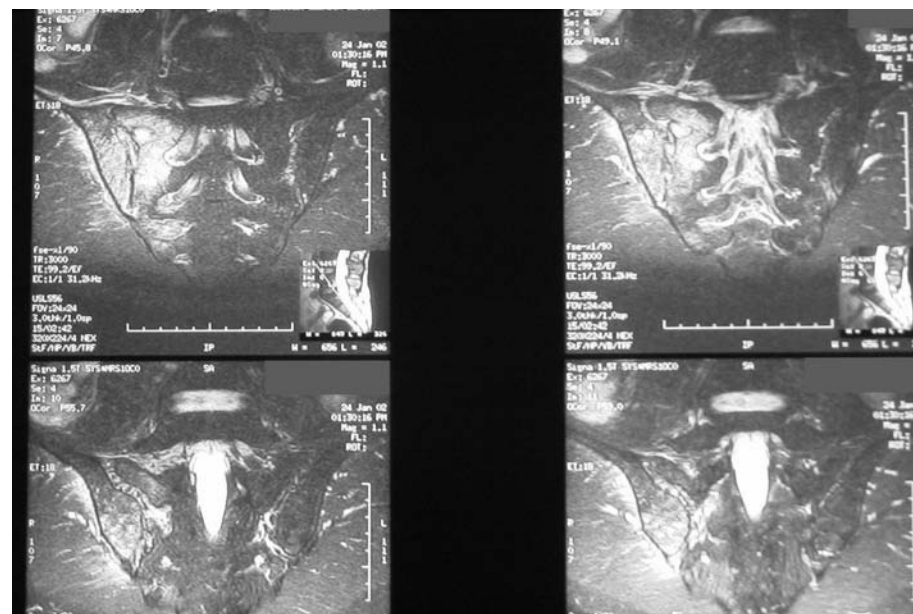


Figura 4. Imagen de TAC en el momento en que se introduce la aguja de punción en la articulación afectada.

Bibliografía

1. Dubost JJ, Soubrier M, De Champs C, et al. No changes in the distribution of organisms responsible for septic arthritis over a 20 year period. *Ann Rheum Dis* 2002;61:267-9.
2. Hirsh R, Miller SM, Kazi S, et al. Human immunodeficiency virus-associated atypical mycobacterial skeletal infections. *Semin Arthritis Rheum* 1996;25:347-56.
3. Kim NH, Lee HM, Yoo JD, Suh JS. Sacroiliac joint tuberculosis. Classification and treatment. *Clin Orthop* 1999;358:215-22.
4. Golberg J, Kovarsky J. Tuberculosis sacroiliitis. *South Med J* 1983;76:1175-6.
5. Vyskocil JJ, Ncllroy MA, Brennan TA, et al. Pyogenic infection of the sacroiliac joint. Case report and review of the literature. *Medicine (Baltimore)* 1991;70:188-97.
6. Feldman JL, Menkes CJ, Well B, et al. Les sacroiliites infectieuses. Etude multicentrique sur 214 observations. *Rev Rhum Mal Osteoartic* 1981;48:83-91.
7. Sandrasegaran K, Saifuddin A, Coral A, Butt WP. Magnetic resonance imaging of septic sacroiliitis. *Skeletal Radiol* 1994;23:289-92.
8. Reveille JD. The changing spectrum of rheumatic disease in human immunodeficiency virus infection. *Semin Arthritis Rheum* 2000;30:147-66.
9. Lew DP, Waldvogel FA. Osteomyelitis. *NEJM* 1997;336:999-1007.
10. Tisserant R, Loeuille D, Pere P, et al. Septic sacroileitis during the postpartal period. Diagnostic contribution of magnetic resonance imaging. *Rev Rhum (Engl Ed)* 1999;66:512-5.
11. Castellanos JA, Salas E, Carro A, Román J. Sacroiliitis por gérmenes piogénicos. *Rev Esp Reumatol* 1989;16:107-8.



Tratamiento intraarticular con bloqueadores TNF- α

Sr. Director: Con motivo de la aparición de diversos trabajos preliminares sobre la eficacia de las terapias anti-TNF (*tumor necrosis factor* [factor de necrosis tumoral]) administradas de forma intraarticular desearíamos hacer algunas observaciones: el TNF- α es una citocina proinflamatoria, producida primariamente por macrófagos y linfocitos. Es un mediador de la inflamación y un importante y específico modulador inmunocelular que desempeña un papel central en la fisiología de la artritis reumatoide (AR). El hecho de que el TNF- α esté presente en elevadas concentraciones en el tejido y el líquido sinovial de pacientes con AR^{1,2} y que el bloqueo del TNF- α *in vitro* interrumpa la cascada inflamatoria de las citocinas³, pone de manifiesto que es un importante agente terapéutico en la AR⁴. Los estudios que evalúan el efecto de la terapia anti-TNF en las muestras histológicas de la AR, confirman la mejoría clínica en la inflamación articular y aportan claves sobre los mecanismos moleculares y celulares implicados⁵. También la terapia anti-TNF- α tiene un efecto terapéutico en las espondiloartropatías, y se han publicado un estudio piloto sobre el efecto del tratamiento en las preparaciones histológicas de estos pacientes⁶.

Desconocemos el papel terapéutico de los bloqueadores TNF- α cuando se utilizan como tratamiento local de la afectación inflamatoria articular. Hasta hoy tenemos referencia de 2 comunicaciones con infliximab (IFX) en esta modalidad terapéutica. En la primera de ellas⁷ se trata del tratamiento con 100 mg de IFX en 3 pacientes con AR, en cada uno de ellos con 2 inyecciones consecutivas, repartidas en varias articulaciones, con un intervalo de 24 h, y en un cuarto paciente, con una condrocalcinosis articular. Se infiltraron rodillas con 100 mg de IFX, muñecas (60 mg en un paciente y en otro 20 mg), articulaciones metacarpofalángicas (20 mg en un paciente y 10 mg en otro) e interfalángicas proximales (10 mg). En todos se produjo respuesta en cuanto a mejoría del dolor, inflamación, función articular, velocidad de sedimentación y proteína C reactiva en el suero y en el índice de actividad DAS-28 sin producirse ningún efecto adverso. En la segunda comunicación⁸ se tratan las articulaciones sacroilíacas de 5 pacientes (4 varones y una mujer) diagnosticados de espondilitis anquilosante con 60 mg de IFX instilados mediante guía con resonancia magnética. En todos los casos se produjo mejoría en las primeras 24 h (0,5-3 días) y el efecto terapéutico persistió durante el seguimiento de 3 meses. No se produjo ningún efecto adverso.

En cuanto a etanercept en uso intraarticular, disponemos de un estudio aleatorizado, doble ciego, en 28 articulaciones de 26 pacientes con AR, presentado en 2 comunicaciones por el mismo grupo^{9,10}. En una de ellas se evalúa la eficacia del etanercept intraarticular a diferentes dosis (2, 6 y 8 mg) con un seguimiento de 3 meses. En la que se evalúa seguridad¹⁰, no aparece ningún efecto adverso relevante y sólo se recoge como dato destacable, un aumento de la inflamación articular en una muñeca. Estas primeras experiencias sugieren que es posible la administración local de diferentes dosis de anti-TNF- α en articulaciones persistentemente inflamadas. Se trataría preferentemente de grandes y medianas articulaciones (en manos y pies resulta, en ocasiones, difícil la extracción de líquido sinovial), con objeto de neutralizar la inflamación articular. De igual forma se podría argumentar la hipotética posibilidad de reducir en número y dosis el empleo de los inductores de remisión por vía general. Ahora bien, se trata de estudios preliminares, por lo que el papel exacto de estas terapias en el arsenal terapéutico de la artritis reumatoide y las espondiloartropatías está todavía por determinar.

A. García López, R. Hernández Sánchez,
N. Cid Boza y J.B. Povedano Gómez

Sección de Reumatología. Hospitales Universitarios Virgen del Rocío. Sevilla. España.

Bibliografía

1. Saxne T, Palladino MA Jr, Heinegard D, Talal N, Wollheim FA. Detection of tumor necrosis factor α but not tumor necrosis β in rheumatoid arthritis synovial fluid and serum. *Arthritis Rheum* 1988;31:1041-5.
2. Chu CQ, Field M, Fieldmann M, Maini RN. Localization of tumor necrosis factor α in sinovial tissues and at cartilage-pannus junction in patients with rheumatoid arthritis. *Arthritis Rheum* 1991;34:1025-32.
3. Brennan FM, Chantry D, Jackson A, Naini R, Feldmann M. Inhibitory effect of TNF α antibodies on synovial cell interleukin-1 production in rheumatoid arthritis. *Lancet* 1989;2: 244-7.
4. Elliot MJ, Maini RN, Feldmann M, Kalden JR, Anthoni C, Smolen J, et al. Randomised double blind comparison of a chimaeric monoclonal antibody to tumour necrosis factor α (cA2) versus placebo in rheumatoid arthritis. *Lancet* 1994; 344:1105-10.
5. Tak PP, Taylor PC, Breedveld FC, Smeets TJM, Daha MR, Kluin PM, et al. Decrease in cellularity and expression of adhesion molecules anti-tumor necrosis factor α monoclonal antibody treatment in patients with rheumatoid arthritis. *Arthritis Rheum* 1996;39:1077-81.
6. Baeten D, Krithof E, Van den Bosch F, Demetter P, Van Damme N, Cuvelier C, et al. Immunomodulatory effects of anti-tumor necrosis α factor therapy on synovium in spondylarthropathy. Histologic findings in eight patients fom open-label pilot study. *Arthritis Rheum* 2001; 44:186-95.
7. Dreher R, Flaig W, Leitzke D, Kreuznach B. Treatment of rheumatoid arthritis by intrarticular injections with TNF alpha blockers. *Arthritis Rheum* 2001;44(Suppl 9):S42.
8. Kellner H, Kroetz M, Schattenkirchner M, Kellner W. Successful therapy of sacroileitis in AS patients by intrarticular injection of infliximab. *Rheuma Einheit, Klinikum der LMU, Munich, Germany Department of Radiology, LMU, Munich, Germany Department of Nuclear Medicine LMU Munich, Germany. Arthritis Rheum* 2002;46(Suppl 9): S431.
9. Bliddal H, Qvistgaard E, Terslev L, Savnik A, Holm CC, Daneskiold-Samsøe B, et al. Injection of etanercept into arthritis joints: dose-reponse and efficacy. *Arthritis Rheum* 2002; 46(Suppl 9):S518.
10. Bliddal H, Qvistgaard E, Terslev L, Savnik A, Holm CC, Daneskiold-Samsøe B, et al. Injection of etanercept into arthritis joints: safety. *Arthritis Rheum* 2002;46(Suppl 9):S170.