

# Menisco discoideo: valor pronóstico del grosor meniscal

J. D. Ayala<sup>a</sup>, J.C. Abril<sup>b</sup>, L. Magán<sup>b</sup> y T. Epeldegui<sup>b</sup>

<sup>a</sup>Unidad de Rodilla y Artroscopia. Hospital Monográfico de Traumatología, Cirugía Ortopédica y Rehabilitación ASEPEYO. Coslada, Madrid.

<sup>b</sup>Servicio de Cirugía Ortopédica y Traumatología. Hospital del Niño Jesús. Madrid.

**Objetivo.** Estudiar la influencia del grosor meniscal en la supervivencia del menisco discoideo en niños.

**Material y método.** Se revisaron retrospectivamente 33 pacientes con menisco discoideo diagnosticados entre los años 1992 y 1999. Se analizó la edad del paciente en el momento de la aparición de los síntomas, así como el tipo y número de roturas meniscales. El diagnóstico se basó en los hallazgos detectados en la resonancia magnética (RM) y en la artroscopia. Se emplearon dos clasificaciones, la clásica de Watanabe y la propuesta por los autores que los divide en dos tipos, tableta y cuña, dependiendo del grosor meniscal en su borde libre. Los resultados clínicos de los casos operados se valoraron con la escala de Ikeuchi. El seguimiento medio fue de 33 meses.

**Resultados.** Se diagnosticaron 22 meniscos discoideos completos y 11 incompletos, no se encontró ningún tipo Wrisberg. Dieciocho meniscos fueron tipo tableta y 15 tipo cuña. En el tipo tableta la edad media en el momento de la rotura fue de 8 años, y en el tipo cuña de 11 años ( $p < 0,05$ ). Sufrieron una rotura horizontal intrameniscal 20 pacientes, 15 de ellos fueron tipo tableta y 5 tipo cuña ( $p < 0,05$ ).

Según la escala de Ikeuchi se obtuvieron 18 casos con resultado excelente, tres buenos y uno malo.

**Conclusiones.** La clasificación meniscal según su grosor, cuña y tableta, tiene un valor pronóstico en cuanto a la supervivencia del menisco. El mayor grosor meniscal en el discoideo tipo tableta condiciona una mayor predisposición a sufrir roturas con una edad más temprana.

**Palabras clave:** *menisco discoideo, rodilla, clasificación, pronóstico.*

## Discoid meniscus: prognostic significance of meniscal thickness

**Aim.** To study the influence of meniscal thickness on the persistence of discoid meniscus in children.

**Materials and methods.** A retrospective review was made of 33 patients with discoid meniscus diagnosed from 1992 to 1999. Age of the patient at the time of appearance of symptoms, as well as the type and number of meniscal tears were analyzed. The diagnosis was based on MRI and arthroscopic findings. Two classifications were used: the classic Watanabe classification and a classification proposed by the authors, which divides discoid menisci into two types, tablet and wedge, depending on the thickness of the free meniscal edge. The clinical results of surgery were assessed with the Ikeuchi scale. The mean follow-up was 33 months.

**Results.** Twenty-two complete discoid menisci and 11 incomplete menisci were diagnosed. No Wrisberg-type meniscus was found. There were 18 tablet menisci and 15 wedge menisci. The mean age at the time of rupture of tablet menisci was 8 years and of wedge menisci, 11 years ( $p < 0.05$ ). Twenty patients suffered a horizontal intrameniscal tear, 15 tablet menisci and 5 wedge menisci ( $p > 0.05$ ). According to the Ikeuchi scale, the surgical outcome was excellent in 18 patients, good in 3, and poor in 1.

**Conclusions.** Classification of discoid menisci by marginal thickness into wedge and tablet menisci showed prognostic value in terms of meniscal survival. The thicker meniscus of the tablet type discoid meniscus was accompanied by a greater predisposition to rupture at an earlier age.

**Key words:** *discoid meniscus, knee, classification, prognosis.*

### Correspondencia:

J.C. Abril.  
Unidad de Rodilla.  
Hospital del Niño Jesús.  
Menéndez Pelayo 65.  
28009 Madrid.  
Correo electrónico: juancabr@hotmail.com

Recibido: diciembre de 2002.

Aceptado: junio de 2003.

El menisco discoideo es una anomalía morfológica del menisco, descrita por Young en 1889, consistente en un aumento de su tamaño. Su origen congénito es apoyado actualmente por la mayoría de los autores<sup>1-4</sup>. Durante mucho tiempo se pensó que la forma de un menisco normal era el

resultado de la reabsorción gradual de su parte central<sup>5</sup>. Estudios anatómicos posteriores han demostrado que el menisco normal no tiene forma discoide en ningún momento del desarrollo embrionario<sup>6,7</sup>.

La evolución natural del menisco discoideo se desconoce, pero se sabe que numerosos casos pasan desapercibidos hasta la edad adulta. En esta época de la vida aparecen roturas meniscales tanto degenerativas como traumáticas<sup>8</sup> o comienzan a desarrollar artrosis<sup>8</sup>. Sin embargo, algunos autores preconizan que la rotura comienza a producirse a partir de los 15 años de edad<sup>9</sup>, momento en el que frecuentemente se inicia la sintomatología.

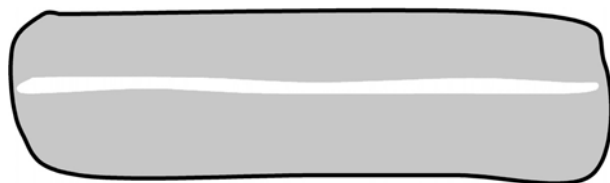
En cuanto al tratamiento quirúrgico, la mayoría de los autores coinciden en no intervenir los casos asintomáticos, realizando meniscectomía parcial sólo cuando aparece sintomatología<sup>10-13</sup>. Muy pocos autores recomiendan ya la meniscectomía completa<sup>13</sup>, por ser fuente de degeneración articular precoz<sup>8,14</sup>.

Por otra parte no se han descrito hasta la fecha signos pronósticos que anticipen el momento de la rotura meniscal. Tampoco las clasificaciones descritas<sup>5,15-17</sup> poseen un carácter predictivo y todas ellas se basan en la morfología meniscal. Por todo ello y dada la alta frecuencia de bilateralidad<sup>13,16,18,19</sup>, donde sólo un lado es sintomático, sería útil poder predecir la evolución del lado contralateral asintomático y prever la meniscectomía precoz, con el fin de prevenir roturas complejas que imposibiliten una meniscectomía remodelante lo más anatómica posible.

En el presente trabajo nos proponemos estudiar el grosor meniscal como factor pronóstico, viendo su influencia en la supervivencia del menisco discoideo íntegro.

## MATERIAL Y MÉTODO

Revisamos retrospectivamente nuestros casos de menisco discoideo externo en niños durante el período 1992-1999. El diagnóstico estuvo basado en la artroscopia y en la resonancia magnética (RM) en 28 casos y solamente en la RM en 5 casos. Se analizaron los siguientes parámetros: edad en el momento del diagnóstico, sexo, lateralidad, edad a la que se produce la rotura meniscal, tipo y número de roturas meniscales, tipo de tratamiento, edad a la que se operaron y seguimiento final.



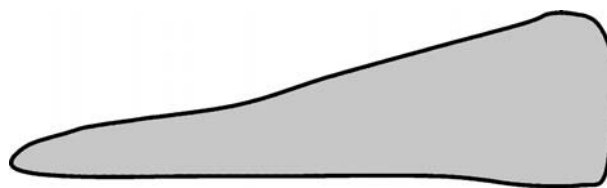
**Figura 1.** Esquema de un menisco discoideo tipo I (forma de tableta). Obsérvese la frecuente rotura intrasustancia que suele presentar.

Los meniscos fueron divididos según dos clasificaciones, la de Watanabe<sup>16</sup> que los divide en tipo I o completos, tipo II o incompletos y tipo III o de Wrisberg cuando carecen del ligamento menisco-capsular posterior que los hace inestables, y otra propuesta por los autores, dividiendo los meniscos en dos tipos, tableta y cuña, dependiendo del grosor meniscal en su borde libre (figs. 1 y 2). El menisco discoideo tipo *tableta* presenta un grosor similar tanto en su borde libre como en su parte periférica donde se une a la cápsula (fig. 3). El tipo *cuña* presenta un borde libre mucho más fino que la parte periférica del menisco (fig. 4). Esta descripción anatómica se basó en los hallazgos artroscópicos, en los casos intervenidos y en la RM, en los no operados. Así, se determinó la forma y tamaño meniscal correspondiente al plano coronal, en su zona media (imágenes de RM que corresponden al cuerpo meniscal en un plano coronal). Un mayor grosor meniscal en su borde libre produce una mayor interposición de tejido entre el cóndilo femoral y la meseta tibial.

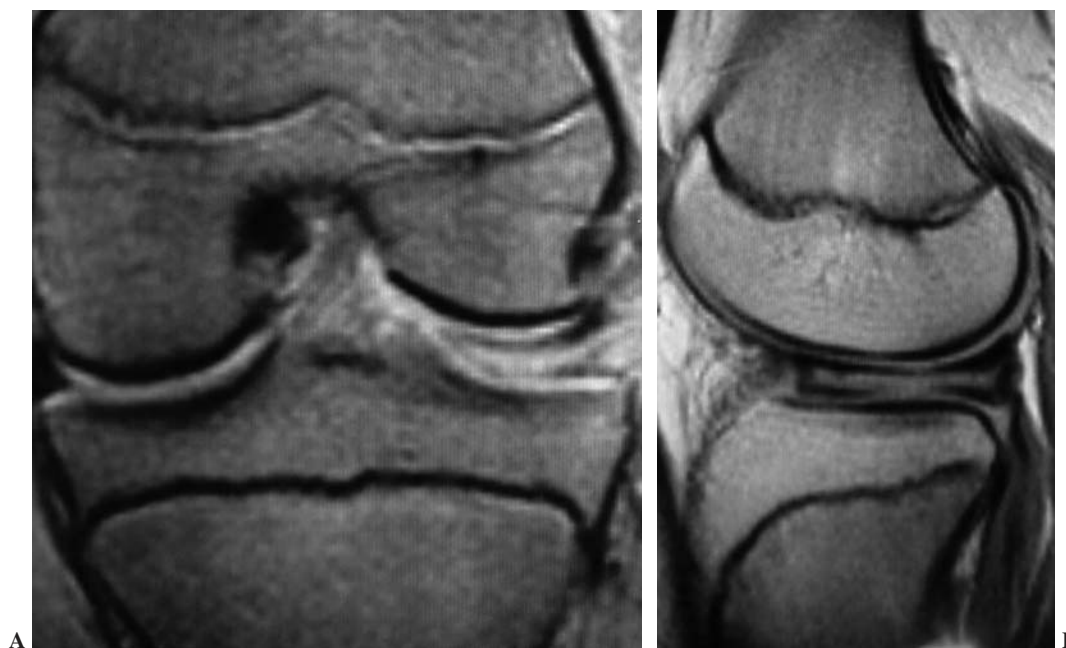El diagnóstico de rotura meniscal se basó en los hallazgos observados durante la artroscopia en los casos operados. En los casos no intervenidos y en roturas horizontales intrameniscales aisladas, en los que el diagnóstico artroscópico es menos fiable, se confirmó por medio de la RM. Se determinó la fecha de la rotura meniscal así como el comienzo de los síntomas meniscales en los casos donde ocurrió. La indicación quirúrgica estuvo basada en la presencia de dolor aislado o asociado a otros síntomas como chasquido, bloqueo articular o derrame (tabla 1).

El tratamiento quirúrgico consistió en la resección del menisco inestable cuando presentó rotura y del tejido meniscal *redundante* cuando existieron además alteraciones del movimiento del discoideo residual. Cuando el menisco no producía alteraciones funcionales no se realizó meniscectomía. En casos de un menisco demasiado grueso, en los que no fue posible emplear la técnica artroscópica, se realizó miniartrotomía. Para analizar los resultados clínicos se utilizó la escala de Ikeuchi<sup>18</sup>, basada en la presencia de diferentes síntomas y signos que estudian la movilidad, la percepción de ruidos articulares y la intensidad del dolor.

El análisis estadístico de las diferentes variables se realizó mediante el programa SPSS 8.0. Para la comparación de las variables cualitativas se empleó la tabla Chi-cuadrado («T» exacta de Fisher) y, para la comparación de variables



**Figura 2.** Esquema de un menisco discoideo tipo II (forma de cuña) se diferencia del menisco normal en que su borde libre llega a la línea media.

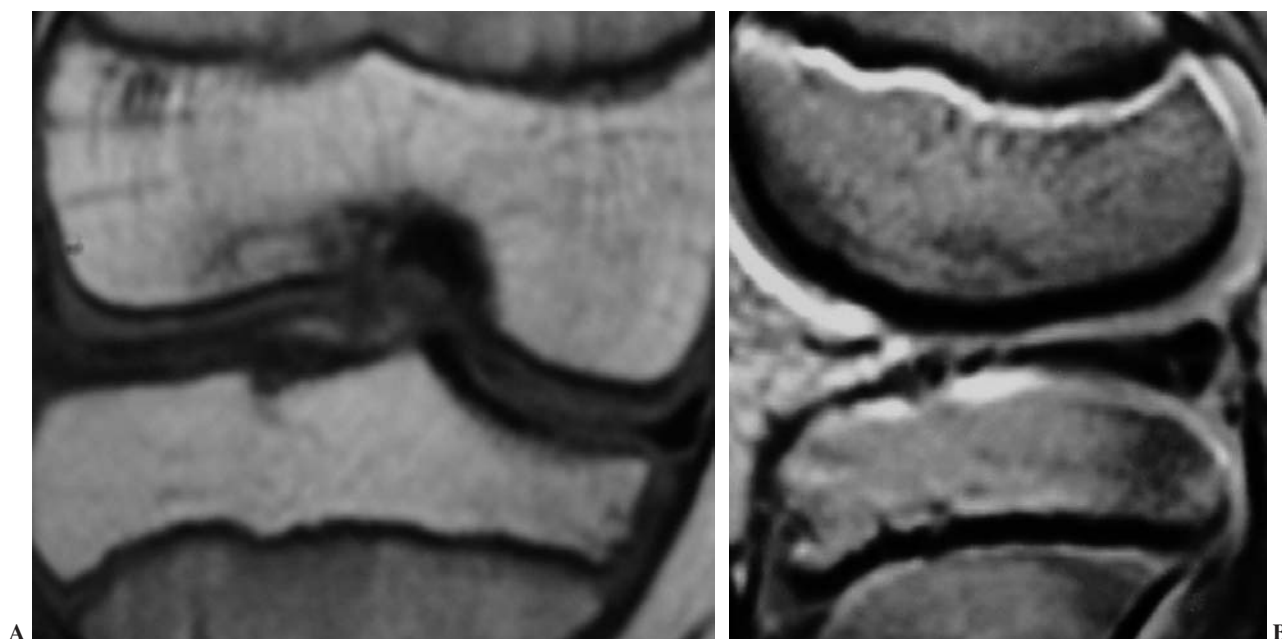


**Figura 3.** Resonancia magnética nuclear (RMN) de rodilla izquierda en la que se muestra un menisco discoideo externo completo. Morfología de tipo cuña: (A) Obsérvese la marcada hipoplasia del cóndilo femoral externo. Presenta una rotura multifragmentaria horizontal intrameniscal en contacto con la superficie articular inferior. (B) Proyección lateral en la que se aprecia más claramente la forma y la rotura intrasustancia.

cuantitativas, se usó la comparación de medias por el test ANOVA, tras comprobar la normalidad de los datos y la similitud de sus varianzas. También se efectuó un estudio de correlación entre los tipos de menisco discoideo de Watanabe y los dos tipos meniscales descritos en el presente estudio, tableta y cuña.

## RESULTADOS

De los 33 casos de menisco discoideo externo 15 fueron niños y 18 fueron niñas. Hubo 24 unilaterales (72%) y 9 bilaterales (27%). En los casos bilaterales, en los que el lado contralateral fue diagnosticado secundariamente mediante



**Figura 4.** Resonancia magnética nuclear (RMN) de rodilla derecha en la que se evidencia un menisco externo discoideo completo, con morfología en tableta: (A) Hipoplasia de cóndilo femoral externo con lesión osteocondral en vertiente medial. (B) Rotura longitudinal de cuerno anterior y transversal del cuerno posterior que contacta con la superficie inferior articular.

**Tabla 1.** Indicaciones de la cirugía

	Frecuencia	Porcentaje	Porcentaje válido	Porcentaje acumulado
BF	2	6,1	6,1	6,1
BE	2	6,1	6,1	12,1
BE/D/De	2	6,1	6,1	18,2
BE/BF	1	3,0	3,0	21,2
BE/BF/D	1	3,0	3,0	24,2
BF/D	3	9,1	9,1	33,3
BF/D/Ch	1	3,0	3,0	36,4
BE/D/Ch/F	1	3,0	3,0	39,4
D	6	18,2	18,2	57,6
D/De	3	9,1	9,1	66,7
D/BE	1	3,0	3,0	69,7
Ch	5	15,2	15,2	84,8
BE/De	1	3,0	3,0	87,9
D/Ch/F	1	3,0	3,0	90,9
Otros	1	3,0	3,0	93,9
No válidos	2	6,1	6,1	100,0
Total	33	100,0	100,0	

BF: bloqueo en flexión; BE: bloqueo en extensión; D: dolor; De: derrame; Ch: chasquido; F: fallo.

RM, sólo fue incluido el lado sintomático. Dieciséis casos fueron del lado derecho y 17 del izquierdo. La edad media en el momento del diagnóstico artroscópico o mediante RM fue de 9 años (mínimo 2 y máximo 16 años). Se descartaron dos casos de menisco discoideo medial y un caso de discoideo externo en anillo, para tener una serie más homogénea.

Según la clasificación de Watanabe hubo 22 meniscos discoideos completos y 11 incompletos. No se halló ningún tipo de Wrisberg. Según nuestra clasificación hubo 18 discoideos tipo tableta (15 fueron tipo completo y tres incompletos de Watanabe) y 15 meniscos en cuña (8 incompletos y 7 completos). Correlacionando los tipos de ambas clasificaciones se obtuvo una relación directa de los meniscos tipo tableta con el tipo completo de Watanabe, así como el tipo incompleto con el tipo cuña ( $p < 0,05$ ) (tabla 2).

Sufrieron roturas horizontales intrameniscales aisladas o asociadas a otro tipo de rotura en 20 casos, de los que 15 fueron meniscos tipo tableta y 5 tipo cuña. La comparación de proporciones de rotura horizontal intrameniscal, según los tipos meniscales cuña y tableta, arrojó diferencias significativas ( $p < 0,005$ ).

En cuanto al número de roturas, la más frecuente fue la rotura única (13 casos), seguida de las roturas dobles (12 casos) y triples (tres casos). En 5 pacientes no se constató el tipo de rotura en la historia clínica. El tipo de lesión única más frecuente fue la rotura intrameniscal (7 casos) seguida de la longitudinal (4 casos). La combinación de rotura doble más común fue la intrameniscal asociada a la rotura en «pico de loro» (tres casos) (tabla 3).

La edad media en el momento de la rotura meniscal fue de 8 años (DE = 3,7) en el tipo tableta y de 11 años (DE = 3,9) en el tipo cuña, ( $p < 0,05$ ). El tratamiento quirúrgico

**Tabla 2.** Correlación entre las dos clasificaciones usadas en el presente estudio: clasificación de Watanabe (discoideo completo e incompleto) y la descrita por los autores (discoideo tipo tableta y cuña)

	Morfología de Watanabe		Total
	Completo	Incompleto	
Sección frontal			
Cuña	7	8	15
Tableta	15	3	18
Total	22	11	33

T exacta de Fisher  $p < 0,05$ .

consistió en la meniscectomía parcial remodelante en 12 rodillas, subtotal en 6 y total en dos, que correspondieron a los casos más antiguos. En dos casos no se especificó el tipo de meniscectomía practicada. En 11 pacientes no se realizó meniscectomía y en 6 de ellos se efectuó artroscopia diagnóstica sin meniscectomía, por indicación del propio cirujano, y los 5 restantes no se sometieron a ningún tipo de intervención quirúrgica.

Según la escala de Ikeuchi el resultado de los casos meniscectomizados fue de 18 excelentes (81,8%), tres buenos (13,6%), y uno malo (4,5%). El seguimiento medio fue de 33 meses (mínimo 12 y máximo 125 meses).

## DISCUSIÓN

Aunque existen diversas clasificaciones del menisco discoideo atendiendo a su morfología, ninguna de ellas predice la evolución posterior ni el riesgo a sufrir roturas me-

**Tabla 3.** Roturas aisladas, dobles y triples

	Frecuencia	Porcentaje	Porcentaje válido	Porcentaje acumulado
IM	7	21,2	21,9	21,9
DP	1	3,0	3,1	25,0
PL	1	3,0	3,1	28,1
L	4	12,1	12,5	40,6
No rotura	4	12,1	12,5	53,1
IM/DP	2	6,1	6,3	59,4
IM/PL	3	9,1	9,4	68,8
IM/L	2	6,1	6,3	75,0
PL/IM	2	6,1	6,3	81,3
L/L	1	3,0	3,1	84,4
PL/L	1	3,0	3,1	87,5
L/L	1	3,0	3,1	90,6
IM/DP/PL	2	6,1	6,3	93,8
IM/PL/L	1	3,0	3,1	96,9
DP/IM/DP	1	3,0	3,1	100,0
Total	32	97,0	100,0	
No válido	1	3,0		
Total	33	100,0		

IM: intrameniscal; DP: desinserción periférica; PL: pico de loro; L: longitudinal.

niscales<sup>5,15-17</sup>. Hasta el momento ninguna publicación ha valorado la relación entre el grosor meniscal y la mayor predisposición a sufrir roturas a una temprana edad. Algunos autores han encontrado una relación entre la forma meniscal y el tipo de síntomas presentes en el momento del diagnóstico. Así, Ahn et al<sup>15</sup> describieron tres tipos de meniscos basados en la clasificación de Hall<sup>17</sup>: hipertrófico anterior, hipertrófico posterior y tipo bloque. Los meniscos tipo bloque e hipertróficos anteriores tienen una mayor incidencia de bloqueos de la rodilla en extensión. Sin embargo, estos autores no relacionaron la presencia de roturas o el momento de su aparición, con la morfología meniscal.

La clasificación de Watanabe<sup>16</sup>, en tres tipos, es la más difundida. Tiene un carácter morfológico descriptivo, pero tampoco relaciona la morfología con la evolución meniscal posterior. De los tres tipos de menisco discoideo descritos, solamente el tipo III o tipo Wrisberg tiene peor pronóstico. Se trata de un menisco discoideo que no posee inserción tibial posterior, por lo que es hipermóvil y muy inestable, con mayor predisposición a presentar sintomatología. No obstante, este tipo de menisco discoideo es poco frecuente<sup>11-13,19,20</sup>. Así, en la serie de 106 meniscos discoideos de Kim et al<sup>2</sup>, sólo encuentran un caso. Ikeuchi<sup>18</sup>, en 40 meniscos discoideos, no halló ninguno, ni tampoco Nawata et al<sup>8</sup> en sus 23 pacientes. En nuestra serie tampoco se ha encontrado ningún menisco tipo Wrisberg.

En el presente trabajo se ha intentado determinar si la morfología meniscal tiene un valor pronóstico. Pensamos que el grosor meniscal debería ser determinante, pues un mayor grosor y tamaño meniscal deberían producir una mayor alteración mecánica de la rodilla, y quizás por ello una rotura más precoz. Los meniscos tipo tableta son los más gruesos y producirían una mayor interferencia en la articulación. Son los meniscos más propensos a sufrir roturas y en un momento más temprano. Los resultados confirman que la morfología tipo tableta presenta menor supervivencia. Su rotura se produce más precozmente que en el tipo cuña y son meniscos que, generalmente, presentan degeneración mucoide en su interior, lo que los hace más vulnerables a la rotura<sup>3</sup>. Este tipo meniscal produce síntomas desde la primera década de la vida<sup>21</sup>.

Por otra parte, los meniscos discoideos tipo cuña son más funcionales<sup>21</sup>. Su forma es similar al menisco normal con la diferencia de que el borde libre puede llegar hasta el surco intercondíleo. Si la alteración biomecánica articular es menor, cabe pensar que este tipo meniscal sufra roturas con menos frecuencia. Los resultados así lo confirman, y en esta serie han presentado un menor número de roturas y menor incidencia de roturas complejas.

Las roturas intrameniscales pueden ser diagnosticadas mediante RM y pueden confirmarse con artroscopia cuando se procede a reseca el menisco. Hamada et al<sup>22</sup> demostraron que las roturas intrameniscales se diagnostican mediante RM como zonas de alta intensidad y son indetectables artroscópi-

camente si no presentan apertura articular. Su presencia sugiere la existencia de un movimiento anormal dentro del grueso tejido meniscal. Estos fenómenos de micromovilidad intrameniscal favorecen la formación de capas de tejido degenerativo mucoide, que predisponen a las roturas y, en consecuencia, al desarrollo de síntomas de origen mecánico. Auge et al<sup>23</sup> relacionaron estas roturas con fuerzas repetidas de cizallamiento que actúan sobre el tejido meniscal.

En nuestra serie las roturas intrameniscales, aisladas o combinadas, constituyen el tipo más frecuente de roturas en el menisco discoideo tipo tableta. Así, encontramos que de los 18 casos de menisco tipo tableta hubo rotura intrameniscal horizontal en 15. Desde el punto de vista práctico, el paciente sintomático con una rotura intrameniscal podría requerir una meniscectomía parcial remodelante, con el fin de devolver al menisco su configuración normal para disminuir las sollicitaciones de cizallamiento y mejorar la congruencia fémoro-menisco-tibial, con lo que se atenuarían los impactos mecánicos sobre la articulación<sup>11,24</sup>.

La indicación quirúrgica viene determinada por la presencia de sintomatología. Muy pocos autores recomiendan la meniscectomía en casos de meniscos discoideos asintomáticos<sup>13</sup>, y la gran mayoría aboga por la abstención quirúrgica<sup>8,10-12,15,25-28</sup>. La presencia de síntomas puede indicar rotura meniscal, pero lo más frecuente es que se trate de meniscos discoideos sin rotura que produzcan síntomas mecánicos debidos a su interposición articular<sup>24</sup>. Con los resultados del presente trabajo se puede prever que la edad a la que se produce la rotura meniscal en los casos de menisco tipo tableta está por debajo de los 8 años, y por otra parte, se sabe que los casos no operados producen artrosis a largo plazo<sup>2,8,13,28</sup>, por ello podríamos comenzar a plantearnos la meniscectomía parcial remodelante aun en casos asintomáticos. Además, este tipo de meniscectomía conservadora precoz evitaría roturas meniscales complejas que impidan realizar la meniscectomía remodelante para dejar el menisco residual con una forma similar a la normal, obligando a realizar una meniscectomía completa que presenta más complicaciones a largo plazo.

La meniscectomía parcial artroscópica es el tratamiento quirúrgico de elección<sup>14,18-20,25,29</sup>, y muy pocos autores abogan por la meniscectomía total<sup>13</sup>. Los buenos resultados de la serie de meniscectomía completa de Washington et al<sup>13</sup> pueden explicarse por la capacidad que tienen los tejidos del niño para adaptarse a las nuevas situaciones de sobrecarga mecánica de la rodilla tras una meniscectomía<sup>19,20</sup>, y por el corto seguimiento realizado. A largo plazo se han descrito cambios artrósicos<sup>14</sup>, como el aplanamiento del cóndilo femoral externo, la formación de una cresta condílea, la aparición de osteofitos y la presencia de esclerosis en el platillo tibial externo<sup>14</sup>. También Hayashi et al<sup>19</sup>, en 53 casos de discoideos operados mediante meniscectomía parcial o total, no hallaron cambios degenerativos con un seguimiento medio de 31 meses. En nuestra serie se puede ob-

jetivar que clínicamente se ha obtenido más de un 80% de excelentes resultados según la escala de Ikeuchi<sup>18</sup>, realizando 12 meniscectomías parciales, 6 subtotaes y dos totales.

En vista de los resultados del presente estudio se pueden clasificar los meniscos discoideos en dos tipos, tipo I o menisco discoideo tipo *tableta*, y tipo II o menisco discoideo tipo *cuña*. Las dos formas pueden tener interés pronóstico en cuanto a la supervivencia meniscal, condicionando una mayor predisposición a sufrir roturas y a una edad más temprana el menisco más grueso o tipo *tableta*. La meniscectomía parcial remodelante podría estar indicada en los meniscos discoideos tipo *tableta* para prevenir roturas complejas que impidan en un futuro la remodelación quirúrgica y para evitar la aparición de cambios artrósicos a largo plazo.

## BIBLIOGRAFÍA

- Hoffman FF. Abnormal femoral origin of the ACL combined with a discoid lateral meniscus. *Arthroscopy* 1997;13:254-6.
- Kim SJ, Lee YT, Kim DW. Intraarticular anatomic variants associated with discoid meniscus in Koreans. *Clin Orthop* 1998;356:202-7.
- Noble J. Congenital absence of the anterior cruciate ligament associated with a ring meniscus. *J Bone Joint Surg Am* 1975;57A:1165-6.
- Weiner B, Rosemberg N. Discoid medial meniscus: association with bone changes in the tibia. *J Bone Joint Surg Am* 1974;56A:171-3.
- Smillie IS. The congenital discoid meniscus. *J Bone Joint Surg Br* 1948;30B:671-82.
- Kaplan EB. Discoid lateral meniscus of the knee joint. Nature, mechanism and operative treatment. *J Bone Joint Surg Am* 1957;39A:77-87.
- Cáceres Palou E, Caja López VL, Domenech Mateu JM. Menisco discoide. Estudio embriogénico. *Rev Ortop Traumatol* 1983;27:63-74.
- Nawata K, Teshima R, Ohno M, Takita T, Otuki K. Discoid lateral menisci in older patients. A radiographic study of 21 cases. *Int Orthop* 1999;23:232-5.
- Rao PS, Rao SK, Paul R. Clinical, radiologic and arthroscopic assessment of discoid lateral meniscus. *Arthroscopy* 2001;17:275-7.
- Albertson M, Gillquist J. Discoid lateral menisci: a report of 29 cases. *Arthroscopy* 1988;4:211-4.
- Dickhaut SC, DeLee JC. The discoid-lateral meniscus syndrome. *J Bone Joint Surg Am* 1982;64A:1068-73.
- Pellacci F, Montanari G, Prosperi P, Galli G, Celli V. Lateral discoid meniscus: treatment and results. *Arthroscopy* 1992;8:526-30.
- Washington ER, Root L, Liener UC. Discoid lateral meniscus in children. *J Bone Joint Surg Am* 1995;77A:1357-61.
- Räber DA, Friederich NF, Hefti F. Discoid lateral meniscus in children. Long term follow-up after total meniscectomy. *J Bone Joint Surg Am* 1998;80A:1579-86.
- Ahn JH, Shim JS, Hwang CH, Oh WH. Discoid lateral meniscus in children: clinical manifestations and morphology. *J Pediatr Orthop* 2001;21:812-6.
- Watanabe M. *Arthroscopy of the knee joint*. En: Helfet AJ, editor. *Disorders of the knee*. Philadelphia: Lippincott, 1974.
- Hall FM. Arthrography of the discoid meniscus. *Am J Roentgenol* 1997;128:993-1002.
- Ikeuchi H. Arthroscopic treatment of the discoid lateral meniscus: technique and long term results. *Clin Orthop* 1982;167:19-28.
- Hayashi LK, Yamaga H, Ida K, Miura T. Arthroscopic meniscectomy for discoid lateral meniscus in children. *J Bone Joint Surg Am* 1988;70A:1495-500.
- Aichroth PM, Patel DV, Marx CL. Congenital discoid lateral meniscus in children. A follow-up study and evolution of management. *J Bone Joint Surg Br* 1991;73B:932-6.
- Abril JC, Ayala JD, Magán L, Epeldegui T. Menisco discoideo en niños. Repercusión de su grosor. 38º Congreso Nacional SECOT; Octubre 2001; Bilbao. Libro resúmenes 22.
- Hamada M, Shino K, Kawano K, Araki Y, Matsui Y, Doi T. Usefulness of magnetic resonance imaging for detecting intrasubstance tear and/or degeneration of lateral discoid meniscus. *Arthroscopy* 1994;10:645-53.
- Auge WK, Kaeding CC. Bilateral discoid medial menisci with extensive intrasubstance cleavage tears: MRI and arthroscopic correlation. *Arthroscopy* 1994;10:313-8.
- DeHaven KE. The role of the meniscus. En: Ewing JW, editor. *Articular cartilage and knee joint function: basic science and arthroscopy*. New York: Raven Press Ltd., 1990; p. 103-15.
- Smillie IS. The congenital discoid meniscus. *J Bone Joint Surg Br* 1948;30B:671-82.
- Kim SJ, Yoo JH, Kim HK. Arthroscopic one-piece excision technique for the treatment of symptomatic lateral discoid meniscus. *Arthroscopy* 1996;12:752-5.
- Monllau García JC, Aguilar Fernández LL, Espiga Tugás J, Ribau Díez MA, Cugat Bertomeu R, Ballester Soleda J. Menisco externo discoideo. *Rev Ortop Traumatol* 1999;43:347-51.
- Mitsuoka T, Shino K, Hamada M, Horibe S. Osteochondritis dissecans of the lateral femoral condyle of the knee joint. *Arthroscopy* 1999;15:20-6.
- Fritschy D, Gonseth D. Discoid lateral meniscus. *Int Orthop* 1991;15:145-7.

**Conflicto de intereses.** Los autores no hemos recibido ayuda económica alguna para la realización de este trabajo. Tampoco hemos firmado ningún acuerdo por el que vayamos a recibir beneficios u honorarios por parte de alguna entidad comercial. Por otra parte, ninguna entidad comercial ha pagado ni pagará a fundaciones, instituciones educativas u otras organizaciones sin ánimo de lucro a las que estemos afiliados.