

Efectividad del tratamiento mediante ondas de choque extracorpóreas en tendinitis calcificadas del hombro

F.J. Juan García, C. González Movilla y A.B. Cordal López

Unidad de Ondas de Choque. Servicio de Medicina Física y Rehabilitación. POVISA Centro Médico. Vigo. Pontevedra. España.

Objetivo: Demostrar la efectividad de las ondas de choque extracorpóreas en las tendinitis calcificadas de hombro.

Pacientes y método: Presentamos un estudio prospectivo, aleatorizado y doble ciego con grupo control, de los efectos de las ondas de choque extracorpóreas en 50 pacientes con tendinitis calcificada de hombro.

Los pacientes fueron aleatorizados en 5 grupos, recibieron diferentes dosis y niveles de energía. El grupo control recibió tratamiento simulado.

Resultados: Los resultados iniciales a las 8 semanas del tratamiento demuestran una mejoría significativa en el 82% de los pacientes. La escala de Constant mejoró de $64,16 \pm 13$ a $84,07 \pm 15$. Mejoraron en el dolor, actividades de la vida diaria, recorrido articular y fuerza. La efectividad de realizar una o 2 sesiones no fue significativa. En un 60% de los pacientes, se observó una reabsorción completa o parcial del depósito de calcio. El grupo control no demostró cambios significativos.

Conclusión: En pacientes con tendinitis calcificada de hombro sintomática, el tratamiento mediante ondas de choque extracorpóreas ayuda a resolver la calcificación y está asociado a una mejoría clínica.

Palabras clave: Ondas de choque extracorpóreas. Tendinitis calcificadas. Dolor de hombro.

Effectiveness of extracorporeal shock wave therapy in calcific tendonitis of the shoulder

Objective: To determine the effectiveness of extracorporeal shock wave therapy in calcific tendonitis of the shoulder.

Patients and method: We performed a prospective, double-blind, randomized, placebo controlled trial of the effects of extracorporeal shock wave therapy in 50 patients with calcific tendonitis of the shoulder.

The patients were randomized to 5 groups that received different energy doses. The control group received simulated treatment.

Results: The initial results at 8 weeks' follow-up showed a significant improvement in 82% of patients. The Constant score improved from 64.16 ± 13 to 84.07 ± 15 . Pain, activities of daily living, range of motion and torque were significantly improved. The effectiveness of one or 2 sessions was similar. Complete absorption or partial resorption of calcium deposits was observed in 60% of the patients. The control group showed no significant improvement.

Conclusion: In patients with symptomatic calcific tendonitis of the shoulder, extracorporeal shock wave therapy helps to resolve calcifications and is associated with clinical improvement.

Key words: Extracorporeal shock wave. Calcific tendonitis. Shoulder pain.

Introducción

La periartrosis calcificada aguda es la presentación clínica más frecuente relacionada con los depósitos de cristales; la articulación del hombro es la localización más habitual (70%) y se denomina tendinitis calcificada del hombro. Suele afectar al manguito de los rotadores, y más concretamente al tendón del músculo supraespinoso. La prevalencia de calcificación en el manguito de los rotadores se sitúa entre el 7,5 y el 20% de los adultos asintomáticos^{1,2}, y en el 6,8% de aquellos que tienen dolor de hombro². Esta patología es más común entre los 30 y los 60 años de edad. Afecta ligeramente más a la mujer que al varón. La sintomatología puede desencadenarse por traumatismos leves o por trabajos con actividades que conlleven movilidad del hombro. Habitualmente, la mayoría de los episodios sólo se presentan en un hombro, pero la afectación bilateral no es rara.

Correspondencia: Dr. F.J. Juan García.
Servicio de Medicina Física y Rehabilitación.
POVISA Centro Médico.
Salamanca, 5. 36211 Vigo. Pontevedra. España.
Correo electrónico: j.juan@arrakis.es

Manuscrito recibido el 18-9-2003 y aceptado el 15-1-2004.

La razón para que se depositen cristales, generalmente de fosfato cálcico, en bursas y tendones no está aclarada. Parece que debe existir una fibrosis y necrosis del tendón con la consiguiente degeneración, para que se favorezca el depósito de cristales³. Sin embargo, otros autores dicen que no es un proceso de tipo degenerativo⁴.

Los métodos de tratamiento que se suelen adoptar en este tipo de patología están dirigidos fundamentalmente a controlar el dolor y mantener la función de la articulación. La mayoría de los episodios se resuelven lentamente, en 2 o 3 semanas, con reposo y antiinflamatorios no esteroideos (AINE); pero con frecuencia, el dolor y la limitación son muy importantes, y requieren habitualmente infiltraciones intraarticulares de corticoides. La fisioterapia para restaurar o mejorar el recorrido articular debe instaurarse tempranamente. Finalmente, si los métodos conservadores fracasan, la utilización de cirugía o aspiración con aguja es el siguiente escalón terapéutico. No obstante, dichas técnicas invasivas no solucionan el problema en todos los casos³⁻⁵.

Varias publicaciones recientes sobre la utilización de ondas de choque extracorpóreas (ODCE) en tendinopatías calcificadas, aportan resultados prometedores de ésta técnica⁶⁻⁹. Las ODCE son impulsos de presión de duración de microsegundos, capaces de producir, tras su aplicación en las áreas afectadas por las tendinitis calcificadas, reducción del dolor e incluso fragmentación del depósito cálcico, dependiendo de la energía utilizada.

El propósito de este estudio es demostrar la efectividad de las ODCE comparando diferentes modalidades de aplicación (nivel de energía y frecuencia) en tendinitis crónicas calcificadas de hombro.

Pacientes y método

Pacientes

Se han seleccionado 50 pacientes con omalgia secundaria a tendinitis calcificada. Todos ellos fueron atendidos en la consulta externa del servicio de Medicina Física y Rehabilitación, donde fueron remitidos por otros servicios del hospital (reumatología o cirugía ortopédica y traumatología) o directamente desde atención primaria. Una vez seleccionados para el estudio fueron tratados y seguidos clínicamente en la Unidad de Ondas de Choque Extracorpóreas del mismo centro.

El diagnóstico de tendinitis calcificada se estableció mediante radiografías estándar y ecografía de hombro. La radiología simple fue utilizada para clasificar la calcificación de acuerdo a su aspecto radiológico, y para control evolutivo del depósito de calcio. La ecografía se utilizó básicamente para objetivar y descartar roturas tendinosas.

Criterios de inclusión y exclusión

Para entrar en el estudio los pacientes debían tener omalgia de más de 4 meses de evolución, y podían tener o no limitación del recorrido articular del hombro. Otro criterio de inclusión establecido era haber fracasado previamente otro tipo de tratamiento no quirúrgico (rehabilitación o infiltraciones subacromiales de esteroides). El depósito de calcio debía cumplir unos criterios de acuerdo a la clasificación de Gärtner¹⁰, y se aceptaron exclusivamente los tipos de calcificación I y II de dicha clasificación. Basándonos en estudios previos, sólo se seleccionaron calcificaciones con dimensiones mayores de 5 mm.

Se excluyeron pacientes con roturas del manguito de los rotadores, pacientes con calcificaciones tipo III de Gärtner (por su tendencia espontánea a la resolución), cambios artrósicos en la articulación, embarazo, infecciones locales o alteraciones de la coagulación.

Consentimiento informado

Todos los pacientes que consistieron entrar en el estudio lo hicieron después de una explicación exhaustiva de la técnica, los posibles riesgos de las ondas de choque, y los tratamientos alternativos. Todos firmaron el correspondiente, y específico, consentimiento informado de acuerdo a la legislación actual para entrar en el estudio.

Terapia con ondas de choque

El tratamiento se realizó mediante sistema electromagnético (Compact Delta, Dornier Medtech®, Wessling, Germany). Todos los tratamientos se realizaron de manera ambulatoria. Las ODCE se aplicaron en el hombro afectado después de la utilización de cloruro de etilo como anestésico tópico para evitar infiltraciones subcutáneas. La calcificación fue visualizada constantemente usando el sistema de fluoroscopia en línea que dispone el aparato. El tratamiento se inició a dosis muy bajas de energía hasta alcanzar la dosis planeada, usualmente en los primeros 200 disparos. El paciente estaba siempre en decúbito supino y bajo supervisión médica. En el grupo control se usó un nivel de energía considerado insignificante, y sin gel transmisor para realizar la técnica de una manera simulada.

Los pacientes fueron consecutivamente aleatorizados, usando una lista generada por ordenador, y asignados a uno de los 5 grupos establecidos en el estudio. Los pacientes desconocían el nivel de energía o tipo de tratamiento que se realizaba (activo o simulado). Asimismo, el médico evaluador tampoco conocía el tratamiento asignado. Los tratamientos mediante ondas de choque fueron realizados por un único especialista que no valoró a los

pacientes, simplemente aplicó el tratamiento de acuerdo a la aleatorización y los grupos preestablecidos. Los grupos de tratamiento fueron los siguientes: grupo I o control (8 pacientes), recibió un tratamiento simulado de 2.000 ondas a un nivel de energía despreciable (0,03 mJ/mm²) y sin gel transmisor; grupo II (13 pacientes), recibió un tratamiento de 2.000 ondas a un nivel de energía de 0,11 mJ/mm²; grupo III (11 pacientes), recibió un tratamiento de 2.000 ondas a un nivel de energía de 0,11 mJ/mm² en 2 ocasiones, con una diferencia entre las sesiones de 7 días; grupo IV (8 pacientes), recibió un tratamiento de 2.000 ondas a un nivel de energía de 0,44 mJ/mm² y, finalmente, grupo V (10 pacientes), recibió un tratamiento de 2000 ondas a un nivel de energía de 0,44 mJ/mm² en 2 ocasiones, con un intervalo de 7 días entre ambos tratamientos (tabla 1). Después de la sesión de ondas de choque sólo se permitía tomar algún analgésico (usualmente tramadol). No se permitieron tomar AINE para evitar enmascaramientos terapéuticos. Se recomienda tras la sesión la aplicación de hielo durante 15 min y reposo relativo las primeras 24 h.

Evaluación

Los cambios radiográficos en las calcificaciones se evaluaron comparando el aspecto al inicio y a las 8 semanas, usando una escala de 3 puntos de acuerdo a la siguiente clasificación: 1 = sin cambio o empeoramiento; 2 = disminución al menos del 50% del tamaño de la calcificación, y 3 = completa reabsorción del depósito. Funcionalmente, se utilizó la escala de 100 puntos de Constant¹¹, que nos da una idea global con respecto al grado de dolor, actividades de la vida diaria (AVD), recorrido articular y fuerza. En esta escala, el peor resultado sería 0, que indicaría que el paciente está muy afectado y no puede realizar las AVD. El mejor resultado sería 100, aunque por encima de 90 se consideran cifras normales. Se evaluaron los datos comparando los basales y a las 8 semanas del tratamiento.

Análisis estadístico

Se ha realizado mediante el paquete estadístico SPSS® versión 8.0. Para comprobar que las muestras eran significativas hemos utilizado el test de la χ^2 para una muestra. Para analizar el efecto del tratamiento hemos utilizado la prueba de probabilidad exacta de Fisher y la Q de Cochran. El nivel de significación fue fijado en 5% ($p < 0,05$).

Resultados

Todos los pacientes se evaluaron clínicamente a las 8 semanas de recibir el tratamiento con ODCE. No hubieron pérdidas de pacientes en el período de control.

TABLA 1. Grupos del estudio

Grupo	Número de pacientes	DFE mJ/mm ²	Número de sesiones
I	8	0,03 (simulado)	1
II	13	0,11	1
III	11	0,11	2
IV	8	0,44	1
V	10	0,44	2

DFE: densidad del flujo energético.
Todos los grupos recibieron 2.000 ondas por sesión.

TABLA 2. Tratamientos previos a las ondas de choque

Tratamiento	Porcentaje de pacientes
AINE	40,2
Infiltración subacromial de esteroides	2,2
Rehabilitación (ultrasonidos y electroterapia)	1,2
AINE + rehabilitación	12,0
AINE + infiltración	32,6
AINE + rehabilitación + infiltración	9,8

AINE: antiinflamatorios no esteroideos

Evaluación de base

La mayoría de pacientes (40,2%) sólo habían tomado AINE (tabla 2). El 76% de los pacientes eran mujeres. El hombro derecho se encontró más afectado (75%). La calcificación era bilateral en un 17% de los pacientes. La edad media de los pacientes era 51 años (rango, 30-73).

Resultados radiológicos

En el 60% de los pacientes se apreció reabsorción completa del depósito (18% de los pacientes) o una disminución del 50% del tamaño de la calcificación (42% de los pacientes). (figs. 1 y 2).

Resultados de la escala Constant y dolor

Al final del tratamiento, los pacientes que recibieron tratamiento activo mejoraron más que el grupo control en el global de la escala de Constant, y particularmente en el dolor, AVD, fuerza y rango de movimiento (tabla 3).

Con respecto al dolor, antes y después del tratamiento no encontramos diferencias significativas entre los diferentes grupos de tratamiento, en el recorrido articular sí encontramos diferencias significativas en el grupo IV ($p = 0,04$). En las AVD también encontramos diferencias significativas en el grupo IV ($p = 0,01$). En la fuerza no encontramos diferencias significativas entre los grupos. En la escala de Constant se apreció diferencia significativa en el grupo V ($p = 0,02$). Comparando los distintos grupos entre sí, no se encontraron diferencias significativas.

No hemos encontrado efectos secundarios de la aplicación del tratamiento, salvo alguna pequeña petequia en los niveles más altos de energía, y que

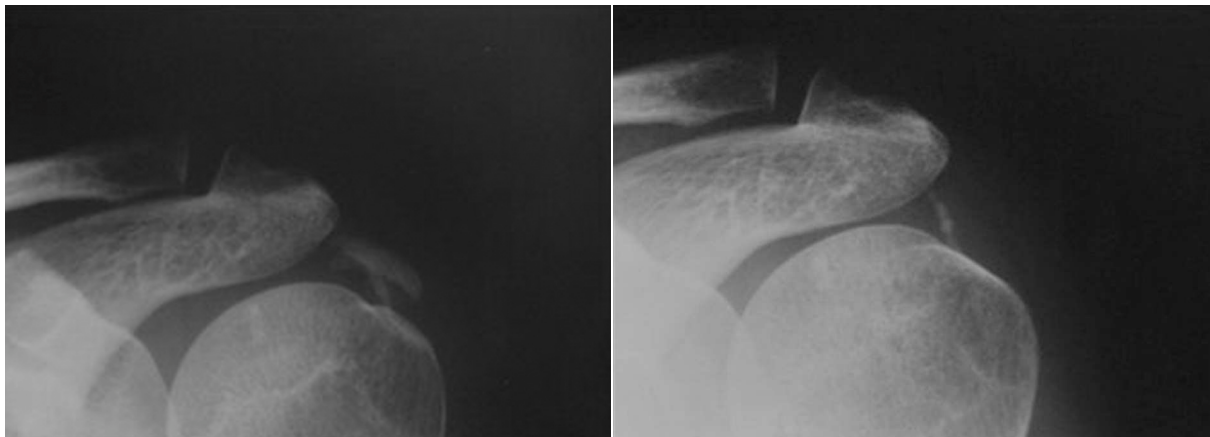


Figura 1. Desaparición parcial de la calcificación después del tratamiento con ondas de choque extracorpóreas (ODCE).

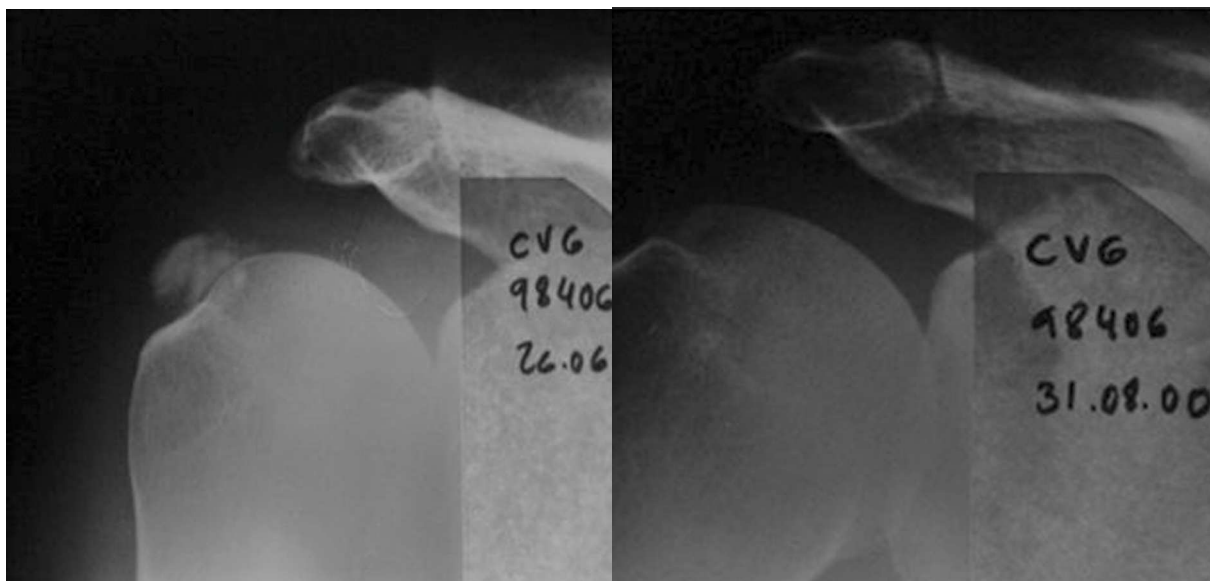


Figura 2. Desaparición total de la calcificación después del tratamiento con ondas de choque extracorpóreas (ODCE).

no requirió tratamiento específico. Las sesiones de tratamiento fueron bien toleradas, aunque en los niveles más altos de energía el paciente solía referir dolor o molestias. No obstante, no se suspendió ninguna sesión por intolerancia al dolor. En resumen, encontramos una reducción parcial o completa de la calcificación en el 60% de los pacientes. A las 8 semanas del tratamiento la mejoría en la escala Constant era significativamente mejor ($p = 0,03$) en los pacientes que recibieron 2 sesiones de ondas de choque de alta energía $0,44 \text{ mJ/mm}^2$ frente al grupo control. Los pacientes que recibieron una única sesión de alta energía $0,44 \text{ mJ/mm}^2$ mejoraron significativamente en las AVD y la fuerza.

El dolor mejoró tras las ODCE entre el 61-70%, pero no encontramos diferencias significativas entre el número de sesiones o el nivel de energía para aliviar el dolor. Se apreció una correlación significativa entre la mejoría global y los niveles más altos de energía. No encontramos diferencias significativas entre el número de sesiones y la energía aplicada para la destrucción parcial o completa del depósito de calcio.

Discusión

En la fase aguda de las tendinitis calcificadas la reabsorción de la calcificación puede ocurrir en las primeras 2-3 semanas hasta en un 9% de los pa-

TABLA 3. Media (± DE) y parámetros antes y después del tratamiento con ondas de choque

Parámetro	Grupo control frente a grupo II	Grupo control frente a grupo III	Grupo control frente a grupo IV	Grupo control frente a grupo V
Dolor	p = 0,16	p = 0,16	p = 0,31	p = 0,15
Mejoría global p < 0,001 Pre. 4,16 ± 2,18 Post. 9,66 ± 3,80				
Recorrido articular	p = 0,35	p = 0,60	p = 0,04 (p < 0,005)	p = 0,65
Mejoría global p < 0,001 Pre. 32,3 ± 7,3 Post. 36,6 ± 5,3				
AVD	p = 0,17	p = 0,14	p = 0,01 (p < 0,005)	p = 0,15
Mejoría global p < 0,003 Pre. 9,6 ± 4,5 Post. 14,5,14 ± 5,4				
Fuerza	p = 0,17	p = 0,60	p = 0,31	p = 0,97
Mejoría global p < 0,017 Pre. 19,16 ± 3,8 Post. 22,14 ± 4,5				
Escala de Constant				
Mejoría global p < 0,001 Pre. 64,68 ± 12,4 Post 83,68 ± 15	p = 0,34	p = 0,31	p = 0,07	p = 0,02 (p < 0,005)

AVD: actividades de la vida diaria; DE: desviación estándar; Pre.: antes del tratamiento con ondas de choque; Post.: después del tratamiento con ondas de choque.

cientes de una manera espontánea^{12,13}, sobre todo si el depósito tiene una apariencia radiológica traslúcida y poco definida. Sin embargo, no es raro que se hagan crónicas, y en el 90% de los casos persisten a los 3 años¹⁰⁻¹⁵.

El tratamiento de la tendinitis calcificada de hombro sigue siendo controvertido. Durante la fase aguda puede requerir AINE, reposo e incluso infiltraciones subacromiales de esteroides para alivio temporal, a pesar de que algunos autores piensen que puede inhibir el proceso natural de reabsorción del depósito calcíco⁵. Otros dicen que se deben usar en esta fase, sobre todo si hay componente de afectación⁴. Hay que tener en cuenta los efectos secundarios y los riesgos de infección de las infiltraciones^{16,17}. Recientemente, se ha publicado la efectividad a corto plazo de ultrasonidos pulsados para las tendinitis crónicas calcificadas¹⁴, aunque la serie es pequeña, es el único estudio que demuestra la efectividad de los ultrasonidos en la tendinitis calcificante de hombro. Asimismo, la iontoforesis con ácido acético y ultrasonidos mejora el dolor y reducen el tamaño de la calcificación, aunque con resultados variables, dependiendo de los autores^{18,19}. En ocasiones, el tratamiento en la fase crónica requiere de cirugía. Aunque las técnicas quirúrgicas tienen una alta tasa de éxito también tienen los inconvenientes propios de todo acto quirúrgico¹². La tasa de fracaso de la artroscopia es de un 50% de los casos^{20,21}. La aspiración percutánea alivia el dolor en un 60%¹² y resuelve el depósito en un 40-60% de los pacientes^{10-12,14}.

Las ondas de choque extracorpóreas son un impulso simple de onda acústica generada en agua por una fuente electromagnética, electrohidráulica o piezoeléctrica. Puede actuar en un líquido o en un sólido. Las ODCE se focalizan usando diferentes lentes o reflectores. Estos sistemas de ODCE focalizados se diferencian de las denominadas ondas radiales con otras características físicas e indicaciones, de acuerdo con la Sociedad Internacional de Ondas de Choque Extracorpóreas (ISMST)²².

La principal característica física de la ODCE focalizada es que su absorción en los tejidos es muy baja, y después de unos instantes, se alcanzan presiones elevadas en el punto del impacto.

La energía local en el punto del impacto se define como densidad de flujo energético (DFE), por impulso, y se expresa como Joules por área (mJ/mm²). La efectividad total del tratamiento se define por el número y por la DFE del impulso. Asimismo, hay que tener en cuenta la forma geométrica del foco del impacto. En medicina osteomuscular se usan ondas de choque entre 0,001 y 0,5 mJ/mm². Es absolutamente necesario diferenciar las ODCE de baja energía, con DFE de menos de 0,1 mJ/mm², de las ODCE de alta energía²³, con DFE entre 0,2-0,5 mJ/mm². Las ODCE usadas en litotricia pueden inducir fragmentación y destrucción de cuerpos sólidos (litiasis renales o ureterales, litiasis biliar o tejido óseo). Los efectos analgésicos de las ondas de choque de media y baja energía están relacionados con mecanismo neurofisiológicos. Generalmente, las ODCE de baja energía se

usan como analgesia y las de alta energía, para calcificaciones o pseudoartrosis.

La efectividad de las ondas de choque extracorpóreas en tendinitis calcificadas ha sido estudiada con buenos resultados. La desaparición del depósito se ha descrito en un 60% de los casos y se han obtenido mejorías clínicas de hasta en un 75% de los pacientes^{6,7,24-26}.

Los mecanismos de actuación de esta terapia no están aclarados. Parece que podría desintegrar o cavitarse las calcificaciones. La desaparición de los depósitos puede ser por vaciamiento en la bursa subacromial o reabsorción local en los tejidos de alrededor, y esto puede llevar varias semanas²⁷.

Es importante focalizar bien el depósito de calcio durante toda la sesión de tratamiento, que dura aproximadamente unos 20 min, y es necesario refocalizar la calcificación cada 200-300 impactos²⁸, ya que la desaparición de la calcificación es más frecuente cuando se ha mantenido una correcta focalización. Además, el constante mantenimiento de la focalización se asocia con una tasa más alta de reabsorción y, por tanto, con mejores resultados clínicos²⁹.

La mejoría en el grupo control fue del 37,6 frente al 52% publicado en recientes estudios¹⁴. Esta alta tasa de mejoría en el grupo control indica el gran poder o efecto placebo que tienen estos dispositivos o sistemas.

Con respecto a su coste, y comparando con los ultrasonidos en el tratamiento de la tendinitis calcificada¹⁴, cabe decir que la terapia con ODCE es más barata y consume menos tiempo.

En comparación con otras series, nuestros resultados son similares y confirmamos que es una técnica no invasiva, carente de efectos secundarios significativos, siempre que se utilice adecuadamente, y una alternativa a los métodos quirúrgicos.

Se necesitan más estudios para determinar la dosis más efectiva y el número óptimo de ondas a aplicar.

Bibliografía

- Welfling J, Kahn MF, Desroy M, Paolaggi JB, De Seze S. Les calcifications de l'épaule. II. La maladie des calcifications tendineuses multiples. *Rev Rhum* 1965;32:325-34.
- Ruttimann G. Über die Häufigkeit rontgenologischer Veränderungen bei Patienten mit typischer Periarthritis humeroscapularis und Schultergesunden [discurso inaugural]. Zurich, Switzerland: University of Zurich, 1959.
- McLaughlin HL. Lesions of the musculotendinous cuff of the shoulder. III. Observations on the pathology, course and treatment of calcific deposits. *Ann Surg* 1946;124:354-62.
- Uthoff HK. Calcifying tendinitis: an active cell-mediated calcification. *Virchows Arch [A]* 1975;366:51-8.
- Dalton SE. The shoulder. En: Klippel JH, Dieppe PA, editors. *Rheumatology*. 2nd ed. Vol. 1. London: Mosby, 1998; p. 4.7.1-4.7.14.
- Loew M, Jurgowski W, Mau HC, Thomsen M. Treatment of calcifying tendinitis of rotator cuff by extracorporeal shock waves: a preliminary report. *J Shoulder Elbow Surg* 1995;4: 101-6.
- Rompe JD, Rumler F, Hopf C, Nafe B, Heine J. Extracorporeal shock wave therapy for calcifying tendinitis of the shoulder. *Clin Orthop* 1995;321:196-201.
- Cosentino R, De Stefano R, Selvi E, Frati E, Manca S, Frediani B, et al. Extracorporeal shock wave therapy for chronic calcific tendinitis of the shoulder: single blind study. *Ann Rheum Dis* 2003;62:248-50.
- Pan PJ, Chou CL, Chiou HJ, Ma HL, Lee HC, Chan RC. Extracorporeal shock wave therapy for chronic calcific tendinitis of the shoulders: a functional and sonographic study. *Arch Phys Med Rehabil* 2003;84:988-93.
- Gärtner J. Analysis of calcific deposits in calcifying tendinitis. *Clin Orthop* 1990;254:111-20.
- Constant CR, Murley AH. A clinical method of functional assessment of the shoulder. *Clin Orthop* 1987;214:160-4.
- McKendry RJR, Uthoff HK, Sarkar K, Hyslop PS. Calcifying tendinitis of the shoulder: prognostic value of clinical, histologic, and radiologic features in 57 surgically treated cases. *J Rheumatol* 1982;9:75-80.
- Harmon PH. Methods and results in the treatment of 2,580 painful shoulders, with special reference to calcific tendinitis and the frozen shoulder. *Am J Surg* 1958;95:527-44.
- Ebenbichler GR, Erdogmus CB, Resch KL, et al. Ultrasound therapy for calcific tendinitis of the shoulder. *N Engl J Med* 1999;340:1533-8.
- Bosworth BM. Calcium deposits in shoulder and subacromial bursitis: survey of 12,122 shoulders. *JAMA* 1941;116:2477-82.
- Anastassiades T, Dziewiatkowski D. The effect of cortisone on the metabolism of connective tissues in the rat. *J Lab Clin Med* 1970;75:826-39.
- Noyes FR, Grood ES, Nussbaum NS, Cooper SM. Effect of intra-articular corticosteroids on ligament properties: a biomechanical and histological study in rhesus knees. *Clin Orthop* 1977;123:197-209.
- Rioja J, Romo M, Cantalapiedra E, González A, Blázquez E. Tratamiento de la tendinitis calcificante del hombro mediante iontoforesis con ácido acético y ultrasonidos. *Rehabilitación (Madr)* 2001;35:166-70.
- Perron M, Malouin F. Acetic acid iontophoresis and ultrasound for the treatment of calcifying tendinitis of shoulder: a randomized clinical trial. *Arch Phys Med Rehabil* 1997;78:379-84.
- Ark JW, Flock TJ, Flatow EL, Bigliani LU. Arthroscopic treatment of calcific tendinitis of the shoulder. *Arthroscopy* 1992; 8:183-8.
- Klein W, Gassen A, Laufenberg B. Endoskopische subacromiale Dekompression und Tendinitis calcarea. *Arthroskopie* 1992;5:247-51.
- International Society Muskuloesqueletical Shock Wave Therapy (ISMSWT). Disponible en: <http://www.shockwavetherapy.org/>
- Loew M, Rompe JD. Stosswellenbehandlung bei orthopädischen Erkrankungen; Bücherei des Orthopädiemädens, Band 71, Enke. Stosswellenbehandlung bei orthopädischen Erkrankung. Enke Verlag 1998:8-9.
- Spindler A, Berman A, Lucero E, Braier M. Extracorporeal shock wave treatment for chronic calcific tendinitis of the shoulder. *J Rheumatol* 1998;25:1161-3.
- Loew M, Daecke W, Kusnierczak D, et al. Shock wave therapy is effective for chronic calcifying tendinitis of the shoulder. *J Bone Joint Surg (Br)* 1999;81:B863-7.
- Rompe JD, Burger R, Hopf C, Eysel P. Shoulder function after extracorporeal shock wave therapy for calcific tendinitis. *J Shoulder Elbow Surg* 1998;7(5):505-9.
- Perlick L, Korth O, Wallny T, Wagner U, Hesse A, Schmitt O. The mechanical effects of shock waves in extracorporeal shock wave treatment of calcific tendinitis—an in vitro model. *Z Orthop Ihre Grenzgeb* 1999;137:10-6.
- Haake M, Deike B, Thon A, Schmitt J. Value of exact focusing of extracorporeal shock waves (ESWT) in therapy of tendinitis calcarea. A prospective randomized study. *Biomed Tech (Berl)* 2001;46:69-74.
- Rompe JD, Zollner J, Nafe B, Freitag C. Significance of calcium deposit elimination in tendinitis calcarea of the shoulder. *Z Orthop Ihre Grenzgeb* 2000;138:335-9.