

Fracturas pertrocantéreas. Métodos e indicaciones terapéuticas

J. M. Curto Gamallo, L. R. Ramos Pascua y J. A. Santos Sánchez
 Servicio de Traumatología y Cirugía Ortopédica. Hospital Clínico Universitario. Salamanca.

Las fracturas de cadera, muy frecuentes en el anciano, constituyen un grave problema de salud debido a su alta y creciente frecuencia. Después de recordar su etiopatogenia, clasificación y diagnóstico, se hace un repaso a los distintos métodos terapéuticos disponibles: ortopédicos y quirúrgicos. Entre estos últimos se distinguen los métodos de osteosíntesis extramedulares e intramedulares, y se comparan según la Medicina Basada en la Evidencia. El éxito del tratamiento de las fracturas de la región trocantérea del fémur depende de la estabilidad de la osteosíntesis practicada. En la actualidad, los métodos de osteosíntesis preferidos son el tornillo-placa deslizante y el clavo gamma, aunque tampoco faltan los servicios donde se prefieren los clavos de Ender u otros sistemas clavo-placa. Sin abundar en los motivos, lo más lógico parece ser considerar cada caso de manera individual, sin renunciar a ningún método de síntesis de todos los disponibles y, quizá, concediendo más protagonismo a las artroplastias de sustitución.

Palabras clave: *fractura, cadera, pertrocantérea, clavo-placa, Ender, gamma, prótesis.*

Intertrochanteric fractures. Therapeutic methods and indications

Hip fractures are common in the elderly and are a serious health problem due to their high and growing frequency. After recording the etiopathogenesis, classification, and diagnosis, a review was made of nonoperative and surgical therapeutic models. These models include extramedullary and intramedullary osteosynthesis methods, which were compared using criteria of evidence-based medicine. The success of treatment of fractures of the trochanteric region of the femur depends on the stability of the bone fixation. At present, the preferred osteosynthesis methods are the sliding screw-plate and Gamma nail, although Ender nails and other nail-plate systems are preferred for no special reason in other services. It would seem logical that each case be considered individually, without renouncing any synthesis method among those available. It is suggested that more importance should be given to hip prostheses.

Key words: *fracture, hip, intertrochanteric, nail-plate, Ender, Gamma, prosthesis.*

Las fracturas de cadera en el anciano son un grave problema de salud bien conocido por todos. Las de la región trocantérea son 2 veces más frecuentes que las del cuello y, como ellas, su número está creciendo exponencialmente en los países desarrollados. Suelen presentarse en pacientes con una edad media superior a la de las fracturas cervicales, y el predominio de aquéllas en el sexo femenino también es mayor^{1,2}.

Correspondencia:

J. M. Curto Gamallo.
 Servicio de Traumatología y Cirugía Ortopédica.
 Hospital Clínico Universitario.
 P.º San Vicente, 58-182.
 37007 Salamanca.
 Correo electrónico: curto@gugu.usal.es

Recibido: febrero de 2002.
 Aceptado: mayo de 2002.

Etiopatogenia y factores de riesgo

Las fracturas de la extremidad proximal del fémur pueden ocurrir de forma espontánea, por traumatismos o por contracciones musculares bruscas. Los factores de riesgo que las facilitan son intrínsecos y extrínsecos. Entre los primeros están la osteoporosis, enfermedades sistémicas y procesos patológicos, entre los que destacan las metástasis y la enfermedad de Paget. Entre los factores de riesgo extrínsecos se considerarían los propios traumatismos, habitualmente de baja energía, y la radioterapia.

Clasificación

Las fracturas de la extremidad proximal del fémur pueden ser intra o extracapsulares, según que el trazo de fractura asiente dentro o fuera de la articulación coxo-femoral. Entre las fracturas intracapsulares se incluyen las de la ca-

Tabla 1. Criterios de estabilidad e inestabilidad en las fracturas de la región trocantérea del fémur^{2,7,8}

Criterios de estabilidad	Criterios de inestabilidad
Contrafuerte posteromedial intacto o mínimamente conminuto. El trocánter menor fracturado, aunque de localización posteromedial, no es signo de inestabilidad* Muro externo o zona posteroexterna del trocánter mayor intacto Restablecimiento del contacto de la cortical medial tras la reducción Mínimo colapso de los fragmentos	Conminución posterior de un gran fragmento posteromedial Trazo de fractura oblicuo de fuera a dentro y de abajo a arriba, facilitando la migración medial de la diáfisis femoral por acción de los músculos aductores

*En relación con la fractura del trocánter menor, un gran desplazamiento posterointerno sí condiciona una tendencia al varo y al desplazamiento en retroversión.

beza y las del cuello femoral. Las fracturas extracapsulares afectan a la región trocantérea del fémur²⁻⁶.

Desde el punto de vista anatómico, la región trocantérea del fémur es la comprendida entre la base de implantación del cuello femoral y 2-3 cm por debajo del trocánter menor⁵. Con estas referencias anatómicas y según criterios de estabilidad (tabla 1), podrían distinguirse fracturas estables (cervico-trocantéreas y pertrocantéreas simples) e inestables (pertrocantéreas complejas, intertrocantéreas, subtrocantéreas y trocantéreo-diafisarias) (fig. 1).

Las fracturas pertrocantéreas propiamente dichas son las más frecuentes. Un tercio de ellas son estables, y se clasifican en simples y complejas^{4,7-13}. Las fracturas pertrocantéreas simples tienen fragmentos engranados en varo o un tercer fragmento posterosuperior. Las complejas incluyen fracturas con 1 fragmento (fractura del trocánter menor), 2 (fracturas del trocánter menor y de un fragmento posterosuperior) o más de 2 (fractura del trocánter menor con conminución a nivel del trocánter mayor).

Las fracturas subtrocantéreas son consideradas por muchos entre las fracturas de la región trocantérea; otros las incluyen entre las de la diáfisis femoral o con entidad propia⁷. Finalmente, existen fracturas parcelarias del trocánter mayor y menor, por choques directos o tracciones musculares. Las fracturas de la extremidad proximal del fémur en el niño serían fracturas especiales, como también las patológicas no osteoporóticas.

Diagnóstico

El diagnóstico de una fractura pertrocantérea es relativamente sencillo. La historia clínica lo orienta y el estudio radiográfico lo confirma^{2,14}. La sospecha clínica de una fractura pertrocantérea suele realizarse en un paciente de edad avanzada que llega al servicio de Urgencias de un centro hospitalario refiriendo dolor intenso en su región inguinal e impotencia funcional para la bipedestación, habitualmente después de una caída simple «de sus pies». A la inspección, el miembro fracturado suele adoptar una actitud de rotación externa, a menudo con aproximación y acortamiento con respecto al contralateral sano. Por ser extracapsulares, las fracturas pertrocantéreas producen una mayor rota-

ción externa y equimosis que las del cuello femoral debido a que la cápsula articular no sujeta el segmento distal de la fractura, ni contiene el hematoma de la misma. Por el mismo motivo, la elevación de la extremidad extendida es imposible, ya que el simple intento de despegar el talón del plano de la cama desencadena dolor en el triángulo de Scarpa (signo de Tilleaux).

Como en toda fractura de cadera, la movilidad activa y pasiva del miembro fracturado es muy dolorosa, así como la percusión sobre el trocánter mayor o el golpeo contra la planta del pie teniendo el miembro inferior en extensión. El ensanchamiento anteroposterior de la región trocantérea es propio de las fracturas pertrocantéreas (signo de Guerin). La exploración clínica debe concluirse haciendo una valoración completa, que evalúe el estado general del paciente. Con todo, a continuación, el paciente es ingresado y preparado para el correspondiente tratamiento solicitando el preceptivo estudio preanestésico.

MÉTODOS TERAPÉUTICOS

El objetivo primordial del tratamiento de las fracturas de cadera es la movilización precoz del paciente anciano, así como la inmediata reinscripción a su medio habitual. Se intenta evitar el encamamiento y la hospitalización prolongados, que causan un gran número de complicaciones y una lenta degradación del estado general y psíquico del paciente^{5,15-18}. Los métodos para conseguirlo pueden ser ortopédicos o quirúrgicos.

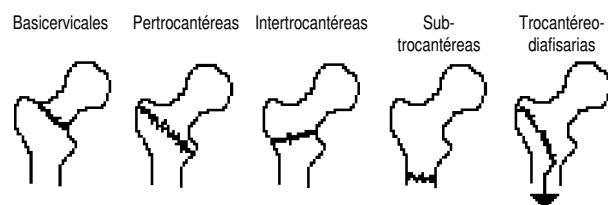


Figura 1. Esquema de la clasificación de las fracturas pertrocantéreas según la localización del trazo de fractura.

Métodos ortopédicos

Los métodos ortopédicos en el tratamiento de las fracturas pertrocanteréas incluyen la tracción continua y su variante, la tracción-suspensión, la inmovilización enyesada y la deambulación con descarga del miembro fracturado. La tracción continua en las fracturas de la región trocanterea del fémur facilita la consolidación, tiene efecto antiálgico, facilita la movilización del paciente, ayudado del trapecio de la cama, con lo que evita úlceras de decúbito, y permite realizar ejercicios activos con la pierna sana, con lo que disminuye las trombosis¹⁴. Sin embargo, las fracturas muy desplazadas se reducen con dificultad; la tracción es muy mal tolerada por los pacientes de edad avanzada; facilita trastornos de la ventilación, úlceras de decúbito, infecciones urinarias y tromboflebitis; obliga a continuos cuidados de enfermería, y alarga el período de hospitalización. Por otra parte, cuando la tracción es esquelética pueden producirse infecciones a través del punto de entrada de las agujas, distensiones del aparato ligamentoso de la rodilla, artritis y anquilosis¹⁴.

Las inmovilizaciones enyesadas, ya abandonadas, incluían el calzón enyesado y el vendaje enyesado en extensión, abducción y rotación interna, desde la axila a la punta de los dedos del pie (de Whitmann-Löfberg)¹⁴. Cualquiera de ellas era mal tolerada, y facilitaba las rozaduras y los decúbitos, así como problemas cutáneos y circulatorios. El tratamiento ortopédico o conservador de las fracturas de cadera en el anciano tiene una mortalidad estimada del 50% durante los 2 primeros meses, y del 60% al cabo de 1 año^{19,20}. A nivel local, en las de la región trocanterea depara frecuentes callos viciosos y rigideces de rodilla; y en las subtrocantéreas, a la dificultad para la reducción de los fragmentos de la fractura, suma altas tasas de pseudoartrosis y de deformidades en varo². Con todo, funcionalmente produce malos resultados¹⁹.

Métodos quirúrgicos

El tratamiento quirúrgico en las fracturas de la extremidad proximal del fémur simplifica los cuidados de enfermería, permite la movilización precoz y una recuperación rápida de la función. Además, reduce la morbilidad, el tiempo de hospitalización, el coste económico y la mortalidad de los pacientes, especialmente la de los mayores de 80 años^{6,8,11,17,21-23}. De forma general, la osteosíntesis de las fracturas de la extremidad proximal del fémur debe intentar la restauración de la forma original del hueso para facilitar la unión de los fragmentos óseos y una temprana movilización activa²⁴.

Idealmente, se debería contemplar una técnica de implantación constante, cualquiera que fuera la configuración de la fractura, reproducible en cualquier situación, con fácil aprendizaje y poco agresiva. Así disminuiría el tiempo quirúrgico y la pérdida sanguínea, y el tiempo de exposición a las radiaciones ionizantes del personal de quirófano. Se de-

bería evitar la multiplicidad de sistemas para las distintas fracturas, para facilitar también el suministro y el almacenaje del material. Obviamente, el utilizado debe ser capaz de mantener la reducción de la fractura, con la mayor estabilidad posible^{2,11,25}. Los métodos actuales de fijación de las fracturas extracapsulares de la cadera son osteosíntesis extramedulares (a cielo abierto), osteosíntesis intramedulares (a cielo cerrado) y sustituciones protésicas (parciales o totales)^{2,5}.

Osteosíntesis extramedulares

La osteosíntesis extramedular en el tratamiento de las fracturas pertrocanteréas ofrece la ventaja teórica de permitir la reducción anatómica de la fractura^{5,21}. Las desventajas del método se refieren a que la intervención quirúrgica a cielo abierto es más larga y produce la desperiostización y la consecuente desvascularización de los fragmentos, con el consiguiente aumento del riesgo infeccioso, hemorrágico y de pseudoartrosis^{5,12,21}. También facilita el debilitamiento de la cortical y, debido a la situación extramedular del implante, el aumento de la longitud del brazo de palanca, con un mayor momento de inercia.

Clavos-placa de ángulo fijo, articulados y no articulados. Los clavos-placa son dispositivos metálicos que asocian un clavo cérvico-cefálico y una placa diafisaria. Dependiendo de la unión del clavo y la placa se diferencian clavos-placa de ángulo fijo no articulados y articulados. Entre los primeros destacan el clavo-placa monobloque de Jewett, el clavo de Holt y los clavos-placa AO de 130° y 95°. El máximo exponente de los articulados es el clavo-placa de McLaughlin^{12,21} (fig. 2).

Biomecánicamente, el clavo-placa monobloque se encuentra solicitado por 2 fuerzas principales: una en flexión, aplicada a nivel del ángulo del implante, que tiende a varizar la fractura; y otra axial, que transmite solicitaciones a la cortical externa del fémur y tiende a separar la placa de la diáfisis y del clavo. Para contrarrestarlas, la porción cérvico-cefálica de la osteosíntesis debe estar lo más paralela posible a la dirección de la carga⁵.

Para aumentar la estabilidad de las fracturas con diástasis y conminución del calcar, insuficientemente restituida con un clavo-placa aislado, se han introducido o asociado diferentes variantes técnicas: la placa condílea de 95°, que protege el calcar al atravesar perpendicularmente las trabéculas de compresión y de tracción¹¹; osteotomías valguizantes con desplazamiento medial del fragmento distal, que favorecen la compresión interfragmentaria¹³; síntesis accesorias, como tornillos o cerclajes²¹; e injerto córtico-esponjoso o cemento, sobre todo en pacientes osteoporóticos^{7,11}. El cemento, sin embargo, se ha demostrado quebradizo, y aumenta la complejidad de la intervención quirúrgica y las pseudoartrosis^{7,11}.

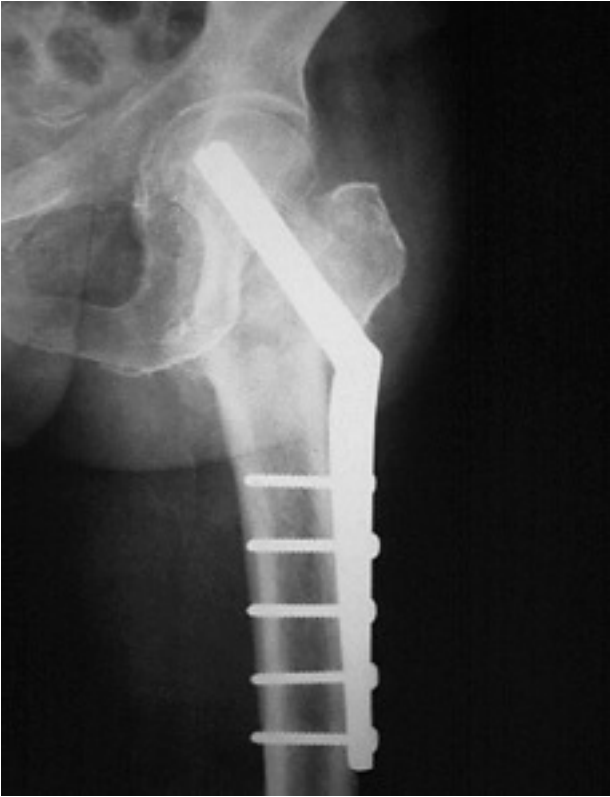

Figura 2. Clavo-placa de McLaughlin.

Las complicaciones de los clavos-placa incluyen hematomas postoperatorios (1,2%-3,6%), infecciones superficiales (1,7%-3,7%) y profundas (2,2%), fallos mecánicos graves (11%-25%), retardos de consolidación (1%) y pseudoartrosis (1%-3%), callos viciosos en varo, sobre todo en fracturas inestables, acortamientos (10%-23,5%) y, raramente, en rotación externa, dolor secuelar (en el 40% de los pacientes tratados con el clavo de McLaughlin), etc.^{11,12,21,22,26}. Entre los fallos mecánicos de la osteosíntesis se incluyen los desmontajes (2,5% en el caso del clavo-placa de McLaughlin), las deformaciones y las roturas del clavo-placa (2,8%-10%), la rotura de los tornillos que sujetan la placa a la diáfisis, la protrusión del clavo a nivel trocántereo, las fracturas iterativas, etc.^{12,21,26-28}.

En el caso de fracturas conminutas con una mala calidad ósea, si la reducción no es anatómica o se produce reabsorción ósea en el foco de fractura, la carga se concentra sobre un pequeño área del material y puede producirse un corte a través del hueso, o fenómeno de *cut out*. Esta complicación puede producirse a través de la cabeza femoral (3%-20%), con posible penetración en la articulación, o a través del cuello (5%)^{7,12,21,26,27}. Para evitarla, muchos aconsejan asociar una osteotomía valguizante con desplazamiento medial en las fracturas inestables^{13,22,28}. En las fracturas pertrocantéreas estables, en pacientes con buena calidad ósea, bastaría la reducción de la fractura con un discreto valgo.

Tornillos-placa de deslizamiento dinámicos. El tornillo-placa autodeslizante o a compresión permite una síntesis rígida y, a la vez, la impactación controlada de la fractura a lo largo del eje axial del fémur^{2,22} (fig. 3). La compresión interfragmentaria transforma parte de la fuerza flexora en fuerzas de compresión, lo que mejora la estabilidad de la fractura y disminuye la probabilidad de perforación de la cabeza debido al colapso controlado por el deslizamiento del tornillo^{2,5}. La valguización de la fractura horizontalizando su trazo aumentaba su estabilidad y desviaba las fuerzas estáticas y dinámicas del implante al hueso¹³. Todo ello supuso que los fallos de fijación, que con los clavos de ángulo fijo ocurrían en el 1%-20% de las fracturas estables y en el 21%-53% de las inestables, disminuyeran al 1%-9% y 5%-25%, respectivamente²⁶.

Las desventajas de los tornillos-placa deslizantes son las de todos los métodos de síntesis extramedular, además de las económicas. En menos del 11% de los casos se producen pseudoartrosis u osteonecrosis². Las complicaciones mecánicas de la técnica inciden en el 5%-6% de los casos, siendo el fallo más común la varización de la fractura y el corte a través del hueso osteoporótico cefálico^{2,15,16,23,26,29-31}. Otros son la pérdida de reducción de la fractura (3%), fracturas de la cortical lateral del fémur (2%) y roturas y desmontajes de la osteosíntesis. El fracaso del implante se ha

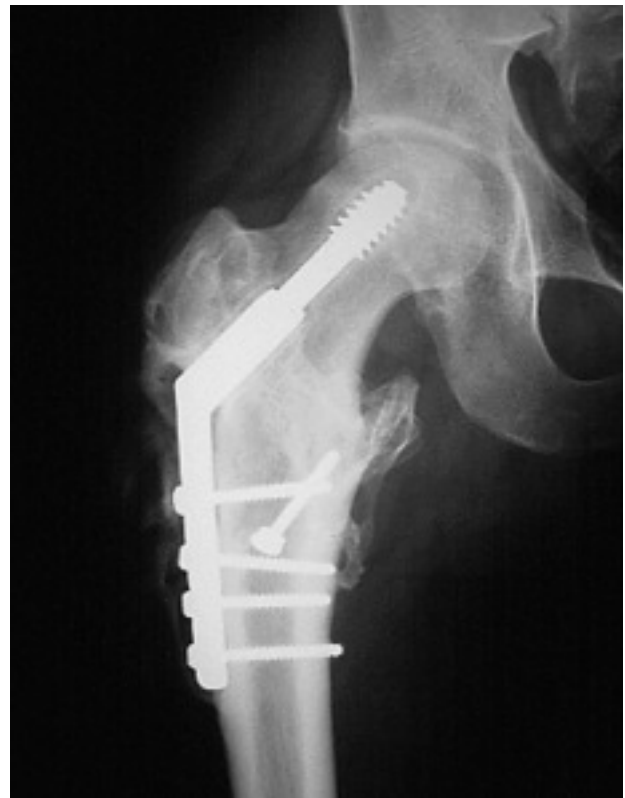

Figura 3. Clavo-placa deslizante tipo DHS (Dynamic Hip Screw).

relacionado con la inestabilidad y con la incorrecta reducción de la fractura, con la baja calidad del hueso esponjoso y con la colocación inadecuada del implante¹⁶. Así, una diástasis superior a 5 mm a nivel de la cortical medial provoca el fracaso, mientras que la localización del tornillo en el tercio central en ambas proyecciones radiológicas parece evitarlo. Por otra parte, el porcentaje de reintervenciones con el tornillo-placa tipo DHS (*dynamic hip screw*) oscila entre el 0%-8%³².

Osteosíntesis intramedulares

Las fijaciones intramedulares se desarrollaron en los años 70 para evitar las complicaciones de los clavos-placa monobloque³³. Sus ventajas teóricas con respecto a éstos son principalmente biológicas y mecánicas. Desde el punto de vista biológico, la osteosíntesis intramedular respeta la vascularización perióstica y no expone el hematoma del foco de fractura^{5,34}. Desde el punto de vista mecánico, el brazo de palanca a nivel del extremo proximal del fémur es más corto que el generado con los métodos extramedulares, con lo que disminuye el riesgo de fallo del material^{2,7}. Debido a la situación endomedular de la osteosíntesis, el peso del cuerpo se convierte en una fuerza compresiva a través del eje femoral³⁵. Por otra parte, considerando que no es indispensable la reducción exacta de las fracturas⁵, las osteosíntesis endomedulares acortan el tiempo operatorio y evitan la exposición del foco de fractura, reduciendo las dimensiones de la herida quirúrgica, la disección de las partes blandas, la pérdida sanguínea y el riesgo de infección^{34,36-38}. La exposición a la radiación y el tiempo de anestesia se acortan igualmente³⁷.

En la actualidad, las osteosíntesis intramedulares son los métodos más utilizados en el tratamiento de las fracturas de la región trocantérea del fémur. Hasta hace poco, se resumían en el enclavamiento elástico de Ender y en el clavo gamma, que derivaban del clavo trocantéreo y del clavo en Y de Küntscher, respectivamente⁵.

Enclavado endomedular elástico de Ender. En 1970, Ender y Simon-Weidner, siguiendo unos principios similares a los de Küntscher, describieron su experiencia en la fijación endomedular de fracturas trocantéreas y subtrocantéreas con clavos elásticos de un diámetro de 4,5 mm. La técnica consistía en la inserción de 4 o más clavos semielásticos a través del cóndilo femoral medial, continuando a lo largo de la diáfisis hasta ensartar el cuello y la cabeza femoral sin tener que abrir el foco de fractura³⁶ (fig. 4). Los clavos permitían impactaciones en el foco de fractura, y que ésta se estabilizara por sí misma, sin que fuera necesaria una reducción anatómica³⁶. Por otra parte, los clavos repartían por igual las cargas a toda la diáfisis de forma progresiva³⁹, y podían retroceder algunos milímetros y deslizarse a lo largo del cóndilo medial del fémur, evitando así la perforación de la cabeza femoral.

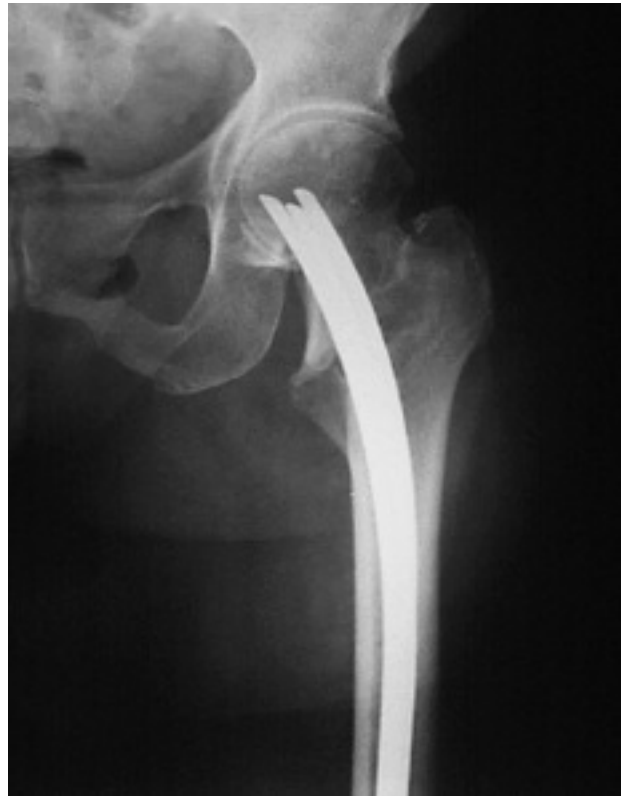

Figura 4. Enclavado endomedular elástico de Ender.

A la técnica original se le sumaron innovaciones, que incluyeron, entre otras, el bloqueo distal de los clavos, que reducía el descenso de los clavos de un 20% a un 4% y los callos viciosos en rotación externa^{5,40}; o, en algunas fracturas inestables, sobre todo en las de trazo subtrocantéreo, la introducción de un clavo dirigido hacia el trocánter mayor para aumentar la estabilidad del montaje^{18,25,40}. La duración de un enclavado endomedular elástico de Ender se estima en un tiempo medio de 35 minutos, con mínimas pérdidas sanguíneas. El montaje permite el desencamamiento y la sedestación inmediatamente después de la intervención. El apoyo y la marcha se suelen reemprender durante la primera semana de postoperatorio, habitualmente al cabo de un tiempo medio de 13 días en las fracturas estables y de hasta 40 en las inestables^{6,9,18,22,27,36,41-45}.

Las ventajas del enclavado endomedular de Ender son las de los enclavados endomedulares: la simplicidad y el bajo coste del material, la elasticidad de los clavos, que dificulta su rotura y permite colocarlos fácilmente, la impactación del foco de fractura y el reparto de las cargas^{5,6,12,18,21,22,25,27,36,39,41,43,44,46}. Los inconvenientes del enclavado endomedular de Ender incluyen complicaciones locorreregionales y generales^{5,6,9,10,12,18,21,35,38,40,42,43}. Entre las primeras, motivo de muchas reintervenciones, se consideran: la dehiscencia de la herida (2,8%); hematomas locales (6%); infecciones superficiales y seromas (0,9%); osteítis

(0%-0,9%); apertura de la articulación, intraoperatoria por mala técnica quirúrgica o tardía como consecuencia de la migración distal de los clavos; descenso de los clavos (12%-30%, o más); periartrosis irritativa, que ocasionaría rigidez y/o dolor en la rodilla en el 12%-81% de las ocasiones; miositis y fibrositis; fractura de la cortical femoral en la vecindad de la ventana femoral (14%-35%); fractura diafisaria femoral, intraoperatoria (2%) o tardía (0,9%); fractura supracondílea (0%-1,4%); fractura subcapital (en menos del 0,4% de los casos); mala posición de la instrumentación (40%-60%); migraciones proximales de los clavos (6%-20%); lesiones nerviosas, generalmente transitorias (0,5%) por tracción mantenida o por la rotación externa de la pierna; lesiones arteriales; impactación o empotramiento del foco de fractura (81,6%), sobre todo en fracturas inestables; consolidaciones viciosas, habitualmente en varo (10,2%-20%) y rotación externa del miembro inferior (30%-60%), y otras mucho más raras (necrosis cefálicas, pseudoartrosis y roturas del material de osteosíntesis). Entre las complicaciones generales se incluyen: fallos cardiorrespiratorios y problemas cardiovasculares (14%), accidentes tromboembólicos (3% de embolismos pulmonares), úlceras digestivas de estrés (2%), úlceras de decúbito e infecciones urinarias (3%).

Clavo endomedular tipo gamma. El clavo endomedular tipo gamma se desarrolló conjuntamente en el *Royal Halifax Infirmary* de Inglaterra y en el Centro de Traumatología y Ortopedia de Estrasburgo, en Francia^{5,47}. Basado en los conceptos de la fijación endomedular, tomando como referencia el clavo en «Y» de Küntscher³³, el principio del enclavado intramedular de Zickel⁴⁸ y el concepto de deslizamiento del tornillo-placa deslizante⁴⁹ fue secuencialmente diseñado hasta el modelo actual (fig. 5). El sistema está fabricado en acero inoxidable y se compone de 2 elementos básicos y de 3 complementarios^{5,50,51}: un clavo endomedular, un tornillo cefálico deslizante que permite la compresión y la impactación de la fractura en el momento de la intervención y durante la carga^{7,50}, un tornillo de bloqueo, un tapón proximal y tornillos de bloqueo distal. En relación con estos últimos, aunque están indicados para evitar rotaciones cuando existe disparidad entre el diámetro del clavo y de la medular, o cuando la fractura es particularmente inestable^{5,51}, considerando que normalmente el clavo no puede rotar libremente dentro de la diáfisis femoral debido a la incongruencia de forma entre ambos, el uso rutinario del cerrojo distal es innecesario. Se reservaría para las fracturas persubtrocantéreas conminutas, con oblicuidad inversa, y para las fracturas subtrocantéreas altas, donde el acortamiento y la rotación de los fragmentos sí sería posible⁵⁰. En estos casos también estaría indicado el uso de un clavo gamma largo, que depara buenos resultados anatómicos y funcionales respetando las exigencias técnicas de una correcta reducción de la fractura, así como la ubicación correcta del punto de entrada del clavo y de los tornillos distales^{52,53}.

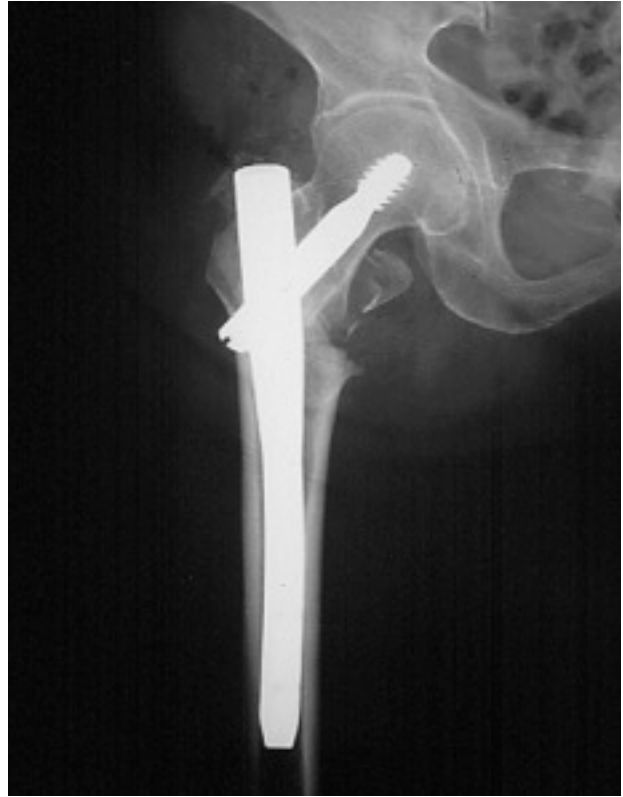

Figura 5. Clavo Gamma.

La correcta posición del tornillo cefálico en la parte media de la cabeza femoral es fundamental en la mecánica del montaje^{49,50}. La tendencia espontánea a colocarlo en el cuadrante superior de la cabeza femoral, por encima del núcleo duro, facilita la varización del montaje con la carga, la protrusión acetabular del tornillo y hasta la fractura subcapital por fatiga. Los tornillos excesivamente cortos favorecen la varización secundaria de la fractura, mientras que los excesivamente largos protruirían en la articulación.

El fresado medular en la implantación de un clavo gamma potencia la formación de hueso perióstico. Mecánicamente la síntesis acorta el brazo de palanca del extremo proximal del fémur, medializa la carga hacia el calcar y disminuye las tensiones sobre el implante, con lo que disminuye la fatiga del material²⁹. Paralelamente, no produce el fenómeno de la esponjialización ósea ni muestra intolerancias del material a nivel de la rodilla^{3,5}. La intervención quirúrgica dura poco tiempo, con una pérdida sanguínea estimada entre 120-800 cc y un tiempo de exposición radiológica que oscila entre 12 segundos y 6 minutos. La rigidez del sistema garantiza una estabilidad inmediata, permite la movilización precoz del paciente y mantiene la reducción hasta la consolidación^{4,15,29,30,47,50,54-58}.

Los inconvenientes de los clavos gamma se pueden clasificar en complicaciones intra y postoperatorias. Las complicaciones intraoperatorias incluyen fracturas del trocánter

mayor (hasta en el 12% de los casos), por un fresado insuficiente que origina dificultades en la introducción del clavo; roturas de la cortical lateral del fémur (2%-6%), por lateralizar el punto de entrada en el trocánter mayor, con el consiguiente fresado excéntrico del lecho de implantación del clavo; fracturas diafisarias del fémur (0%-7%), cuando equivocadamente se pretende hacer progresar el clavo a golpes de martillo por dificultades en su introducción, generalmente por un fresado insuficiente; mala posición de la instrumentación (0%-8%), que incluye malposicionamientos del tornillo en la cabeza femoral, errores en la elección de la longitud del tornillo y errores en su implantación a través del clavo endomedular por aflojamiento de la unión del clavo con el sistema guía, y dificultades en la colocación de los tornillos distales (13%), en relación con la pérdida de exactitud del instrumental por el deterioro de la guía y desgaste de las brocas, provocando falsas vías, movilizaciones ulteriores del tornillo, roturas de la broca, etc.^{29,30,49,50}.

Las complicaciones postoperatorias de los clavos gamma incluyen: hematomas en la herida quirúrgica (3%-4%); infecciones (7%-8%); complicaciones generales (8,6%); fallecimiento (1,7%); dolor (6%-10% de los pacientes a 6 meses de la intervención), en relación con un supuesto «efecto punta» por un mecanismo de *stress shielding* debido al excesivo ajuste distal del clavo y a su rigidez; callos viciosos en varo (2%-11%), especialmente en fracturas muy osteoporóticas y conminutas y/o en relación con defectos de la técnica quirúrgica; fracturas de la diáfisis femoral por debajo de la punta del clavo (0%-16%), habitualmente durante el primer mes de postoperatorio y atribuidas al implante propiamente dicho y/o a errores de la técnica quirúrgica; fracturas subcapitales, por encima del límite del tornillo, a veces por utilizar un tornillo cefálico excesivamente corto o por colocarlo muy elevado en el cuello femoral; fenómeno *cut out* o migración del tornillo cefálico fuera de la cabeza femoral (0%-8%), para algunos en relación con la posición incorrecta del tornillo en la cabeza femoral; y fallos del material, habitualmente con pseudoartrosis de la fractura, sobre todo en fracturas subtrocantéreas muy inestables o por errores técnicos^{15,29,30,44-46,50,54-58}. El porcentaje de reintervenciones se estima en un 2%, y se atribuyen al dolor, a la migración del material de osteosíntesis y/o a fracturas.

Prótesis de cadera. Al igual que en las fracturas cervicales femorales, el tratamiento con prótesis de las fracturas trocantéreas ha sido propuesto por distintos autores con el argumento de la posibilidad del apoyo inmediato (fig. 6). La sustitución protésica en las fracturas de la región trocantérea es una intervención más compleja que una artroplastia convencional de la cadera y, por lo tanto, más peligrosa en el anciano^{5,59}. Requiere una atenta planificación, resecciones óseas amplias, apertura de la cápsula articular, fijación del trocánter menor con cerclajes, utilización de cemento, etc. Las complicaciones incluyen un 5%-6% de fallos mecáni-

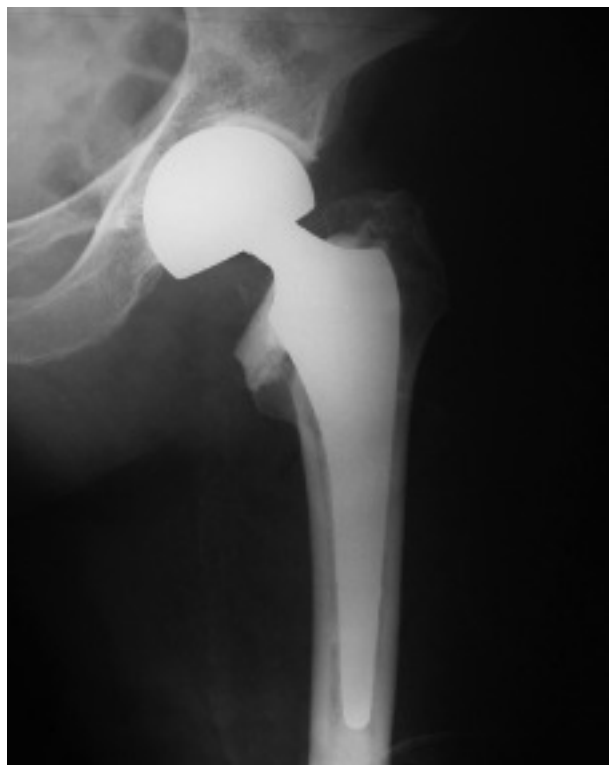

Figura 6. Prótesis parcial cementada en una fractura cervico-trocantérea de fémur.

cos, con luxaciones en el 3% de los casos y fracturas de la diáfisis femoral en el 1%^{2,27}. La mortalidad en los primeros 30 días después de la intervención ha llegado al 11,6% de los pacientes en alguna serie²⁷.

Estudios comparativos entre diferentes tipos de síntesis según la Medicina Basada en la Evidencia

Entre clavos-placa fijos y dinámicos. Aunque hay pocas diferencias entre los clavos-placa fijos y los dinámicos, se prefieren los segundos, a pesar de ser más caros, debido a que tienen menor riesgo de rotura y de fallo de la fijación⁶⁰. En cualquier caso, no existe total evidencia de la superioridad de un implante sobre los demás.

Entre clavos cóndilo-cefálicos e implantes extramedulares (fijos o dinámicos). Los clavos de Ender tienen menos riesgo de infección profunda, menor tiempo operatorio y menor pérdida sanguínea intraoperatoria que los clavos-placa dinámicos, si bien no se confirma en todos los estudios. Uniformemente cursan con mayor número de complicaciones y reintervenciones, mayor dolor residual y más deformidad del miembro tratado. La calidad de la reducción, sin embargo, sería equiparable a la deparada por los clavos-placa dinámicos. El resultado funcional sería similar o peor⁶¹.

La aparente ventaja que los clavos de Ender ofrecen respecto a los costes está contrarrestada por el mayor gasto

que genera su elevada tasa de complicaciones. En definitiva, en el momento actual parece inapropiado el uso de los clavos cóndilo-cefálicos, particularmente los clavos de Ender, incluidas sus modificaciones para mejorar la estabilidad del montaje, como tratamiento de las fracturas trocántreas del fémur⁶¹. En el mismo sentido, el clavo-placa de compresión dinámica sería de elección^{60,61}.

Entre clavo gamma y DHS. Frente al DHS, el clavo gamma tiene un riesgo significativamente más alto de fracturas per y postoperatorias de la diáfisis femoral y un mayor riesgo de reintervenciones⁶². Su tornillo cefálico también conlleva más complicaciones que las del DHS⁶³. Aunque los pacientes empiezan a caminar antes con el clavo gamma, la técnica quirúrgica es más exigente y la curva de aprendizaje más prolongada. Como conclusión no se recomienda el clavo gamma como método de rutina en las fracturas trocántreas, hasta que el problema de las fracturas de la diáfisis femoral no esté resuelto. Por el contrario, se aboga por el uso del clavo-placa de compresión dinámica, aunque está pendiente de que nuevos estudios confirmen estas impresiones. También habría que hacer estudios para saber si el clavo gamma o modificaciones de éste tienen ventajas en tipos determinados de fracturas⁶² (fig. 5).

Entre artroplastias y dispositivos de fijación interna. La evidencia actual existente es insuficiente para determinar si la artroplastia ofrece ventajas sobre el clavo-placa deslizante. De tal forma, se precisarían nuevos estudios randomizados bien diseñados para comparar ambos tipos de métodos⁶⁴.

INDICACIONES TERAPÉUTICAS

Actualmente, según criterios de evidencia médica⁶⁵, ante una fractura pertrocanterea del fémur el paciente sería ingresado con la pierna en una posición cómoda. Valorado su estado social, médico y mental, así como su capacidad funcional, sería preparado para la intervención quirúrgica durante las 48 horas siguientes al ingreso. La intervención quirúrgica se realizaría bajo cobertura antibiótica y profilaxis antitrombótica, principalmente con anestesia regional, utilizando como método de síntesis ideal un tornillo-placa deslizante, sin osteotomía ni necesidad de compresión intraoperatoria de la fractura. Después de la intervención comenzaría un programa de rehabilitación, con movilización y carga precoz del miembro intervenido, y sería dado de alta hospitalaria en pocos días con las indicaciones y cuidados médicos oportunos. En el supuesto de que el paciente hubiera tenido 2 fracturas osteoporóticas consecutivas a sendas caídas se insistiría en adecuar su lugar de residencia habitual para prevenir nuevas caídas, y podrían recomendarse aportes suplementarios de calcio y vitamina D.

El tratamiento conservador, habitualmente consistente en la movilización y el desencamamiento del paciente en cuanto el dolor lo permite, estaría indicado en pacientes jóvenes con las fisis abiertas, para evitar el daño de la fisis proximal del fémur; en pacientes de mucha edad, con muy mal estado general o con capacidad funcional muy limitada (paraplégicos o encamados permanentemente antes de la fractura); cuando la intervención quirúrgica estuviera contraindicada o no estuviera disponible, y en portadores de secuelas de osteomielitis (por el temor a una reactivación séptica)^{14,41,66}. La tracción continua se utiliza como tratamiento previo a la cirugía y como medida temporal en el postoperatorio de casos en los que una osteosíntesis anterior sea poco estable.

Los tornillos-placa deslizantes, a menudo complementados con tornillos interfragmentarios y autoinjerto óseo, se prefieren a los tornillos-placa monobloque y, en muchos estudios, a los métodos de osteosíntesis endomedular. Están especialmente indicados en fracturas complejas del macizo trocántereo con rotura bi o multifocal de la cortical medial, sobre todo en pacientes jóvenes²¹; y no hay evidencia adecuada para atribuir beneficios a la asociación sistemática de una osteotomía en las fracturas inestables⁶⁷.

El enclavado endomedular con tallos de Ender podría estar indicado en fracturas estables de pacientes ancianos con muy mal estado general y elevado riesgo quirúrgico, con cortas expectativas de vida, y en pacientes ancianos que no deambularan^{10,18,21,24,27,32,35,40}. En estos mismos casos y en el resto de fracturas pertrocanteréas, sobre todo en pacientes de edad avanzada, está más indicada la osteosíntesis con clavo gamma o similar^{2,51}.

La artroplastia parcial cementada está indicada en fracturas cérvico-trocántreas²⁷. En fracturas pertrocanteréas sobre coxartrosis intensas mal toleradas estaría indicada una artroplastia total^{2,11}. Si los cambios degenerativos fueran mínimos, el procedimiento de elección sería la fijación interna, reservándose la artroplastia para después de la consolidación de la fractura, en caso de estar indicada². El daño acetabular como consecuencia de la migración proximal de un implante previamente utilizado en la fijación de una fractura trocánterea se trataría también con una artroplastia total de cadera². Las fracturas subtrocántreas o persubtrocántreas se sintetizan con tornillos-placa deslizantes, clavos endomedulares cerrojados o con clavos gamma largos^{52,53}.

BIBLIOGRAFÍA

1. Ferrández L, Hernández J, González A, De No L, Martín F. Epidemiología de las fracturas de la extremidad proximal del fémur en la provincia de Salamanca. *Rev Ortop Traumatol* 1992;36:229-33.
2. Kyle RF. Fractures of the proximal part of the femur. Instructional course. *J Bone Joint Surg Am* 1994;76-A:924-

- 50.
3. Gomar F. Fracturas de la extremidad superior del fémur. En: Gomar F, editor. *Traumatología*. Valencia: Fundación García Muñoz;1980. p. 484-557.
4. Jensen JS. Classification of trochanteric fractures. *Acta Orthop Scand* 1980;51:803-10.
5. Kempf I, Dargrenat D, Karger C. Fractures de l'extrémité supérieure du fémur. *Encycl Méd Chir (Elsevier, Paris-France). Appareil locomoteur*, 1993;14-076-A-10;28-36.
6. Kuderna H, Böhler N, Collo DJ. Treatment of intertrochanteric and subtrocanteric fractures of the hip by Ender method. *J Bone Joint Surg Am* 1976;58A:604-11.
7. De Lee JC. Fractures and dislocations of the hip. En: Rockwood CA, Green DP, Bucholz RW, editores. *Fractures in adults*. Philadelphia: Lippincott; 1991. p. 1481-651.
8. Evans EM. The treatment of trochanteric fractures of the femur. *J Bone Joint Surg Br* 1949;31B:190-203.
9. Albareda J, Laclériga A, Seral F. Estabilidad y evolución de las fracturas del macizo trocantéreo tratadas con enclavado elástico de Ender. *Rev Ortop Traumatol* 1988;32:369-76.
10. Chapman MW, Bowman WE, Csongradi JJ, Day LJ, Trafton PG, Bovill EG. The use of Ender's pins in extracapsular fractures of the hip. *J Bone Joint Surg Am* 1981;63A:14-28.
11. Ganz R, Thomas RJ, Hammerle CP. Trochanteric fractures of the femur: treatment and results. *Clin Orthop* 1979;138:30-40.
12. Rodríguez-Merchán EC, Galindo E, Martín T, Botia R, González J. Estudio comparativo de las fracturas extracapsulares de la cadera con clavos de Jewett y clavos de Ender en el paciente senil. *Rev Ortop Traumatol* 1987;31:447-52.
13. Sarmiento A, Williams EM. The unstable intertrochanteric fracture: treatment with a valgus osteotomy and I-Bean nail-plate. *J Bone Joint Surg Am* 1970;52A:1309-18.
14. Böhler L. *Técnica del tratamiento de las fracturas. Fracturas del fémur* (3.ª ed. en español). Vol II. Barcelona: Ed. Labor;1942. p. 838-1036.
15. Bridle SH, Patel AD, Bircher M, Calvert PT. Fixation of intertrochanteric fractures of the femur. A randomised prospective comparison of the Gamma nail and the dynamic hip screw. *J Bone Joint Surg Br* 1991;73B:330-4.
16. Davis TCR, Sher JL, Horsman A, Simpson M, Porter BB, Checketts RG. Intertrochanteric femoral fractures; mechanical failure after internal fixation. *J Bone Joint Surg Br* 1990; 72B:26-31.
17. Hornby R, Grimley Evans J, Vardon V. Operative or conservative treatment for trochanteric fractures of the femur: a randomised epidemiological trial in elderly patients. *J Bone Joint Surg Br* 1989;71B:619-23.
18. Navarro R, López J, Zorita J. Tratamiento de las fracturas per y subtrocantéreas con clavos elásticos de Ender. *Rev Ortop Traumatol* 1985;29:177-86.
19. Navarrete FE, Baixauli E, Baixauli F, Baixauli F. Fracturas de cadera con tratamiento conservador: estudio epidemiológico. *Rev Ortop Traumatol* 2001;45:222-7.
20. Parker MJ, Pryor GA. The timing of surgery for proximal femoral fractures. *J Bone Joint Surg Br* 1992;74B:203-5.
21. Cardona JM, García R, Fernández J. Estudio comparativo del tratamiento de las fracturas del macizo trocantéreo con clavoplaaca de Mc Laughlin y enclavado endomedular de Ender. *Rev Esp Cir Osteoart* 1983;18:129-37.
22. Hall G, Ainscow DAP. Comparison of nail-plate fixation and Ender's nailing for intertrochanteric fractures. *J Bone Joint Surg Br* 1981;63B:24-8.
23. Kyle RF, Gustilo RB, Premer RF. Analysis of 622 intertrochanteric hip fractures. A Retrospective and Prospective Study. *J Bone Joint Surg Am* 1979;61A:216-21.
24. Kaufer H. Mechanics of the treatment of hip injuries. *Clin Orthop* 1980;146:53-61.
25. Corzatt RD, Bosch AV. Internal fixation by the Ender method. *JAMA* 1978;240:1366-7.
26. Jensen JS, Sonne-Holm S, Tondevold E. Unstable trochanteric fractures: a comparative analysis of four methods of internal fixation. *Acta Orthop Scand* 1980;51:817-25.
27. Claes H, Broos P, Stappaerts K. Pertrochanteric fractures in elderly patients: treatment with Ender's nail, blade-plate or endoprosthesis? *Injury* 1985;16:261-4.
28. Dimon JH, Hugshston JC. Unstable intertrochanteric fractures of the hip. *J Bone Joint Surg Am* 1967;49A:440-50.
29. Leung KS, So WS, Shen WY, Hui PW. Gamma nails and dynamic hip screws for peritrochanteric fractures. A randomised prospective study in elderly patients. *J Bone Joint Surg Br* 1992;74B:345-51.
30. Radford PJ, Needoff M, Webb JK. A prospective randomised comparison of the dynamic hip screw and the Gamma locking nail. *J Bone Joint Surg Br* 1993;75B:789-93.
31. Wolfgang GL, Bryant MH, O'Neill JP. Treatment of intertrochanteric fracture of the femur using sliding screw plate fixation. *Clin Orthop* 1982;163:148-58.
32. Sernbo I, Johnell O, Gentz JA. Unstable intertrochanteric fractures of the hip. Treatment with Ender pins compared with a compression hip-screw. *J Bone Joint Surg Am* 1988; 70A:1297-303.
33. Küntscher G. A new method of treatment of pertrochanteric fractures. *Proceedings of the Royal Society of Medicine* 1970;63:1120-1.
34. Levy RN, Siegel H, Sedlin E, Siffer R. Complications of Ender pin fixation in basicervical, intertrochanteric and subtrocanteric fractures of the hip. *J Bone Joint Surg Am* 1983; 65A:66-9.
35. Waddell JP, Czitrom A, Simmons EH. Ender nailing in fractures of the proximal femur. *J Trauma* 1987;27:911-6.
36. Chan Y, Chow N, Leung PC. Treatment of trochanteric fractures with Ender's nailing in Chinese patients. *Injury* 1982; 13:464-72.
37. Collado F, Vila J, Beltran JE. Condylcephalic nail fixation for trochanteric fractures of the femur. *J Bone Joint Surg Br* 1973;55B:774-9.
38. Jensen JS, Sonne-Holm S. Critical analysis of Ender nailing in the treatment of trochanteric fractures. *Acta Orthop Scand* 1980;51:817-25.
39. Dossa J, Bonnel F, Micallef JP. Le clou élastique de Ender. Etude théorique et biomécanique. Technique, indications, résultats dans le traitement des fractures cervico-trochantériennes. *Rev Chir Orthop* 1976;62:43-55.
40. Kempf I, Briot B, Bitar S, Ben Abid M, Graf H. L'enclouage selon Ender: Bilan et améliorations techniques. Le verrovillage coulissant. *Rev Chir Orthop* 1982;68:199-205.
41. Arguelles F, Darder A, Heredia E, Torres JL. Análisis mecánico-físico y terapéutico del método de Ender para el tratamiento de las fracturas trocantéreas. *Rev Esp Cir Ost* 1985; 20:339-55.
42. Harper MC, Walsh T. Ender Nailing for peritrochanteric fractures of the femur. An analysis of indications, factors related to mechanical failure and postoperative results. *J Bone Joint Surg Am* 1985;67A:79-88.
43. Iwegbu CG, Patel RJ. Difficulties and complications of the Ender method of trochanteric fractures of the femur. *Injury* 1980;13:116-24.
44. Wynn J, Morris J, Hirschowitz D, Hart GM, Shea J, Arden G. A comparison of the treatment of trochanteric fractures of the femur by internal fixation with nail-plate and the Ender technique. *Injury* 1977;9:35-42.
45. Zain Elabdien BS, Olerud S, Karlström G. Ender nailing of

- pertrochanteric fractures. Results at follow-up evaluation after one year. *Clin Orthop* 1984;191:53-63.
46. Russin LA, Sonni A. Treatment of intertrochanteric and subtrochanteric fractures with Ender's intramedullary rods. *Clin Orthop* 1980;148:203-12.
 47. Kempf I, Grosse A, Taglang G. Le clou Gamma dans le traitement à foyer fermé des fractures trochantériennes. Résultats et indications à propos d'une série de 121 cas. *Rev Chir Orthop* 1993;79:29-40.
 48. Zickel RE. An intramedullary fixation device for the proximal part of the femur. *J Bone Joint Surg Am* 1976;58A:866-72.
 49. Kempf I, Grosse A, Taglang G, Faureul E. Le clou Gamma dans le traitement á foyer ferme des fractures trochantérinnes. Resultats et indications a propos d'une série de 121 cas. *Rev Chir Orthop* 1993;79:29-40.
 50. Ferrer M, Casteleiro R, Matas JA. Tratamiento de las fracturas de la región trocantérea con clavo Gamma. Revisión de 116 casos. *Rev Ortop Traumatol* 1995;39:99-103.
 51. Howmedica. Manual del Clavo de Bloqueo Gamma. Gran Bretaña, 1993.
 52. Marqués F, López X, Ramírez M, García O, Monllau JC, Ballester J. Utilización del clavo gamma largo en fracturas de la región persubtrocantérea. Estudio retrospectivo. *Rev Ortop Traumatol* 2001;45:211-5.
 53. Panisello JJ, Cuenca J, Herrera A, Martínez A, Canales V. Uso clínico y complicaciones con el clavo Gamma largo. *Rev Ortop Traumatol* 2001;5:368-73.
 54. Albareda J, Lasierra JM, Sánchez M, Bello M, Palanca D, Seral F. El clavo Gamma en las fracturas proximales del fémur. *Rev Esp Cir Osteoart* 1992;27:1-6.
 55. Arnaout A, Bella B, Delplace J, Vial D, Lecestre P. Ostéosynthèse des fractures de la région trochantérinne par clou Gamma. A propos de 76 cas revus. *Acta Orthop Belg* 1993; 59:30-9.
 56. Calvert PT. The Gamma nail a significant advance or a passing fashion. *J Bone Joint Surg Br* 1992;74B:329-31.
 57. Casteleiro M, Ferrer M, Matas JA. Fracturas subtrocantéreas de cadera tratadas con clavo Gamma. *Rev Ortop Traumatol* 1995;39:99-103.
 58. Halder SC. The Gamma nail for pertrochanteric fractures. *J Bone Joint Surg Br* 1992;74B:340-4.
 59. Haentjens P, Casteleyn PP, De Boeck H, Handelberg F, Opdecam P. Treatment of unstable intertrochanteric and subtrochanteric fractures in elderly patients. Primary bipolar arthroplasty compared with internal fixation. *J Bone Joint Surg Am* 1989;71A:1214-24.
 60. Parker MJ, Handoll HHG, Chinoy MA. Extramedullary fixation implants for extracapsular hip fractures. *Cochrane Review*. En: *The Cochrane Library*, Issue 4. Oxford: Update Software, 2001, 2001.
 61. Parker MJ, Handoll HHG, Bhonsle S, Gillespie WJ. Condylcephalic nails versus extramedullary implants for extracapsular hip fractures. *Cochrane Review*. En: *The Cochrane Library*, Issue 4. Oxford: Update Software, 1999.
 62. Parker MJ, Handoll HHG. Gamma and other cephalocondylic intramedullary nails versus extramedullary implants for extracapsular hip fractures. *Cochrane Review*. En: *The Cochrane Library*, Issue 4. Oxford: Update Software, 2001.
 63. Seral B, Albareda J, Lasierra JM, Seral F. Estudio clínico de la osteosíntesis intra y extramedular en las fracturas trocantéreas de cadera. *Rev Ortop Traumatol* 2001;45:374-83.
 64. Parker MJ, Handoll HHG. Pre-operative traction for fractures of the proximal femur. *Cochrane Review*. En: *The Cochrane Library*, Issue 4. Oxford: Update Software, 2001.
 65. Parker MJ. Evidence based case report. Managing an elderly patient with a fractured femur. *Br Med J* 2000;320:102-3.
 66. Fernández A, Ferrer H, Latorre J. Fracturas subtrocantéreas patológicas. *Rev Ortop Traumatol* 1979;23:301-16.
 67. Parker MJ, Tripuraneni G, McGreggor-Riley J. Osteotomy, compression and reaming techniques for internal fixation of extracapsular hip fractures. *Cochrane Review*. En: *The Cochrane Library*, Issue 4. Oxford: Update Software, 2001.