

Encondroma solitario en falange distal del cuarto dedo de la mano. Nueva modalidad de tratamiento. A propósito de un caso

Single enchondroma on the distal phalanx of the fourth finger. New treatment method. Case study

**Gutiérrez Carbonell, P.
Sastre Martín, S.
de Anta Díaz, B.**

Hospital General Universitario. Alicante.
Servicio de Traumatología y Cirugía Ortopédica.
(J. de Anta y de Barrio.)

RESUMEN

Se presenta un caso clínico de encondroma solitario en el que destacan su rara localización en la falange distal de un dedo de la mano y el tratamiento aplicado, consistente no en el clásico legrado y relleno con injerto óseo autólogo, sino en la realización de una osteotomía transversal de un solo trayecto, a través de la cavidad tumoral. Se observó el total relleno trabecular del tumor, no apareciendo recidiva tras 2 años de seguimiento clínico-radiológico.

ABSTRACT

A clinical case study of a single enchondroma is presented with the following characteristics: an unusual location, on the distal phalanx of a finger and the treatment applied did not consist of the classic curettage and filling with autologous grafting, instead a transverse single direction osteotomy through the tumour cavity was performed. We observed the total trabecular filling of the tumour area and after two years of clinical and radiological follow-ups there was no reoccurrence.

Palabras clave: Tumores óseos. Primitivos benignos. Encondroma.

Key words: Osseous tumors. Benign primitives. Enchondroma.

INTRODUCCIÓN

El encondroma es la lesión tumoral cartilaginosa benigna más frecuente^{3, 5}. Asienta más frecuentemente en huesos tubulares de manos o pies de los adultos, entre la segunda y cuarta décadas de la vida, en metacarpianos, metatarsianos y fa-

langes el 66 por 100 de casos^{1, 3}. No presenta dolor a no ser que se diagnostique como hallazgo casual una fractura patológica. Radiográficamente se trata de lesiones líticas con contenido radiotranslúcido que insuflan el hueso, de contornos lobulados y que causan erosión progresiva endóstica^{1, 3, 5}. A veces presentan pequeño moteado que

Correspondencia: Dr. Pedro Gutiérrez Carbonell.
C./ Paraje Ledua, E-25. 03660 Novelda (Alicante).

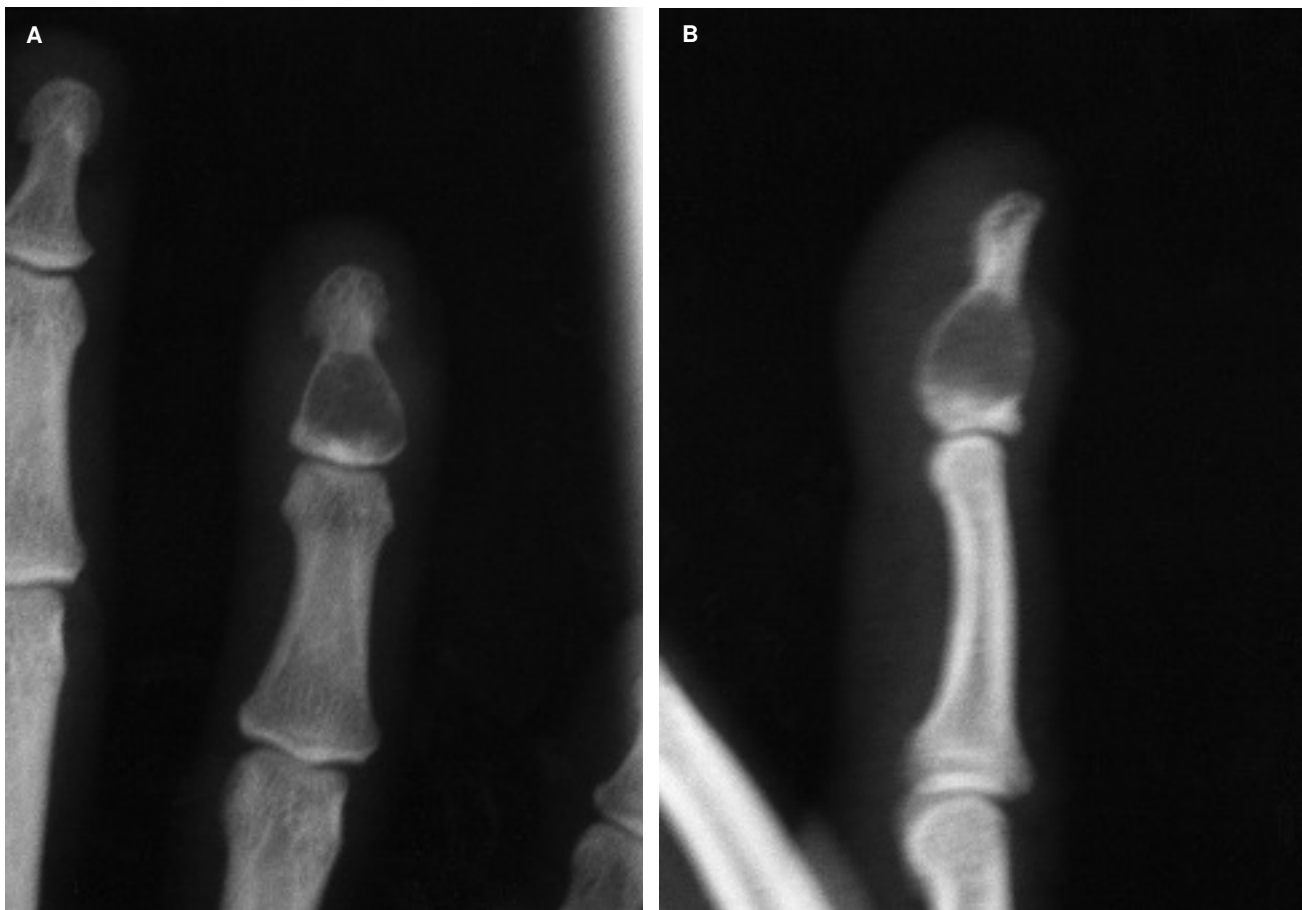
Recepción: 16-VIII-2002. *Aceptación:* 2-IX-2002
N.º Código: 1038

traduce calcificaciones intratumorales, siendo siempre su límite neto y escleroso^{1, 3, 5}. El diagnóstico diferencial de estas lesiones se puede establecer con el condrosarcoma periostal, localizado más en tronco y zonas proximales de huesos largos, tumor de células gigantes, que suele ser multicéntrico, preferentemente epifisario y con gran porcentaje de recidivas, osteosarcoma parostal, metafisario, con localización perióstica y excepcional en manos, infarto medular, con un mayor número de calcificaciones dispuestas de forma anular y un ribete esclerótico característico y con el quiste óseo aneurismático, típico también de huesos tubulares largos pero de mayor tamaño^{1, 3, 5}. El tratamiento aceptado en la bibliografía consiste en realizar a cielo abierto curetaje, legrado-escisión en bloque, relleno con cera ósea o injerto óseo autólogo y ocasional fenolización de la lesión^{3, 5, 6}.

CASO CLÍNICO

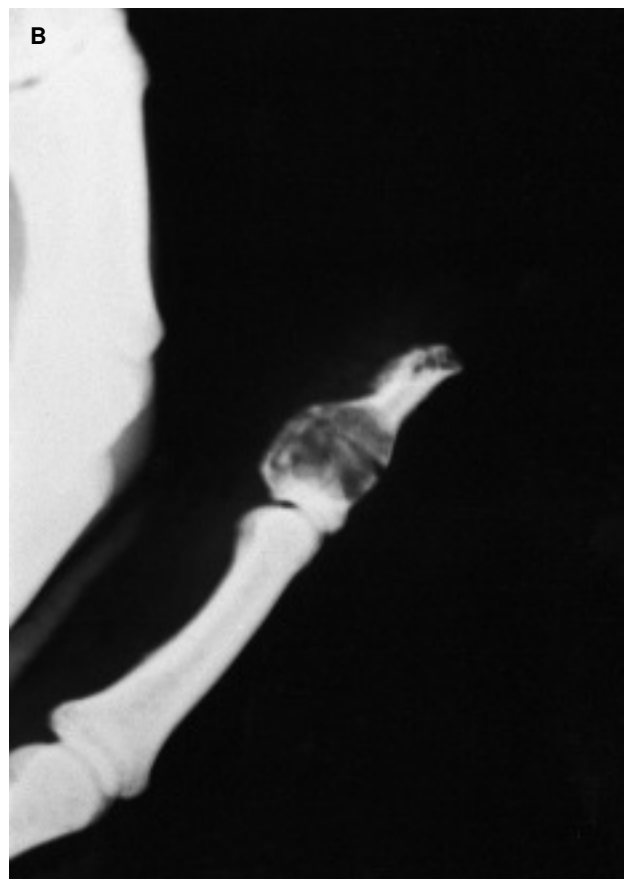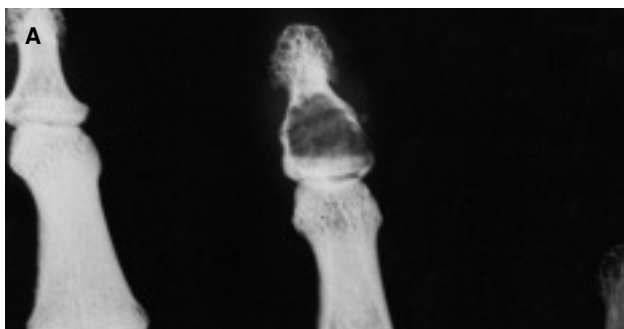Paciente mujer de 36 años de edad que presenta dolor en cuarto dedo de la mano derecha desde unas semanas atrás y sin traumatismo previo. Clínicamente el dedo está visiblemente engrosado a nivel de la falange distal. En la exploración radiográfica no se aprecia fractura, pero se identifica tumor óseo que ocupa todo el tercio proximal medio de la falange distal, abombando y adelgazando las corticales (figs. 1 A y B). Las exploraciones analíticas, la serie metastásica ósea y la escintigrafía con tecnecio-99 son negativas. La RNM no aportó aspectos significativos.

Bajo anestesia local troncular fue realizada punción-biopsia y se provocó con escoplo fino fractura-osteotomía transversal de la cavidad tumoral (figs. 2 A y B). La anatomía patológica reveló células condrocitos redondeadas sin atipias nucleares, insufladas, típicas de lesión tumoral condral benigna y en concreto de encondroma. Asimismo no se observó presencia de células gigantes. Los controles radiográficos postoperatorios (figs. 3 A y B), hasta 2 años tras el tratamiento quirúrgico, han demostrado suficiente este gesto quirúrgico de osteotomía-fractura transcavitaria, sin legrado y relleno óseo de la cavidad tumoral, consiguiéndose así la curación y relleno



Figs. 1 A y B.—Radiografías anteroposterior y lateral del dedo previas al tratamiento.
Figs. 1 A and B.—Anteroposterior and lateral radiographs of the finger prior to treatment.

Gutiérrez Carbonell, P., et al.—Encondroma solitario en falange distal del cuarto dedo de la mano.
Nueva modalidad de tratamiento. A propósito de un caso



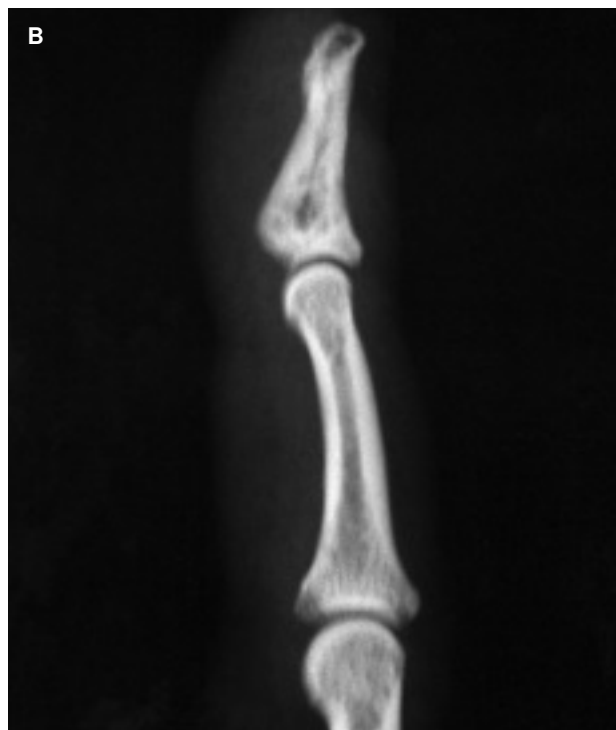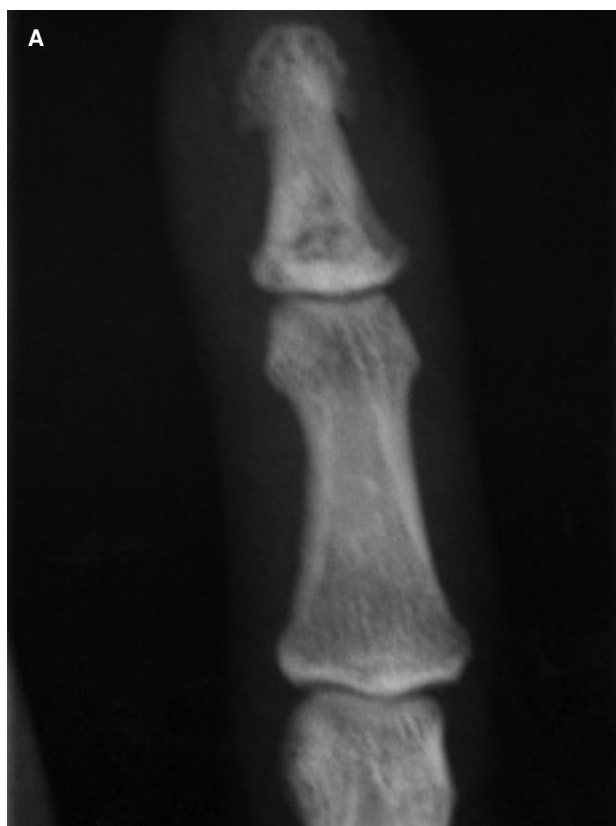Figs. 2 A y B.—Radiografías anteroposterior y lateral en las que se aprecia la «osteotomía» transversal en la falange.

Figs. 2 A and B.—Anteroposterior and lateral radiographs that show the transverse «osteotomy» of the phalanx.

trabecular de la tumoración y la normalidad clínica en el aspecto del dedo.

DISCUSIÓN

El encondroma es una lesión tumoral benigna cartilaginosa cuya causa parece ser la pérdida de normal osificación encondral bajo la placa fisaria^{4, 7}. Suelen localizarse en huesos tubulares co-



Figs. 3 A y B.—Radiografías anteroposterior y lateral a los 2 años de la intervención.

Figs. 3 A and B.—Anteroposterior and lateral radiographs two years after surgery.

mo metacarpianos o metatarsianos y falanges en manos o pies y a veces en húmero, fémur y costillas^{2, 3, 4, 5}. Se originan en las metáfisis y se expanden hacia epífisis y diáfisis, En niños no se afecta la epífisis si la fisis permanece abierta⁵. En las manos se localizan en orden de frecuencia en falanges proximales, cabezas de los metacarpianos, falanges medias y casi excepcionalmente en las distales^{3, 7}. En muy raras ocasiones se localizan en partes blandas yuxtacorticales como vainas flexoras de manos o pies, pero en estos casos el análisis de su celularidad aporta mayor pleomorfismo y un número no escaso de células gigantes⁸. No presenta preferencia según sexos. Su malignización es excepcional, sobre todo en edades tempranas antes de la madurez esquelética. El tratamiento aceptado, si no existe fractura patológica, es el curetaje, a veces aislado, pero en estos casos presenta elevado porcentaje de recidivas y relleno con injerto óseo autólogo o con fragmentos corticales^{2, 4, 5, 7}. Si por el contrario se ha producido ésta, se debe esperar su consolidación, que a veces es curativa⁵, para a continuación, curetear y rellenar con injerto óseo autólogo^{2, 5, 7}.

Los posibles diagnósticos diferenciales serían por su grupo de edad: tumor de células gigantes, lo cual se descartó por la ausencia de estas células en nuestro caso clínico; con el condroma yuxtacortical o periostal, tumor benigno, muy raro, con localización perióstica³, preferente en tercio proximal del fémur, más prevalente en sexo masculino, de varios centímetros de tamaño,⁷ y que presenta histológicamente multicelularidad, células binucleadas con algún grado de atipia⁷, rasgos todos ellos no presentes en nuestro caso, y respecto al fibroma condromixóide, tumoración benigna, de predominio en sexo masculino, localizada típicamente en tibia proximal y celularidad con atipias y tejidos fibroso y mixóide típicos, ausentes también en nuestro caso. Resaltamos en nuestra paciente la localización, al menos poco habitual, en una falange distal de la mano, ser lesión solitaria, sin fractura patológica y cuya curación se obtuvo simplemente con el gesto quirúrgico de efectuar una «osteotomía» que atravesaba la cavidad tumoral (fig. 3). Tras ello obtuvimos la curación y relleno tumorales, sin recidiva, con un seguimiento de 2 años después de la intervención.

BIBLIOGRAFÍA

1. Chevrot A. Diagnóstico por imagen de las afecciones del pie. Barcelona: Ed. Masson, SA; 2000.
2. De Yoe BE, Rockett MS. Enchondroma as a cause of midfoot pain. *J Foot Ankle Surg*, 1999;38:139-42.
3. Greenspan A. Radiología en ortopedia. Madrid: Ed. Marbán, SL; 2000.
4. Lichtenstein L. Tumores óseos. Barcelona: Ed. Elicien; 1975.
5. Peimer CA. Surgery of the hand and upper extremity. New York: Ed. McGraw-Hill Health Professions Division; 1996.
6. Ricca RL, Kuklo TR, Shawen SB, Vick DJ, Schaefer RA. Periostal chondroma of the cuboid presenting in a 7-year-old boy. *Foot Ankle Int* 2000;21:145-9.
7. Scarborough MT, Moreau G. Benign cartilage tumors. *Orthop Clin North Am* 1996;27:583-9.
8. Williams DS, Zichichi S. Extraskeletal chondroma of the foot. *J Am Podiatr Med Assoc*, 1998;88:506-9.

Encondroma solitario nella falange distale del quarto dito della mano. Nuova modalità di trattamento. A proposito di un caso

RIASSUNTO

Si presenta un caso clinico di encondroma solitario nel quale distaccano: la sua strana localizzazione, nella falange distale di un dito; ed il trattamento applicato consistente, non nella classica raschiatura e riempimento con innesto autologo, ma nella realizzazione di una osteotomia trasversale di un solo tragitto attraverso la cavità tumorale. Si osservò il ripieno totale trabecolare della zona del tumore, non comparando recidiva dopo due anni di seguimiento clinico-radiologico.

Gutiérrez Carbonell, P., et al.—Encondroma solitario en falange distal del cuarto dedo de la mano.
Nueva modalidad de tratamiento. A propósito de un caso

Enchondrome solitaire sur la phalange distale du quatrième doigt de la main. Nouvelle modalité de traitement. Au sujet d'un cas

RÉSUMÉ

Nous présentons le cas clinique d'un enchondrome solitaire avec comme caractéristiques : sa localisation bizarre, sur la phalange distale d'un doigt de la main, et le traitement appliqué consistant, non pas en une rugination classique et remplissage avec une greffe autologue, mais en la réalisation d'une ostéotomie transversale d'un seul trajet à travers la cavité tumorale. Nous pûmes constater le remplissage trabéculaire total de la zone de la tumeur. De plus, aucune récurrence n'apparut après deux ans de recul clinique et radiologique.

Tous les patients qualifièrent de très important le soulagement de la douleur au poignet, et nous avons constaté un degré de satisfaction élevé sans exception. L'amélioration cosmétique fut l'un des aspects les plus appréciés.

Einzelnes Enchondrom am distalen Glied des Ringfingers. Neue Behandlungsmethode. Falldarstellung

ZUSAMMENFASSUNG

Es handelt sich in diesem klinischen Fall um ein einzelnes Enchondrom an dem Folgendes auffällt: die seltene Lokalisation am distalen Glied eines Fingers und die angewendete Behandlungsmethode, bei der es sich nicht um die klassische Ausschabung und Auffüllung mit körpereigenem Material handelt, sondern um die Ausführung einer transversalen Osteotomie in einem Schnitt durch die Tumorkavität. Man beobachtete eine totale trabekuläre Füllung des Tumorbereiches. Auch nach zwei Jahren klinischer und radiologischer Verfolgung des Falles konnte kein Wiederauftreten beobachtet werden.