

Lesiones del pie tratadas mediante fijación externa

Feet lesions treated with external fixators

Porras García, J. S.
Peral Infantes, I. M.
Luna González, F.
Irizar Jiménez, S.
Serrano Fernández, J. M.

Hospital Universitario Virgen de la Victoria. Málaga.
Unidad de Fijación Externa.

RESUMEN

Se presentan los casos de lesiones del pie tratadas con el método de la fijación externa, con diagnóstico de fracturas, pies contractos, acortamiento de metatarsianos y secuelas de fracturas.

La fijación externa se ofrece como tratamiento alternativo con las ventajas de escaso daño a las partes blandas. En los casos de deformidades permite el control de las correcciones angulares que puedan aparecer, así como obtener la elongación deseada en los casos de alargamientos.

En los casos de fracturas permite el cuidado de las partes blandas y la posibilidad de reducción anatómica de los fragmentos.

Se considera un excelente método por ofrecer grandes ventajas y escasas complicaciones.

ABSTRACT

Feet lesions treated with the external fixation method are presented, with diagnosis of fractures, contracted feet, metatarsal shortening and fracture sequelae.

External fixation is offered as an alternative treatment as it has the advantages of causing little damage to the soft tissues. In deformity cases, it enables the control of the angular corrections that may appear, in addition to obtaining the elongation required in lengthening cases.

For fractures, it permits the care of the soft tissues and the possibility to anatomically reduce the fragments.

External fixation is considered to be an excellent method as it offers great advantages and few complications.

Palabras clave: Lesiones del pie. Fijación externa.

Key words: Wrist arthrodesis. Rheumatoid arthritis.

INTRODUCCIÓN

Se presentan en este trabajo un total de 14 casos de pies intervenidos quirúrgicamente mediante la utilización de la fijación externa monolateral como

alternativa a aquellos casos que no pueden ser resueltos mediante métodos tradicionales. La fijación externa permite combinar rigidez a compresión, a flexión y a torsión²⁷.

Correspondencia: Dr. Jesús Porras García.
Avda. Santos Rein, 17, 3.º C. 29640 Fuengirola (Málaga).

Recepción: 17-X-2002. Aceptación: 30-X-2002
N.º Código:

La fijación externa monolateral se ha empleado tanto en casos traumáticos como en casos ortopédicos.

Kenzora hace unas indicaciones de la fijación externa en las lesiones del pie como tratamiento temporal:

- Estabilización de las fracturas-luxaciones abiertas.
- Mantenimiento de la longitud de la extremidad en lesiones severas.
- Prevenir la contractura.
- Colocación correcta de la articulación en fracturas articulares conminutas.
- Facilita el tratamiento de las lesiones de las partes blandas y las heridas quirúrgicas.

A estas indicaciones se le ha añadido el tratamiento definitivo de fracturas abiertas^{7, 14, 21}, osteotomías, artrodesis⁶, así como casos de disimetrías y contracturas^{9, 10, 11, 13, 20}, ya sean congénitas o secundarias, bien como secuelas de lesiones traumáticas o bien como secuelas de intervenciones previas.

MATERIAL Y MÉTODOS

Desde 1998 hasta enero del 2001 se han realizado 14 tratamientos de lesiones del pie con el método de la fijación externa (cinco casos se trata de mujeres y nueve de hombres), 10 derechos y cuatro izquierdos; las edades estaban comprendidas entre los 19 y 30 años (media: 24,07 años).

El seguimiento ha sido desde los 3 años a los 6 meses (media: 1,3 años).

Los diagnósticos fueron:

- Ocho casos de fracturas abiertas. En tres casos se trataban de pacientes politraumatizados.
- Dos disimetrías de metatarsianos.
- Un caso de corrección angular como consecuencia de fractura de metatarsiano.
- Dos casos de secuela de espina bífida.
- Un caso de artrodesis de pie.

Las fracturas abiertas fueron clasificadas según Gustilo^{1, 16}:

- Cinco casos de fracturas grado IIa.
- Tres casos de fracturas grado IIb.

Técnica quirúrgica

En los casos de fracturas, con carácter de urgencia en seis casos y los tres restantes se difirieron al menos 48 horas por el

estado clínico del paciente; se realizó la intervención quirúrgica bajo anestesia espinal; en los casos de fracturas aisladas y general en los tres casos de politraumatizados, con isquemia preventiva, limpieza quirúrgica de las heridas y antibioterapia por vía iv con 2 g de cefazolina y 240 mg de gentamicina; a continuación se colocan al menos dos clavos en cada uno de los fragmentos principales, seguido de una reducción anatómica y colocación de un fijador externo monotubo tipo Triax (Stryker-Howmedica) amarillo. La estabilización de las fracturas en su caso permitió el tratamiento de las lesiones asociadas y de las heridas quirúrgicas, además del traslado del paciente para la realización de pruebas diagnósticas oportunas.

La rehabilitación ha sido inmediata en los casos de lesiones aisladas y se ha demorado en los casos de politraumatizados hasta su recuperación.

El apoyo de la extremidad se ha visto demorado hasta la curación de las heridas.

En los casos de alargamientos²⁸ y los de correcciones angulares la técnica quirúrgica se ha realizado bajo anestesia loco-regional, con isquemia preventiva y con control radioscópico se colocan dos clavos autoperforantes y atorroscentes tipo Ápex (Stryker-Howmedica) en la metáfisis proximal y dos en la distal utilizando las fichas del minifijador como guía, se realiza una abordaje lateral mínimo de la diáfisis y se realiza una osteotomía motorizada.

Para comprobar la total libertad de las dos extremidades óseas, tras practicar la osteotomía se efectúa una distracción ligera con el propio fijador, posteriormente se vuelven a poner en contacto los dos fragmentos, incluso con una ligera compresión del foco.

El paciente permanece ingresado 48 horas y se le instruye para la realización de la rehabilitación inmediata en su propio domicilio; esta rehabilitación se verá completada por el

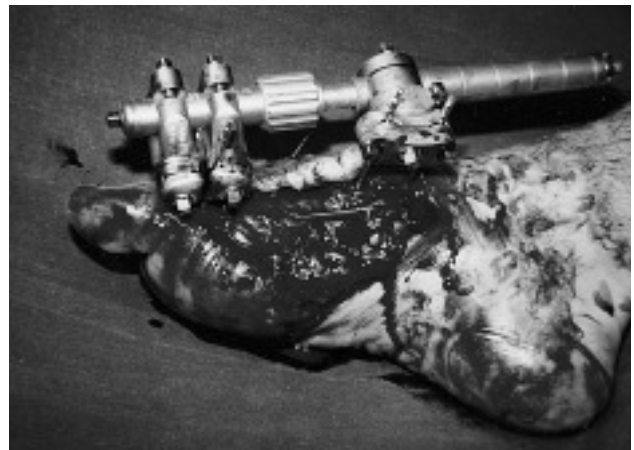


Fig. 1.—Paciente politraumatizado que entre otras presenta una fractura abierta del primer metatarsiano del pie derecho. La fractura se trata mediante un minifijador externo monotubular.

Fig. 1.—Polytraumatized patient who presents an open fracture of the first metatarsal on the right foot, among other fractures. The fracture was treated with a monotubular external mini-fixator.

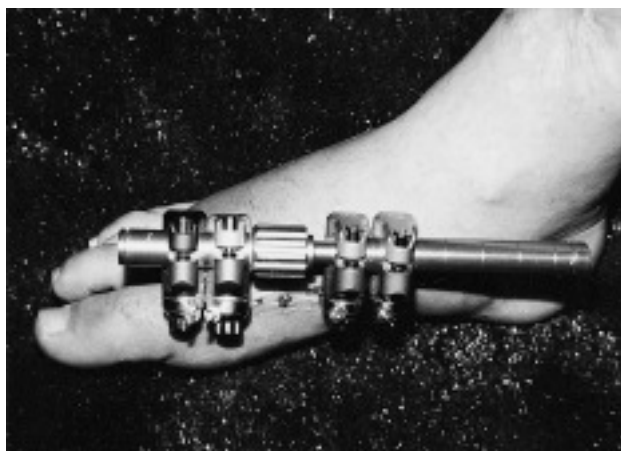

Fig. 2.—Se observa como han cicatrizado las partes blandas y el estado de la piel.

Fig. 2.—The cicatrization of the soft tissues and the condition of the skin can be observed.

Servicio de Rehabilitación una vez terminada la elongación.

A los 7 días de la intervención se comienza la distracción a un ritmo que no supere 1-2 mm al día (0,25 mm cada 12 horas)¹⁷.

Este ritmo se puede disminuir en casos de aparición de dolor, inflamación o sufrimiento vascular.

La higiene de los clavos es fundamental, por lo que habrá que instruir al paciente para que realice la limpieza de los mismos con una solución de alcohol y suero fisiológico al 50% diariamente.

Las revisiones clínicas se hacen semanalmente durante el primer mes; las radiológicas cada 2 semanas.

Una vez realizada la elongación deseada se mantiene el fijador hasta la consolidación clínica y radiológica^{18, 26}.

Dada la variedad de patologías el ingreso fue de 3 días en los casos de fracturas aisladas y alargamientos a 6 semanas en algunos casos ortopédicos y politraumatizados.

Se realizaron controles clínicos y radiológicos cada 2 semanas, retirándose el fijador una vez obtenida la consolidación clínica y radiológica^{25, 26}.

RESULTADOS

En el apartado de complicaciones se han considerado escasas y de poca repercusión. Como en toda fijación externa las complicaciones pueden ser a nivel osteoarticular, vasculonerviosas, psíquicas, locales o sistémicas²²⁻²⁴.

En nuestra serie ha aparecido un caso de infección superficial que se resolvió mediante la antibioterapia oral durante 10 días y la higiene exhaustiva de los orificios, con una solución de suero

fisiológico y alcohol al 50%.

No ha habido complicaciones de infecciones profundas ni de rotura de material. Tampoco han aparecido lesiones vasculonerviosas ni sistémicas.

Sí ha habido tres casos de rechazo del método por parte del paciente, aunque no se ha tenido que retirar el fijador y utilizar otro tipo de tratamiento.

A nivel osteoarticular hemos tenido un caso de severa desviación en un caso de alargamiento del primer metatarsiano, que ha requerido una fijación con agujas de kirschner.

En el caso de artrodesis apareció una algodistrofia de Südeck, que fue tratada con tratamiento médico adecuado y rehabilitación.

La movilidad conseguida se consideró completa en todos los casos, a excepción de un caso de fractura del primer metacarpiano, en la que se vio limitada la movilidad de la articulación metatarsofalángica. De igual modo ocurrió en un caso de alargamiento del primer metatarsiano en el que quedó una rigidez de dicha articulación.

DISCUSIÓN Y CONCLUSIONES

La fijación externa es un método de tratamiento que viene a aportar una serie de ventajas sobre otros tratamientos, sobre todo en aquellos casos en los que la consideramos indicada^{2, 6, 15}.

Se considera que la fijación externa es un método asequible, puede ser realizada como tratamiento definitivo, que necesita generalmente de una corta estancia postoperatoria y además permite el tratamiento de las lesiones asociadas, así como de las propias lesiones de partes blandas³.

La utilización del fijador monolateral¹⁹ ha supuesto un importante avance, pues permite una más fácil rehabilitación, una mejor tolerancia de los clavos y un más fácil manejo de los fragmentos en los casos de alargamientos o de fracturas.

La fijación externa se ofrece como tratamiento alternativo, con las ventajas de escaso daño a las partes blandas en los casos de deformidades permite el control de las correcciones angulares que puedan aparecer, así como obtener la elongación deseada en los casos de alargamientos, preservando la sensibilidad de la zona elongada y evitando la reabsorción del hueso formado en comparación con otras técnicas⁸.

Se considera un excelente método por ofrecer grandes ventajas y escasas complicaciones¹².

BIBLIOGRAFÍA

1. Fernández-Baillo N, García E, Ruiz Yagüe M. El método de Ilizarov en el tratamiento de las fracturas complejas de tibia. *Revista de Ortopedia y Traumatología* 1992;36(4):411-6.
2. Bennek J. He use of upper limb external fixation in paediatric trauma. *Injury* 2000;31:21-6.
3. Hamid R, Tornetta III P. Open fractures of the humerus treated with of external fixation. *Clin Orthop* 1997; 337:187-97.
4. Rockwood and Green's. *Fractures in adults*, 4.ª ed. EE. UU.: Lippincott Williams and Wilkins Publisher; 1996.
5. Ballmer FT, Hertell RP, Jakob R. Other applications of the small AO external fixator of the lower limb. *Injury* 1993; (4):70.
6. Núñez-Samper M, Llanos LF. *Biomecánica, medicina y cirugía del pie*. Masson;1997(58). p. 520-1.
7. Charles M Court-Brown, McQueen M, Quaba A. Barcelona: Edika Med; 1998.
8. Foucher G, Pajardi G, Lamas C, Medina J, Navarro R. L'allongement par distraction progressive du squelette de la main dans les malformations congénitales. *Revue de Chirurgie Orthopedique* 2001;87:451-8.
9. Saxby T, Numley JA. Metatarsal lengthening by distraction osteogenesis: a report of two cases. *Foot Ankle* 1992; 13(9):536-9.
10. Magnan B, Bragantini A, Regis D, Bartolozzi P. Metatarsal lengthening by callostasis during the growth phase. *J Bone Joint Surg Br* 1995;77(4):602-7.
11. Erdogan B, Gorgu M, Girgin O, Akoz T, Deren O. Applications of external fixator in major foot contractures. *J Foot Ankle Surg* 1996;35(3):218-21.
12. Fox Im, Shapero C. He use of the hybrid external fixator system in the foot and ankle. *Clin Podiatr Med Surg* 2000; 17(1):131-45.
13. Takakura Y, Tanaka Y, Fujii T, Tamai S. Lengthening of short great toes by callus distraction. *J Bone Joint Surg Br* 1997;79(6):955-8.
14. Kim HS, Jahng JS, Kimm SS, Chun CH, Han HJ. Treatment of tibial pilon fractures using ring fixator and arthroscopy. *Clin Orthop* 1997;(334):244-50.
15. Beals TC. Applications of ring fixator in complex foot and ankle trauma. *Orthop Clin North Am* 2001; 32(1):205-14.
16. Gustilo RB, Kyle RF, Templeman D. *Fracturas y luxaciones*. Barcelona 1995;1:167-97.
17. Jordán M, del Pozo P, Sarasquete J, García Alegría I, Sancho R, Itarte J. Alargamiento y transporte óseo simultáneo de un metacarpiano mediante doble minifijador externo. *Revista de Fijación Externa* 1995;1:3-9.
18. Forriol F. Imagen radiológica del callo de elongación. Relación con las complicaciones. Madrid: Mapfre Medicina 2001; 12(Suppl 2):172-6.
19. Luna González F, Moro Robledo JA, de la Varga Salto V, Queipo de Llano Jiménez E. Alargamiento de miembros inferiores con el fijador de Lazo-Cañadell. *Rev Orthop Traumatol* 1996;40(Suppl):3-7.
20. Viladot Pericé A. Secuelas post-traumáticas en el pie. *Revista de Medicina y Cirugía del Pie* 1997;11(1):77-119.
21. M Núñez Samper. Osteosíntesis en el pie. *Revista de Medicina y Cirugía del Pie* 1999;12(1):53-62.
22. Hantes ME, Malizos KN, Xenavis TA, Beris AE, Mavrodontinis AN, Soucacos PN. Complications in limb-lengthening procedures: a review of 49 cases. *Am J Orthop* 2001; 30(6):479-83.
23. Bennek J. He use of upper limb external fixation in paediatric trauma. *Injury* 2000;31(Suppl 1):21-6.
24. Simpson AHRW, Gardner DPhil TN, Evans M, Herling G, Kenwright J. Prevention of deformity during limb lengthening. *Clin Orthop* 1997;341:218-23.
25. Mora Gasque G. *Biomecánica de las fracturas*. Ciencias básicas aplicadas a la Cirugía Ortopédica. Pamplona; 1999. p. 127-43.
26. Ostrum RF, et al. Lesión, regeneración y reparación óseas. En: *Ciencias básicas en ortopedia*. Barcelona: Gersa; 1997. p. 287-331.
27. Proubasta I, et al. *Fundamentos de biomecánica y biomateriales*. Madrid: Ediciones Ergón; 1997.
28. Aldegheri R, Dall'Oca C. Artrodesi di polso mediante la tecnica di Mannerfelt nell'artrite reumatoide. *Mapfre Medicina* 2001;12(Suppl 2): 83-5.

Lesioni del piede trattate mediante fissazione esterna

RIASSUNTO

Se presentano i casi di lesioni del piede trattati con il metodo della fissazione esterna, con diagnosi di fratture, piedi contratti, accorciamento di metatarsiani e sequele di fratture.

La fissazione esterna si offre come trattamento alternativo con i vantaggi di scarso danno alle tessuti molli. Nei casi di deformità permette il controllo delle correzioni angolari che possano comparire eppure ottenere lo slungamento desiderato nei casi di allungamento.

Nei casi di fratture permette la cura delle tessuti molli e la possibilità di riduzione anatomica dei frammenti.

Si considera un eccellente metodo poichè offre grandi vantaggi ed scarse complicazioni.

Lesions du pied traitées par fixation externe

RÉSUMÉ

Nous présentons les cas de lésions du pied traitées par la méthode de fixation externe, avec diagnostic de fractures, pieds contractés, raccourcissement de métatarsiens et séquelles de fractures.

La fixation externe représente une alternative de traitement avec les avantages d'un dommage minime sur les parties molles. Dans les cas de déformations, ce traitement permet le contrôle des corrections angulaires susceptibles d'apparaître, ainsi que l'obtention de l'élongation désirée dans les cas de rallongements.

Dans les cas de fractures, cette méthode permet le soin des parties molles et la possibilité de réduction anatomique des fragments.

La fixation externe constitue donc une méthode excellente car elle offre des avantages importants, tout entraînant peu de complications. en

Verletzungen des Fußes, die mittels Fixateur externe behandelt wurden

ZUSAMMENFASSUNG

Es werden Fälle von Fußverletzungen vorgestellt, die mit der Methode der externen Fixation behandelt werden. Die gestellten Diagnosen lauten auf Frakturen, Kontrakturen der Füße, Verkürzungen des Mittelfußes und Folgen von Brüchen.

Die externe Fixierung bietet sich als alternative Behandlung an. Sie hat den Vorteil, dass es nur zu geringen Beschädigungen der Weichteile kommt. Im Fall von Deformitäten ermöglicht sie die Kontrolle von Winkelveränderungen, die auftreten können, sowie die gewünschte Dehnung im Falle von Verlängerungen.

Wenn es sich um Brüche handelt, ist die Versorgung der Weichteile möglich und es besteht die Möglichkeit zur anatomischen Reposition der Fragmente.

Da diese Methode große Vorteile und kaum Komplikationen aufweist, gilt sie als ausgezeichnet.