

# ***Estudio retrospectivo (1994-1998) acerca del tratamiento de las fracturas de la extremidad proximal de húmero mediante fijación interna percutánea***

Retrospective study (1994-1998) of the treatment of fractures of the proximal end of the humerus using percutaneous internal fixation

**Bernáldez Domínguez, P.  
Prieto Álvarez, A.  
Cintado Avilés, M.  
García Benítez, B.  
Rodríguez Ferrol, P.  
Ruy-Díaz García, A.  
Jiménez Guardado, A.**

Hospital Infanta Elena. Huelva.  
Servicio de Traumatología y Ortopedia.  
(J. Gómez Vázquez.)

---

## **RESUMEN**

---

Se revisan un total de 38 fracturas de la extremidad proximal de húmero tratadas en nuestro servicio durante los años 1994 a 1998, con un seguimiento medio de 32 meses, mediante técnica de reducción cerrada y fijación intramedular percutánea con agujas de Kirschner.

Se distribuyeron las fracturas según la clasificación de Neer y se evaluaron a largo plazo según la escala de valoración funcional del mismo autor analizando el dolor, funcionalidad, movimiento y reconstrucción anatómica, así como el resultado subjetivo por parte del paciente.

Obtuvimos un 59 por 100 de resultados excelentes y buenos y un 41 por 100 de resultados regulares y malos, aunque de forma subjetiva los buenos resultados superaban el 70 por 100, a pesar de que en algunos casos evidenciamos angulaciones residuales en los controles radiográficos.

Existen varias opciones para el tratamiento de este tipo de fracturas y este método tiene la ventaja de minimizar la destrucción tisular, preserva la vascularización de la cabeza humeral y facilita una rápida rehabilitación.

En conclusión, creemos que la reducción cerrada y fijación percutánea con agujas se presenta como una alternativa válida en el tratamiento de las fracturas de la extremidad proximal del húmero en dos y tres fragmentos, dejando aquellas de cuatro o más fragmentos y las fracturas-luxaciones para reducción abierta y osteosíntesis o sustitución protésica.

---

**Correspondencia:** Dr. Pedro Bernáldez Domínguez.  
C./Hermanos Machado, 7. 41908 Castilleja de Guzmán (Sevilla).

*Recepción:* 22-VII-2002. *Aceptación:* 25-IX-2002  
*N.º Código:* 810-3209

## ABSTRACT

A total number of 38 fractures were examined of the proximal end of the humerus, treated at our department from 1994 to 1998 using the closed reduction technique and percutaneous intramedular fixation with Kirschner pins, with an average follow-up time of 32 months.

The fractures were distributed according to the Neer classification and were evaluated on a long term basis according to the functional evaluation scale by the same author, analysing the pain, functionality, movement and anatomical reconstruction, in addition to the subjective results by the patients themselves.

We obtained 59 per 100 excellent and good results and 41 per 100 regular and bad results, although subjectively the good results accounted for over 70 per 100, in spite of the fact that in some cases we saw residual angulations in the radiographic controls.

Several options are available for treating this type of fractures and this method has the advantage that it minimises the tissue destruction, it maintains the vascularisation of the head of the humerus and facilitates a rapid rehabilitation.

In conclusion, we believe that closed reduction and percutaneous fixation with pins is a valid alternative for treating two and three fragment fractures of the proximal end of the humerus, leaving four or more fragment fractures and fractures-luxations to be treated by open reductions and osteosynthesis or by replacement prosthesis.

---

Palabras clave: Hombro. Traumatismos. Fracturas humerales. Fijación percutánea.

---

Key words: Shoulder. Traumatismos. Humeral fractures. Percutaneous fixation.

## INTRODUCCIÓN

Las fracturas de la extremidad proximal del húmero son, junto con las distales del radio, las más frecuentes del miembro superior. Representan el 4-5 por 100 de fracturas en un servicio de urgencias<sup>1</sup>.

Su incidencia se presenta en dos picos de edades: entre los 7 y 14 años en varones (suelen ser epifisiólisis) y entre los 50 y 70 años en mujeres (osteoporosis) (fig. 1)

El mecanismo de producción suele ser una caída casual con el brazo en más de 45° de abducción (fracturas en abducción) y el paciente refiere dolor e impotencia funcional con poca deformidad

La clasificación radiológica más frecuentemente utilizada es la de Neer (fig. 2), que se basa en el número de segmentos desplazados (más de 1 cm de despla-

zamiento o mayor de 45° de angulación), más que en el número de trazos de fractura<sup>8</sup> (tabla 1).

Neer observó que las fracturas de húmero proximal suceden entre uno o todos de los cuatro segmentos principales: 1) cuello anatómico; 2) tuberosidad mayor; 3) tuberosidad menor, y 4) diáfisis o cuello quirúrgico<sup>3</sup> (fig. 3).

Tanto el grupo AO/ASIF como la clasificación de Duparc, que valoran el riesgo de compromiso vascular, realizaron una distinción entre las fracturas extra e intraarticulares<sup>12, 18</sup>.

El grupo AO propone un sistema de clasificación basado en el aporte vascular del segmento articular del húmero proximal para predecir el riesgo de necrosis avascular. Las fracturas se dividen en tres grupos principales.

Hemos encontrado este sistema más complicado y menos fiable que la clasificación de Neer.

Por otra parte, esta clasificación también tiene sus detractores. De hecho, Ackerman et al revisaron 108 fracturas y no pudieron clasificar un 13 por 100 de las mismas acorde con la clasificación de Neer y un 24 por 100 acorde con el sistema del grupo AO/ASIF<sup>16</sup>.

Otro estudio obtiene un pobre resultado al valorar la reproducibilidad de esta clasificación, evidenciando que incluso un experimentado observador cometería un error en uno de cada tres casos al repetir un mismo estudio unos días más tarde<sup>17</sup>.

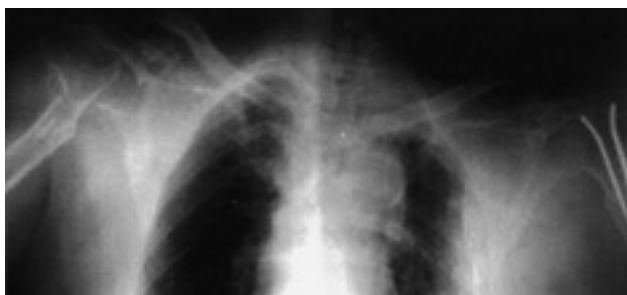

Fig. 1.—Mujer de 74 años con severa osteoporosis que presenta fractura de ambos cuellos humerales en un período menor de 1 año.

Fig. 1.—74 year old woman with acute osteoporosis who has fractured both humeral necks in under a year


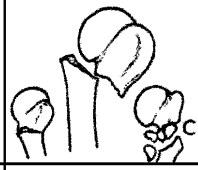












	2 partes	3 partes	4 partes
Cuello anatómico			
Cuello quirúrgico			
Tuberosidad mayor			
Tuberosidad menor			
Fractura-luxación			
Anterior			
Posterior			

Fig. 2.—Clasificación radiográfica de Neer.  
Fig. 2.—Neer's radiographic classification.

De la misma forma Kristiansen et al<sup>19</sup> al estudiar dicha reproducibilidad concluye que la variable más

TABLA 1

CLASIFICACIÓN RADIOGRÁFICA DE NEER  
NEER'S RADIOGRAPHIC CLASSIFICATION

- Grupo I. Fractura con desplazamiento o angulación mínima
- Grupo II. Fractura de cuello anatómico con desplazamiento mayor de 1 cm
- Grupo III. Fractura de cuello quirúrgico con desplazamiento mayor de 1 cm o muy anguladas
- Grupo IV. Fractura de troquíter
- Grupo V. Fractura de tronquíen
- Grupo VI. Fractura-luxación

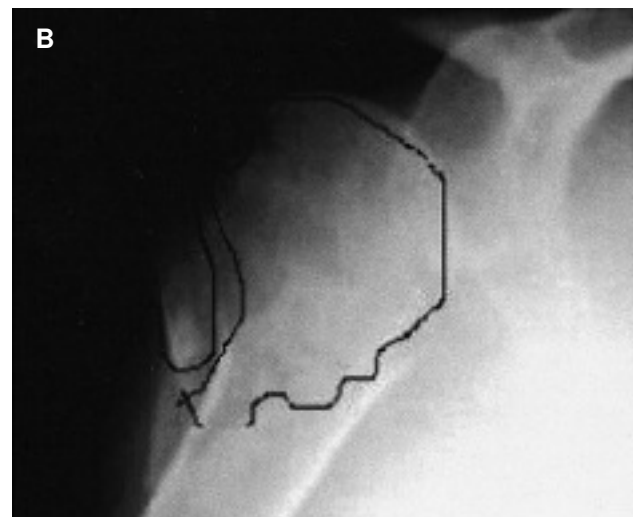
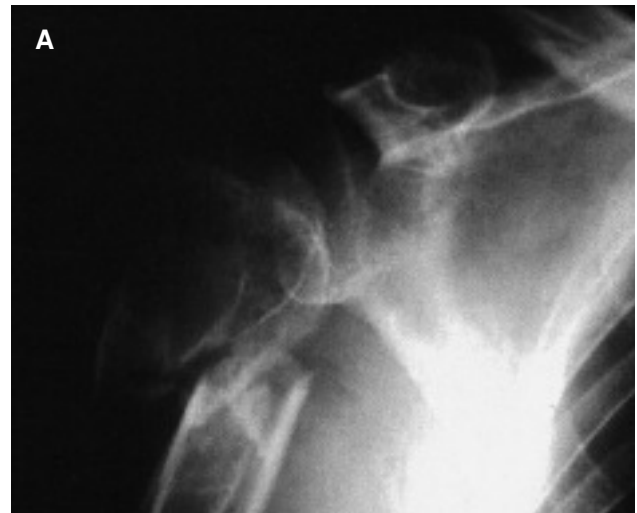

Fig. 3.—Distintos tipos de fractura. A: Neer II. B: Neer III.  
Fig. 8.—Different types of fractures. A: Neer II. B: Neer III.

importante sería probablemente la falta de experiencia del observador, obteniendo un kappa muy pobre ( $\kappa < 0,5$ ).

Las fracturas en dos partes no desplazadas son las más frecuentes y en general van a tener buen pronóstico realizando tratamiento conservador.

Las fracturas desplazadas, debido a que pueden ser muy inestables y de difícil reducción, tienen un manejo que es motivo de controversia, pudiendo optar por varias técnicas quirúrgicas: fijación percutánea con agujas, tornillos canulados, placa AO trébol, clavo de Rush, alambres a tensión, fijadores externos, etc.

Para determinar el tratamiento definitivo también hay que tener en cuenta:

- Expectativas del enfermo.
- Necesidades funcionales.
- Estado del hueso y partes blandas.
- Estado general.

Debido a que una reducción abierta y la colocación de implantes metálicos incrementan el riesgo de necrosis ósea vascular, se recomienda en general el uso de fijación interna.

Dentro de las complicaciones que nos podemos encontrar destacan la pérdida de parte de la movilidad (sobre todo abducción y rotación interna), el retraso de consolidación o pseudoartrosis (sobre todo en fracturas desplazadas), la necrosis avascular y las lesiones neurovasculares asociadas del nervio mediano, axilar, radial o cubital (igual en frecuencia).

## MATERIAL Y MÉTODOS

Hemos realizado un estudio retrospectivo del período 1994-1998 (5 años) de todas las fracturas de la extremidad proximal de húmero tratadas con fijación interna percutánea (enclavijamiento con agujas de Kirschner).

El resultado fue de 44 casos, de los cuales hemos realizado un seguimiento completo en 38 casos, con una media de 32 meses (18-72 meses). En la distribución por sexo hubo un claro predominio del sexo femenino (25 casos) (65,78 por 100) con respecto a los varones (13 casos) (34,21 por 100) (fig. 4).

La edad media fue de 57,4 años (rango: 7-84 años), destacando que el 63,2 por 100 de los pacientes (24 casos) eran mayores de 60 años y el 36,8 por 100 (14 casos) eran menores. La lateralidad fue similar: en 18 casos fue el hombro derecho frente a 20 en el izquierdo. El mecanismo lesional más frecuente fue la caída casual (27 casos) (71 por 100), seguido de accidentes de tráfico, deportivos, caída de altura, etc.

El número de lesiones asociadas fue variable, destacando por orden y en frecuencia los traumatismos craneoencefálicos, las heridas, la fractura de huesos propios, las fracturas

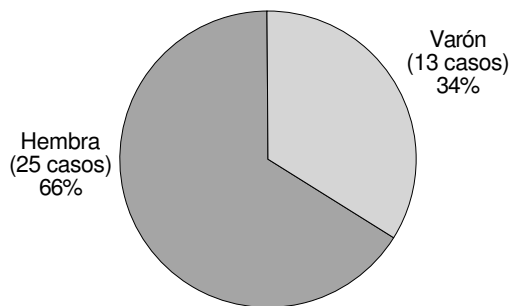


Fig. 4.—Distribución por sexos.  
Fig. 4.—Distribution according to gender.

de extremidad distal de húmero o cabeza del radio, los traumatismos abdominales, las fracturas de cadera y otras lesiones.

En todos los casos realizamos una planificación preoperatoria que consiste en una exploración neurovascular y a continuación un estudio radiográfico con proyecciones anteroposteriores y transtorácicas para clasificar el tipo de fractura según Neer (fig. 5).

A su vez evaluamos si existían patologías previas asociadas tales como diabetes mellitus, hipertensión arterial, enfermedades pulmonares, dislipemias, artrosis, etc.; observando un elevado porcentaje de pacientes, 21 casos (55,2 por 100) con alguna de estas patologías y 11 casos de osteoporosis (29 por 100).

El riesgo anestésico, según la escala de ASA, estuvo en un 92 por 100 de los casos entre I-II.

Los resultados funcionales se han obtenido siguiendo los criterios de evaluación de Neer<sup>2</sup> (tabla 2).

## TÉCNICA QUIRÚRGICA

En todos los casos se usó anestesia general (100 por 100). En condiciones de asepsia se tracciona desde la flexura del codo y se procede a la reducción de la fractura ayudado por el intensificador de imágenes. En los casos donde logramos una alineación con un desplazamiento menor de 1 cm y una angulación menor de 30° el manejo fue de forma ortopédica (éstas están fuera de este estudio).

Introducimos entre 2 y 3 agujas de Kirschner desde epicóndilo (fig. 6), se reduce la fractura, dejando las agujas a nivel del hueso subcondral (fig. 7).

En cuatro casos realizamos la técnica de Kapandji

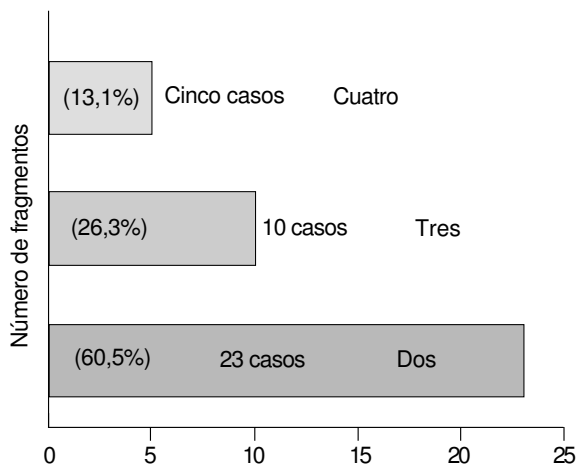


Fig. 5.—Número de fragmentos.  
Fig. 5.—Number of fragments.

TABLA 2

ESCALA DE VALORACIÓN FUNCIONAL DE NEER			
NEER'S FUNCTIONAL EVALUATION SCALE			
	Puntos		Puntos
<b>Dolor:</b> 35 puntos			
		<i>Extensión</i>	
Ninguno	5	45°	3
Medio	25	30°	2
Tolerable	15	15°	1
Marcado	5	Menos	0
Total	0		
<b>Funcionalidad:</b>			
		<i>Abducción</i>	
30 puntos		180°	6
<i>Fuerza</i>		170°	5
		140°	4
Normal	10	100°	2
Buena	8	80°	1
Pobre	4	Menos	0
Ninguna	0		
<i>Rotación externa</i>			
<i>Alcance</i>		60°	5
Coronilla	2	30°	3
Boca	2	10°	1
Axila contraria	2	Menos	0
Pecho	2		
<i>Rotación interna</i>			
<i>Estabilidad</i>		90° (T6)	5
Elevar brazo	2	70° (T12)	4
Lanzamientos	2	50° (L5)	
Golpear	2	30° (glúteos)	2
Empujar	2	Menos	0
Sostener	2		
<b>Rango de movilidad:</b>			
25 puntos			
<i>Flexión</i>			
		<b>Cambios anatómicos</b>	
180°	6	<b>funcionales</b>	
170°	5	Ninguno	10
130°	4	Moderados	4
100°	2	Marcados	0-2
80°	1	<i>Total</i>	100

con enclavados intrafocales.

Por último se cortan las agujas a ras de piel y se coloca un vendaje algodónado en el codo manteniendo el brazo en cabestrillo. En su gran mayoría los pacientes tuvieron una inmovilización entre 2 y 3 semanas (86 por 100) y sólo el 14 por 100 permanecieron más de 3 semanas.

## RESULTADOS

La consolidación clínica y radiográfica se obtuvo entre los 30 y 60 días en 28 pacientes (73,8 por 100), mientras que en 10 pacientes (16,2 por 100) se pro-

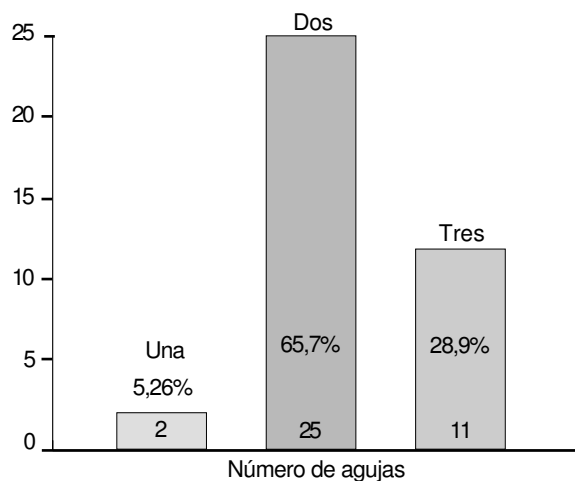


Fig. 6.—Número de agujas de Jirschner empleadas.  
Fig. 6.—Number of Kirschner pins used.

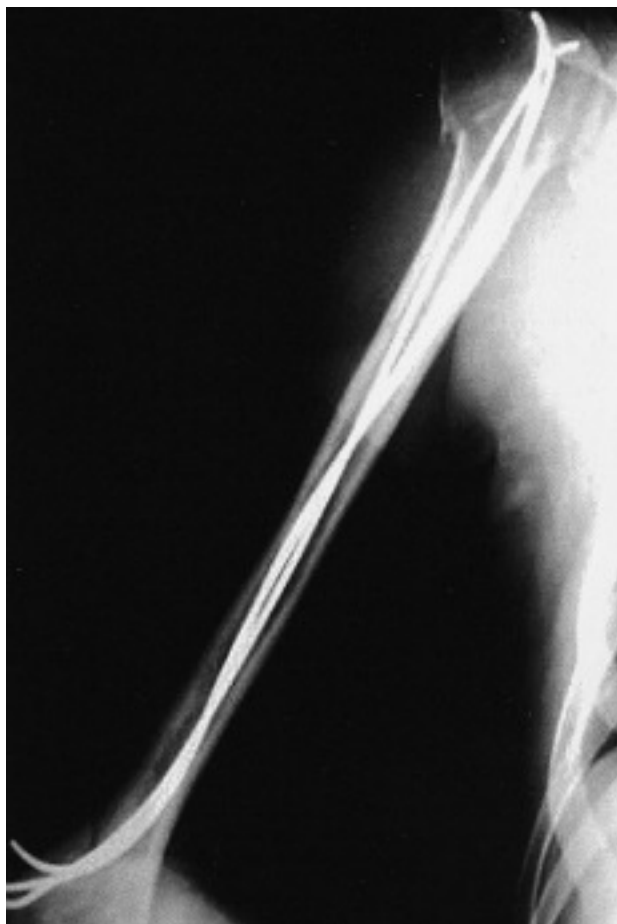

Fig. 7.—Detalle de la técnica: desde el epicóndilo se introducen dos o tres agujas hasta el hueso subcondral de la cabeza humeral.

Fig. 7.—Details of the technique: two or three pins are inserted from the epicondyle up to the subcondral bone of the humerus head.

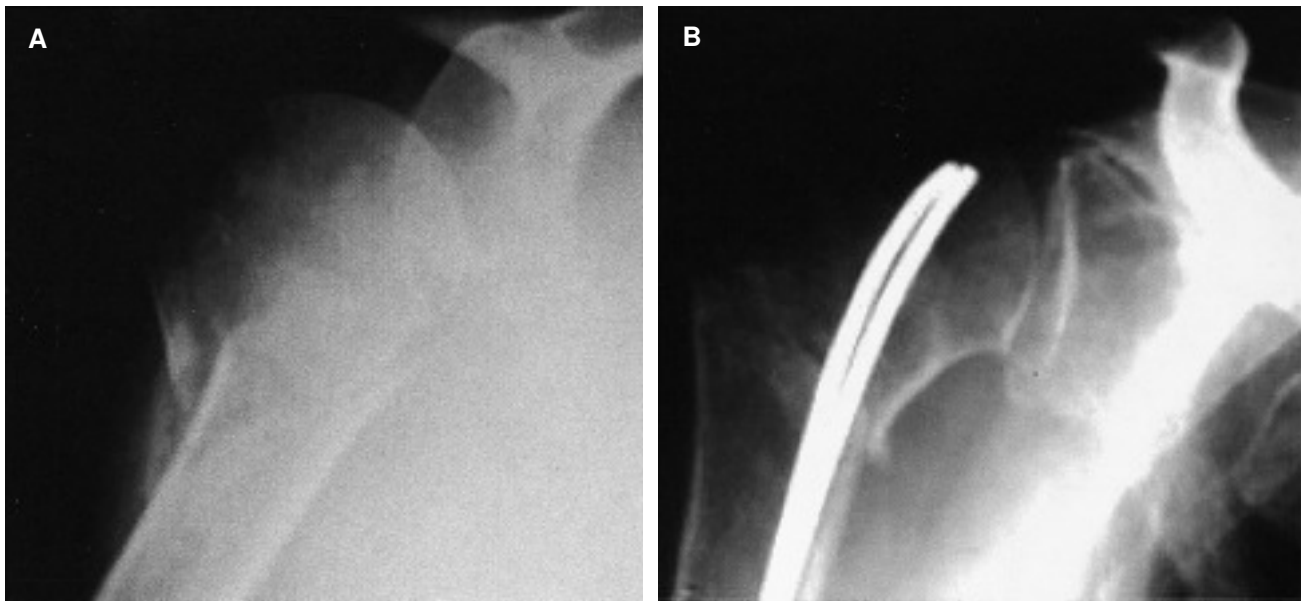


Fig. 8.—Reducción y osteosíntesis con dos agujas de Kirschner. Resultado a los 45 días.  
Fig. 8.—Reduction and osteosynthesis with two Kirschner pins. Results at 45 days.

longó a más de 60 días (figs. 8 y 9).

Tuvimos un solo caso de pseudoartrosis.

Siguiendo los criterios de evaluación de Neer y una vez sumados los puntos obtenidos clasificamos a los pacientes en cuatro posibles grupos (tabla 3).

Nuestros resultados globales fueron de un 59 por 100 de resultados excelentes o satisfactorios y un 41 por 100 de casos con resultado regular o malo (fig. 10).

También realizamos una valoración subjetiva del resultado del paciente obteniendo un 72 por 100 de buenos resultados, 18 por 100 de regulares y un 10

por 100 de malos resultados (figs. 11 y 12).

### Complicaciones

No presentamos ninguna complicación intraoperatoria. La complicación más frecuente que encontramos fue la emigración de alguna de las agujas (generalmente hacia distal), que provocó en muchas ocasiones una intolerancia de las mismas, obligando a retirarlas en cuanto se evidenció callo de fractura en los controles radiográficos (tabla 4).

Tuvimos dos casos de infección superficial que cedieron con tratamiento antibiótico adecuado. Las complicaciones más graves fueron un caso de necrosis avascular y otro caso de pseudoartrosis. Presentamos cuatro casos de colapso de la fractura y dos episodios de parestias del nervio radial.

Por último, y menos frecuente, tuvimos un caso de distrofia simpático refleja, una tendinitis del supraes-

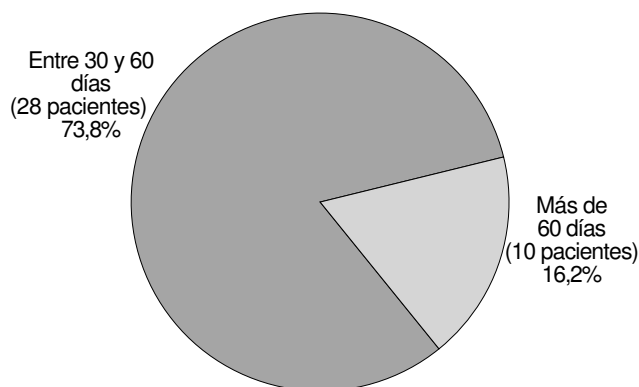


Fig. 9.—Consolidación clínica y radiográfica.  
Fig. 9.—Clinical and radiological consolidation.

TABLA 3  
PUNTUACIONES TOTALES  
TOTAL SCORES

Excelente: más de 89 puntos
Satisfactorio: 80-90 puntos
Regular: 70-79 puntos
Malo: menos de 70 puntos

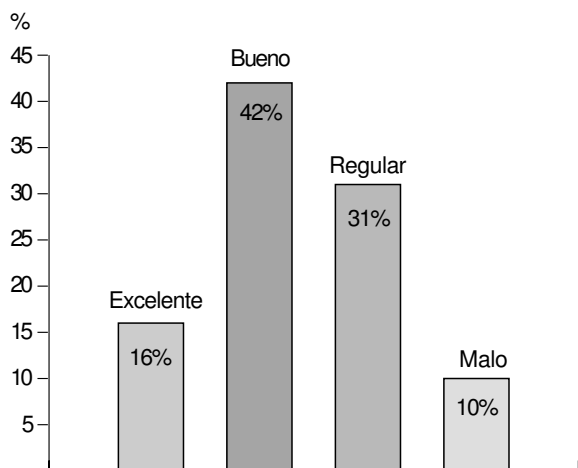


Fig. 10.—Resultados según la escala de Neer.  
Fig. 10.—Results according to the Neer scale.

pinoso y dos casos de bursitis subacromial (es por ello que algunos autores partidarios de la reducción abierta realizan posteriormente una acromioplastia acompañada de una sección del ligamento coracoa-cromial)<sup>10</sup>. No evidenciamos ningún caso de capsulitis adhesiva.

En más del 90 por 100 de los casos realizamos la extracción del material entre los 45 y 120 días.

### CONCLUSIONES

El tratamiento de las fracturas desplazadas de extremidad proximal de húmero sigue siendo hoy día motivo de controversia. Su reconstrucción quirúrgica tiene que enfrentarse a dos imperativos mecánicos,

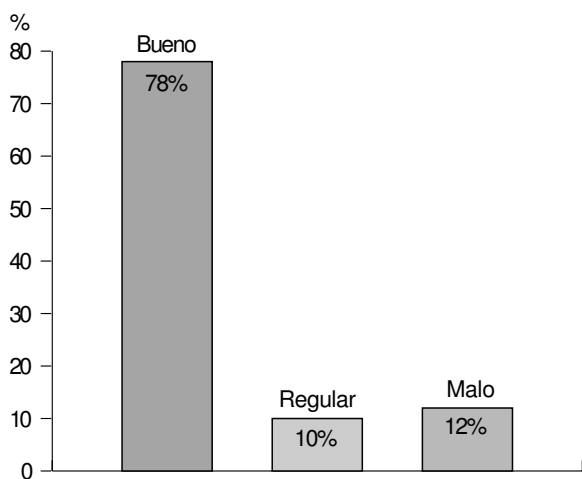


Fig. 11.—Resultados subjetivos por parte del paciente.  
Fig. 11.—Subjective results by the patient.

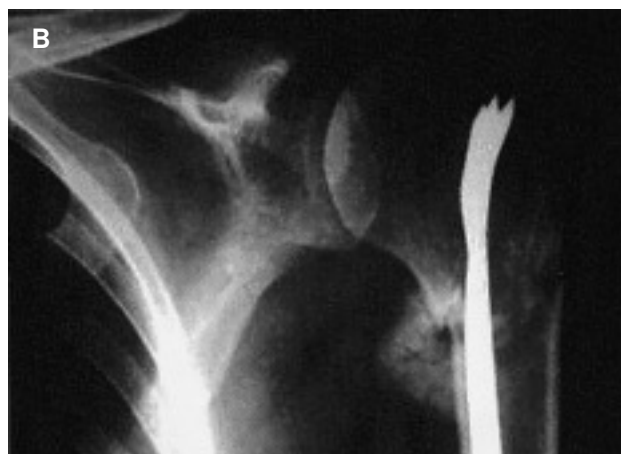
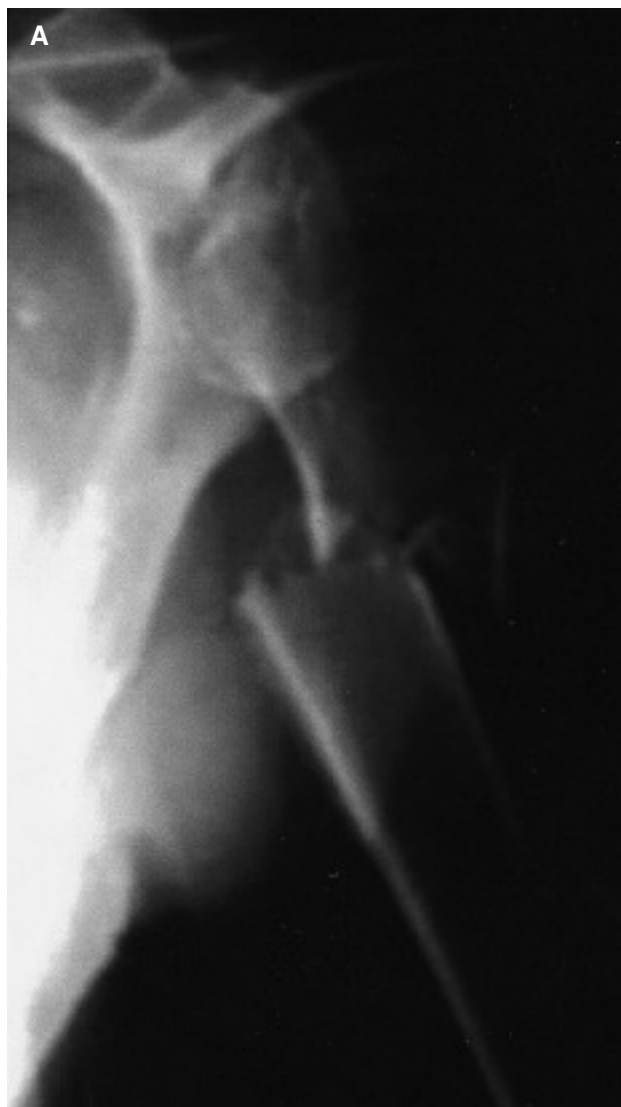
Fig. 12.—Resultado a los 40 días de una fractura de cuello quirúrgico tratada mediante reducción percutánea con tres agujas.  
Fig. 12.—Results at 40 days of a surgical neck fracture treated by means of percutaneous reduction with three pins.



TABLA 4  
COMPLICACIONES  
COMPLICATIONS

---

Emigración agujas: 10
Intolerancia agujas: 7
Recorte de agujas: 3
Infección superficial: 2
Colapso fracturario: 4
Necrosis avascular: 0
Mala reducción: 3
Sudeck: 1
Bursitis subacromial: 1
Paresia del radical: 2
Tendinitis supraespinoso: 1
Necesidad de infiltrar: 2
Complicaciones intraoperatorias: 0

---

que son la estabilidad de la fractura y la movilidad del complejo articular del hombro<sup>1, 5, 15</sup>.

En nuestro estudio observamos que existía en más del 55 por 100 de los pacientes una patología sistémica previa y un 29 por 100 de los pacientes tenían algún grado de osteoporosis, lo que hace pensar que estas fracturas descenderán en su frecuencia en la medida que se mejoren las condiciones higiénico-sanitarias de la población.

Las fracturas de la extremidad proximal del húmero requieren de un estudio lógico para establecer un diagnóstico de certeza que permita planificar el tratamiento correcto.

La fijación percutánea preserva la vascularización del segmento articular con mínima destrucción tisular y facilita una rápida rehabilitación<sup>2, 14</sup>.

La reducción percutánea y la fijación externa de las fracturas desplazadas de la extremidad proximal del húmero han sido utilizadas como una alternativa de la reducción abierta y fijación interna en las fracturas en dos, tres y cuatro fragmentos. En un ensayo clínico controlado, Kristiansen y Kofoed señalaron mejores resultados en 15 fracturas tratadas con reducción percutánea y fijación externa comparadas con 16 fracturas tratadas con reducción cerrada bajo anestesia general e inmovilización en cabestrillo<sup>6</sup>.

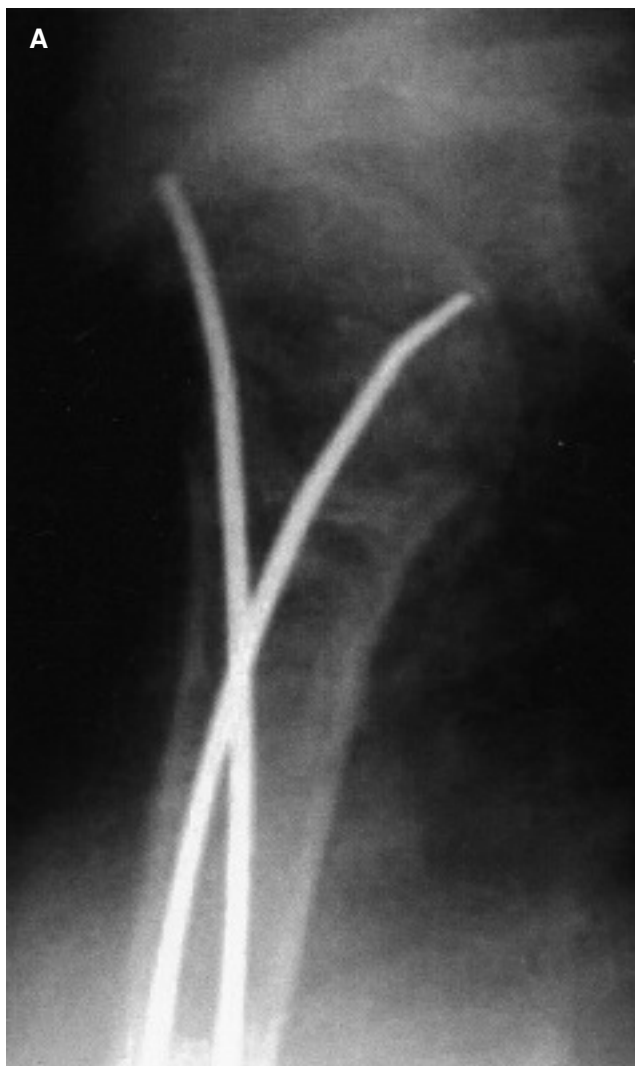
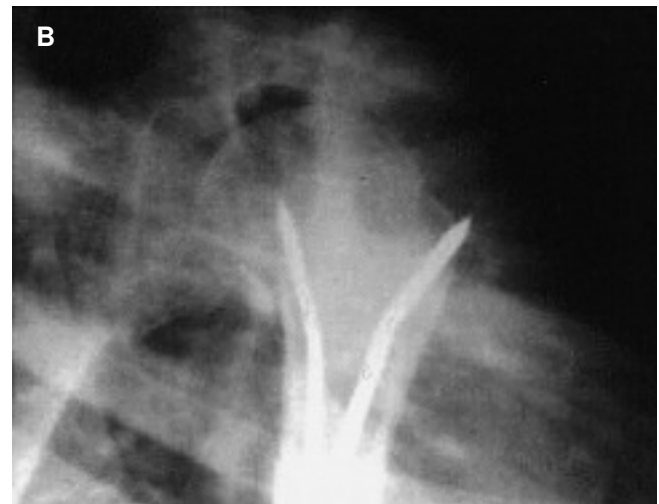

Fig. 13.—A: la complicación más frecuente fue la migración distal o proximal de las agujas. B: otra complicación puede ser la no reducción completa de la fractura.

Fig. 13.—A: the most frequent complication was distal or proximal migration of the pins. B: another complication may be that the complete reduction of the fracture is not achieved.





Kyle y Connor utilizaron esta técnica en cinco fracturas desplazadas, con resultados satisfactorios en cuatro.

Preferimos introducir las agujas desde el epicóndilo para evitar las frecuentes parestesias del nervio cubital cuando entramos por la epitroclea. Presentamos dos casos de parestesias del nervio radial (previas al tratamiento quirúrgico) que cedieron espontáneamente.

Resch et al realizaron una comparación entre fracturas en cuatro fragmentos impactadas en valgo, dividiéndolas en dos grupos: un primero donde se realizó tratamiento percutáneo y un segundo donde el tratamiento fue mediante reducción abierta. El resultado final fue significativamente mejor en el primer grupo<sup>10, 13</sup>. No se incluyen en este estudio tratamientos quirúrgicos, como la reducción abierta más osteosíntesis estable ni la sustitución protésica de la cabeza humeral, por lo cual no podemos comparar resultados.

En nuestro estudio realizado hemos observado un número «relativamente» elevado de complicaciones,

aunque, en líneas generales, fueron fáciles de solucionar.

La funcionalidad fue satisfactoria en la mayoría de los pacientes, aunque alguno de ellos mostraron angulaciones residuales en la radiografía de control. Pensamos que los resultados no hubieran sido mejores realizando cirugía abierta.

Obtuvimos un 59 por 100 de resultados excelentes o satisfactorios, pero a nuestro juicio creemos que este porcentaje es mayor en la apreciación, tanto subjetiva como objetiva; es decir, pensamos que en algunos aspectos la escala de Neer es demasiado «exigente» con el resultado final logrado.

Hemos obtenido un 31 por 100 de resultados insatisfactorios, todos mayores de 60 años y que en general mantenían una buena calidad de vida, aun teniendo cierta limitación funcional.

Consideramos que este tratamiento no es el más adecuado para las fracturas luxaciones ni para las fracturas con cuatro fragmentos enclavadas en varo. Muchos autores recomiendan en estos casos la sustitución protésica en cirugía primaria<sup>1, 4, 6, 8, 10, 13, 15</sup>.

## BIBLIOGRAFÍA

1. Ciénaga Ramos MA. Fracturas del extremo proximal del húmero. Fracturas. 1.<sup>a</sup> ed. Ed. Médica Panamericana; 1999.
2. Chao-Yu Chen, En-Kai Chao, Yuan-Kun Tu. Closed management and percutaneous fixation of unstable proximal humerus fractures. *J Trauma* 1998;45:1039-45.
3. Neer CS. Displaced proximal humeral fractures. Part 1. Classification and evaluation. *J Bone Joint Surg (Am)* 1970;52:1077-89.
4. Neer CS. Displaced proximal humeral fractures. Part II. Treatment of three and four part displacement. *J Bone Joint Surg (Am)* 1970;52:1090-103.
5. Moda SK, Cada NS, Khurana DK, Dahiya AS. Open reductions and fixation of proximal humerus fractures and fractures dislocations. *J Bone Joint Surg* 1990;72-B:1050-2.
6. Kristiansen B. Treatment of displaced fractures of the proximal humerus: transcuteaneous reduction and Hoffmann's external fixation. *Injury. Br J Accident Surg* 1989;20(4):195-9.
7. Mills HJ, Horne G. Fractures of the proximal humerus in adults. *J Trauma* 1985;25:801-5.
8. Crenshaw AH. Fracturas de la cintura escapular, brazo y antebrazo. Campbell. Cirugía Ortopédica. 9.<sup>a</sup> ed. Ed. Harcourt Brace; 1998.
9. Lee CK. Posttraumatic avascular necrosis of the humeral head in displaced proximal humeral fracture. *J Trauma* 1981;21:788-91.
10. Resch H, Povacz P, Schwraiger R, Willenger H. Osteosynthesis of the intraarticular fractures of the proximal humerus. *Surg Techniques Orthopaedic Traumatol* 2000. 55-170-C-10.
11. Neer CS. Shoulder reconstruction. Philadelphia: WB Sanders; 1990. p.363-98.
12. Muller ME, Allgower M, Schneider R, Willenger H. Manual der osteosynthese. Berlin: Springer-Verlag; 1992.
13. Resch H, Povacz P, Frohlin H, Wambacher M. Percutaneous fixation of three and four fractures of the proximal humerus. *J Bone Joint Surg* 1993;75-A(12):1745-50.
14. Brooks CH, Revel WS, Heatley FW. Vascularity of the humeral head after proximal humeral fractures. *J Bone Joint Surg* 1993;75-B:132-6.
15. Stableforth PG. Four-part fracture of the neck of the humerus. *J Bone Joint Surg* 1984;66-B(1):104-8.
16. Akermann C, Lam Q, Linder P, Kull C. Problematik der Frakturklassifikation am proximales humeral. *Zeitschr Unfallchir* 1986;79:205-15.

17. Siebenrock KA, Gerber C. The reproducibility of the classification of fracture of the proximal end of the humerus. *J Bone Joint Surg* 1993;75-A(12):1751-5.
18. Duparc J. Classification des fractures articulaires de l'extrémité supérieure de l'humérus. *Acta Ortop Belg* 1995;61 (Suppl 1):65-70.
19. Kristiansen B, Andersen U, Olsen CA. The Neer classification of fractures of the proximal assessment of interobserver variation. *Skel Radiol* 1988;17:420-2.

---

## Studio retrospectivo (1994-1998) su trattamento delle fratture dell'arto prossimale d'omero tramite fissazione interna percutanea

### RIASSUNTO

Si controllano in tutto 38 fratture dell'arto prossimale d'omero trattate nel nostro reparto dal anno 1994 al 1998, con un seguimento medio di 32 mesi, tramite tecnica di riduzione chiusa e fissazione intramidollare percutanea con dei aghi di Kirschner.

Si distribuirono le fratture secondo la classifica di Neer e si valutarono a lungo termine secondo lo scalo di valutazione funzionale del suddetto autore analizzando il dolore, funzionalità, movimento e ricostruzione anatomica, così come il risultato soggettivo da parte del paziente.

Si è ottenuto un 59 per 100 di risultati eccellenti e buoni ed un 41 per 100 di risultati mediocri e cattivi, benchè di forma soggettiva i buoni risultati superavano il 70 per 100 non ostante in alcuni casi si evidenziano angolazioni residuali nei controlli radiografici.

Ci sono varie opzioni per il trattamento di questo tipo di fratture e questo metodo ha il vantaggio di minimizzare la distruzione tessutale, preserva la vascolarizzazione della testa omerale e facilita una riabilitazione veloce.

Concludendo: pensiamo che la riduzione chiusa e fissazione percutanea con dei aghi si presenta come una alternativa valida nel trattamento delle fratture dell'arto prossimale dell'omero in due o tre frammenti, lasciando quelle di quattro o più frammenti e le fratture-lussazioni per riduzione aperta e osteosintesi o sostituzione protesica.

---

## Étude rétrospective (1994-1998) au sujet du traitement des fractures de l'extrémité proximale de l'humérus par fixation interne percutanée

### RÉSUMÉ

Nous révisons un total de 38 fractures de l'extrémité proximale de l'humérus, traitées dans notre service au cours des années 1994 à 1998 par la technique de réduction à foyer fermé plus fixation intramédullaire percutanée avec des broches de Kirschner, et avec un recul moyen de 32 mois. Nous avons distribué les fractures selon la classification de Neer et les avons évaluées à long terme en nous basant sur l'échelle de valorisation fonctionnelle du même auteur, analysant la douleur, la fonctionnalité, le mouvement et la reconstruction anatomique, ainsi que le résultat subjectif de la part du patient.

Nous avons obtenu 59 pour 100 d'excellents ou de bons résultats, et 41 pour 100 de résultats médiocres et mauvais. Cependant, d'un point de vue subjectif, les bons résultats dépassaient 70 pour 100, même si dans certains cas, nous avons pu mettre en évidence des angulations résiduelles lors des contrôles radiologiques.

Plusieurs options nous sont proposées pour le traitement de ce type de fractures. Cette méthode présente l'avantage de minimiser la destruction tissulaire, de préserver la vascularisation de la tête de l'humérus, et de faciliter une rééducation rapide.

Pour conclure, nous dirons que la réduction à foyer fermé plus fixation percutanée avec des bro-

ches de Kirschner représente une alternative valable pour le traitement des fractures de l'extrémité proximale de l'humerus en deux ou trois fragments. Nous laisserons le traitement par réduction à foyer ouvert et ostéosynthèse ou remplacement par prothèse pour les fractures de quatre fragments ou plus et pour les fractures-luxations.

---

## Retrospektive Untersuchung (1994-1998) zur Versorgung von proximalen Humerusfrakturen mittels transkutaner innerer Fixierung

### ZUSAMMENFASSUNG

Es werden insgesamt 38 proximale Oberarmfrakturen untersucht, die in unseren Einrichtungen während der Jahre 1994 und 1998 mittels geschlossener Reposition und intramedullärer transkutaner Fixierung mit Kirschnerdraht behandelt und über einen Zeitraum von durchschnittlich 32 Monaten nachbeobachtet wurden.

Wir haben die Frakturen nach der Neer-Klassifikation eingeteilt und den langfristigen Verlauf nach der funktionalen Bewertungsskala desselben Autors evaluiert, wobei Schmerz, Funktionstüchtigkeit, Bewegungsfähigkeit und anatomische Rekonstruktion analysiert wurden, sowie das subjektive, vom Patienten beschriebene Ergebnis.

59 Prozent der Ergebnisse waren sehr gut und gut, und 41 Prozent waren durchschnittlich oder schlecht, wenngleich bei der subjektiven Einschätzung die guten Ergebnisse über 70 Prozent lagen, obwohl in einigen Fällen bei Kontrolluntersuchungen auf dem Röntgenbild zurückgebliebene Fehlstellungen zu sehen waren.

Es gibt verschiedene Möglichkeiten zur Behandlung dieser Art von Frakturen, wobei diese Methode den Vorteil hat, dass die Zerstörung von Gewebe minimiert wird, die Vaskularisation des Humeruskopfes erhalten bleibt und eine schnelle Rehabilitation begünstigt wird.

Wir glauben folglich, dass die geschlossene Reposition und die perkutane Fixierung mit Drähten eine gültige Alternative bei der Behandlung von proximalen Humerusfrakturen mit zwei und drei Fragmenten darstellt, wobei die offene Reposition und die Osteosynthese oder der prothetische Gelenkersatz Frakturen mit vier oder mehr Fragmenten vorbehalten bleibt.

---