METÁSTASIS SOLITARIA DE ADENOCARCINOMA DE COLON EN HUESO GANCHOSO

A. JIMENO, A. BAIXAULI, J. CALVO Y C. CAMPOS

SECCIÓN DE REUMATOLOGÍA Y METABOLISMO ÓSEO.
SERVICIO DE MEDICINA INTERNA. HOSPITAL GENERAL
UNIVERSITARIO DE VALENCIA.

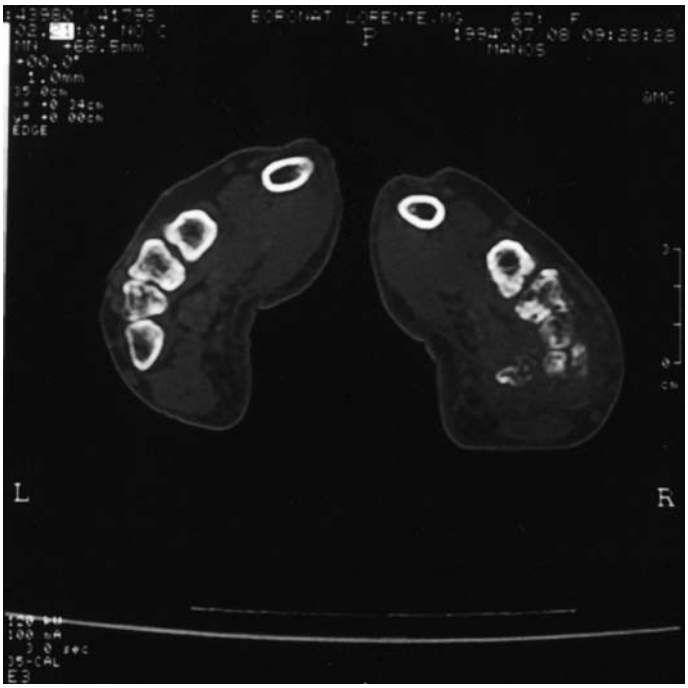

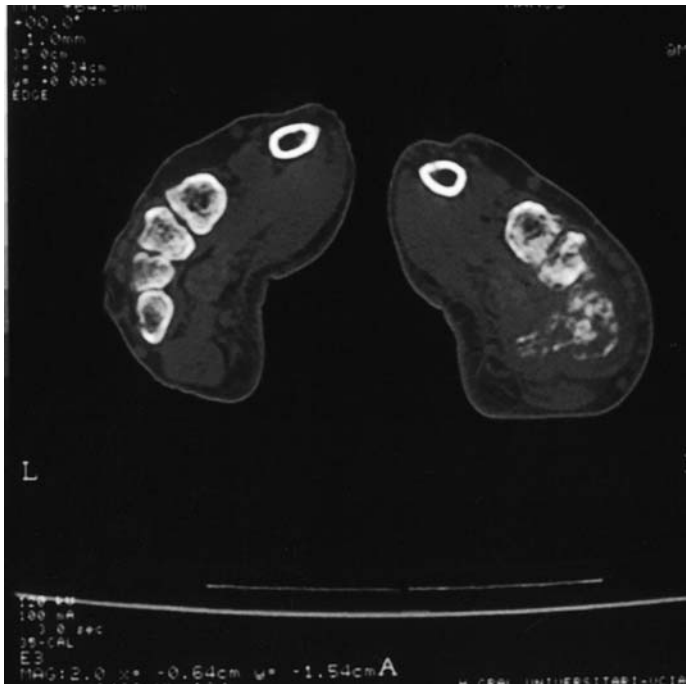

Figs. 1 y 2. *Imágenes líticas en hueso ganchoso que destruyen e insuflan cortical, asociado a incremento de partes blandas.*

Se trata de una mujer de 64 años con antecedentes de adenocarcinoma de colon en estadio B2 de Dukes, tratada con hemicolectomía derecha y quimioterapia adyuvante y controlada periódicamente sin evidencia de recaída. A los 11 meses de seguimiento consulta por dolor en la cara dorsal del carpo derecho con impotencia funcional, dolor y signos flogísticos. La radiografía de la mano derecha mostró una disminución de densidad ósea en carpo, más acusada en hueso ganchoso. La tomografía axial computarizada (TAC) metacarpiana (figs. 1 y 2) evidenció imágenes líticas en hueso ganchoso que destruyen e insuflan la cortical, asociado a componentes de partes blandas. El hemograma, la bioquímica y los marcadores tumorales (CEA) fueron normales. En la biopsia se observó infiltración por adenocarcinoma. El estudio de extensión (colonoscopia, TAC toracoabdominal y gammagrafía ósea) no mostró otras evidencias de recaída. Se administró radioterapia local con mejoría sintomática importante y reducción mayor del 50% del tamaño de la lesión en la TAC. Se asoció tratamiento con quimioterapia que continúa actualmente, permaneciendo asintomática y sin evidencia de progresión a los 19 meses de seguimiento.

DIAGNÓSTICO

Metástasis solitaria de adenocarcinoma de colon en hueso ganchoso.

BIBLIOGRAFÍA RECOMENDADA

Kerin R. The hand in metastatic disease. J Hand Surg 1987;12:77-82.

O'Conell MJ, Gunderson Ll, Beabout JW, Pitchard DJ, Wold LE. Gastrointestinalcancer. En: Sim FH, editor. Diagnosis and management on metastatic bone disease. Nueva York: Raven Press; 1988. p. 291-6.