

OSTEOGÉNESIS IMPERFECTA. ESTUDIO EVOLUTIVO Y CONTROL A LARGO PLAZO DE LAS FRACTURAS

M.J. GÓMEZ DE TEJADA ROMERO, D. HERNÁNDEZ HERNÁNDEZ*
Y M. SOSA HENRÍQUEZ*

UNIDAD DE METABOLISMO ÓSEO. DEPARTAMENTO DE MEDICINA.
UNIVERSIDAD DE SEVILLA. *CENTRO DE CIENCIAS DE LA SALUD.
DEPARTAMENTO DE CIENCIAS MÉDICAS Y QUIRÚRGICAS. HOSPITAL
UNIVERSITARIO INSULAR. SERVICIO DE MEDICINA INTERNA.
UNIDAD METABÓLICA ÓSEA. UNIVERSIDAD DE LAS PALMAS
DE GRAN CANARIA.

Presentamos en esta nota clínica el caso de un paciente afecto de osteogénesis imperfecta tipo III, en el que se aprecian las características manifestaciones de esta forma clínica, con una evolución prolongada en el tiempo y con las típicas fracturas múltiples y recurrentes, destacando las llamativas complicaciones que fueron apareciendo; todo ello acompañado de una amplia documentación gráfica.

We present in this clinical note the case of a male patient who suffered from type III osteogenesis imperfecta, where the clinical characteristics of this disease can be seen, with a long-term evolution and multiple and recurrent fractures as the most outstanding complications. We also present a wide graphic documentation.

PALABRAS CLAVE: *osteogénesis imperfecta, fracturas, complicaciones, imágenes clínicas.*

KEY WORDS: *osteogenesis imperfecta, fractures, complications, clinical images.*

INTRODUCCIÓN

La osteogénesis imperfecta (OI) es una enfermedad congénita del tejido conectivo cuyo defecto bioquímico primario, determinado genéticamente, se manifiesta como una alteración cuantitativa y/o cualitativa del colágeno tipo I^{1,2}. Por tanto, se van a ver afectados diversos tejidos²: piel, ligamentos, tendones, dientes, escleras, vasos sanguíneos, válvulas cardíacas, huesos timpánicos; pero el principal tejido afectado es el óseo, dando lugar a las manifestaciones clínicas primordiales que caracterizan a la enfermedad: osteopenia asociada a fracturas recurrentes y deformidades óseas³.

Están descritos varios tipos clínicos⁴:

La OI tipo I, la forma más leve de todas y la más frecuente, en la que las deformidades óseas son ligeras o nulas y la estatura es normal. Los individuos presentan las típicas escleras azules, siendo este signo junto con las fracturas múltiples los que apuntan a la sospecha diagnóstica de la enfermedad. En aproximadamente el 50% de los casos existe hipoacusia.

La OI tipo II, letal en el período perinatal, es por tanto la de mayor gravedad, con una

escasa mineralización que conduce a fracturas durante el embarazo y el parto y deformidades en cráneo, costilla y huesos largos.

La tipo III, en la que aparecen deformidades óseas ya en el nacimiento que van aumentando progresivamente con la edad. Son frecuentes la dentinogénesis imperfecta y la hipoacusia, presentando además una estatura muy baja. Las escleras son azules en la infancia y la adolescencia, aclarándose en los adultos.

Por último, la OI tipo IV, con deformidades óseas moderadas, y un crecimiento variable. Las escleras son normales, pero las alteraciones dentales y auditivas son hallazgos muy comunes.

La OI es la enfermedad ósea congénita más frecuente. Su incidencia se estima en 1 caso/15.000-20.000 nacimientos y su prevalencia es de aproximadamente 1 caso/500.000 individuos⁵, aunque no existen estudios epidemiológicos realizados en nuestro país.

Hemos tenido ocasión de estudiar en nuestras unidades de investigación clínica aproximadamente un centenar de casos de OI, pero hemos seleccionado el presente tanto por su larga evolución en el tiempo, como por la curiosidad de las complicaciones que fueron apareciendo. Aunque publicamos el caso en el apartado de «Notas clínicas» de esta revista, la amplia iconografía presentada podría justificar su inclusión en el de «Imágenes en Osteología», ya que

aportamos una documentación gráfica que consideramos podría ser de interés para el facultativo que maneja esta enfermedad.

PRESENTACIÓN DEL CASO

Se trata de un varón de 43 años que es remitido a nuestra Unidad por lumbalgia de reciente instauración.

El paciente había sido diagnosticado de OI en la infancia. Su primera fractura, concretamente de húmero, la tuvo en la infancia con pocos meses de edad, al ser abrazado por su madre. A partir de los 18 meses, momento en el que comienza a deambular, empieza a tener fracturas continuas, llegando su madre a contabilizar más de 40 sólo en las extremidades inferiores. No volvió a caminar hasta los 9 años. Durante este tiempo las fracturas le obligaban a estar encamado por el retraso en la consolidación, lo que a su vez le provocaba nuevas fracturas. Tuvo que ser intervenido quirúrgicamente en varias ocasiones. En una de ellas, tras la imposibilidad de formación de callo de fractura en el fémur derecho, hubo que practicarle resección del foco de fractura que le produjo un acortamiento de 8 cm (fig. 1).

A los 16 años su familia se traslada a un pueblo costero levantino, donde acude diariamente a la playa, camina y toma el sol. Desde entonces nota que disminuye la frecuencia de fracturas.

Correspondencia: M.J. Gómez de Tejada Romero.
Universidad de Sevilla.
Departamento de Medicina.
Avenida Dr. Fedriani s/n.
41009 Sevilla.
Correo electrónico: mjgr@us.es

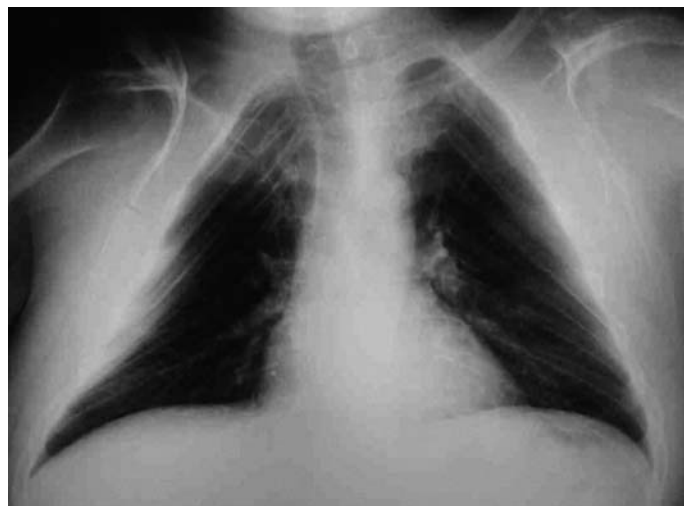
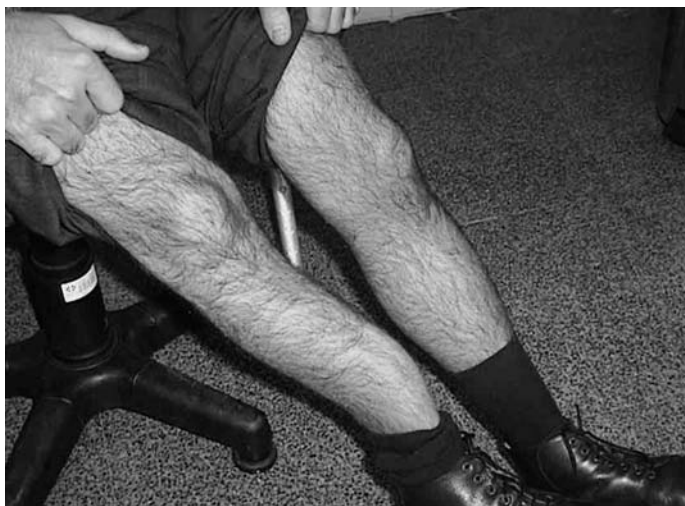
Fig. 1. Deformidad en la tibia derecha. Obsérvese la asimetría a la altura de las rodillas por acortamiento del fémur derecho, consecuencia de la intervención quirúrgica reseñada en el texto.

Fig. 2. Radiografía de tórax posteroanterior.

En la actualidad no presenta escleróticas azules, aunque el paciente refiere haberlas tenido, pero que con los años se ha ido modificando el color de las mismas.

En el relato del proceso de su enfermedad comenta algunos detalles acerca de la flexibilidad de su esqueleto. Dependiendo de la postura que adoptase al dormir, sus piernas al amanecer estaban deformadas y adoptaban una forma caprichosa. Esto dejó de producirse cuando acabó la etapa de crecimiento. No obstante, comenta que, en la infancia su tórax fue tipificado por su pediatra como «tórax en quilla» y que, a fuerza de dormir boca abajo, ha conseguido modificar su aspecto, aplanándolo (fig. 2).

La masticación ha estado dificultada por una mala alineación de la mordida. Después del tratamiento ortodóncico (fig. 3)

pudo obtenerse una corrección parcial para que pudiese masticar, aunque los incisivos y caninos no quedaron perfectamente alineados (fig. 4). Las últimas fracturas las sufrió hace 8 años en un accidente de tráfico (fig. 5).

El paciente desempeña en la actualidad un trabajo administrativo, siendo el dolor de espalda su principal clínica y el motivo por el cual acude a la consulta, al reanudarse durante las últimas semanas en la región lumbar.

En estos años ha recibido diferentes tratamientos (varios tipos de preparados con calcio, con y sin vitamina D, y calcitonina, tanto parenteral como nasal), que ha ido abandonando. No ha recibido tratamiento con bifosfonatos en ningún momento y en la actualidad no realiza trata-

miento alguno y rechaza cualquier tratamiento farmacológico. Su talla es de 145 cm y su peso es de 50 kg.

COMENTARIO

La OI es una enfermedad bastante frecuente, por lo que creemos que la presentación de un caso más en una revista científica no estaría justificada. Sin embargo, en nuestro paciente puede observarse la típica evolución invalidante de esta enfermedad, además de tratarse de un caso en el que resultan llamativos el elevado número de fracturas y la intensidad de las deformidades que en él se producen, así como las complicaciones generadas por ellas a lo largo de los años.

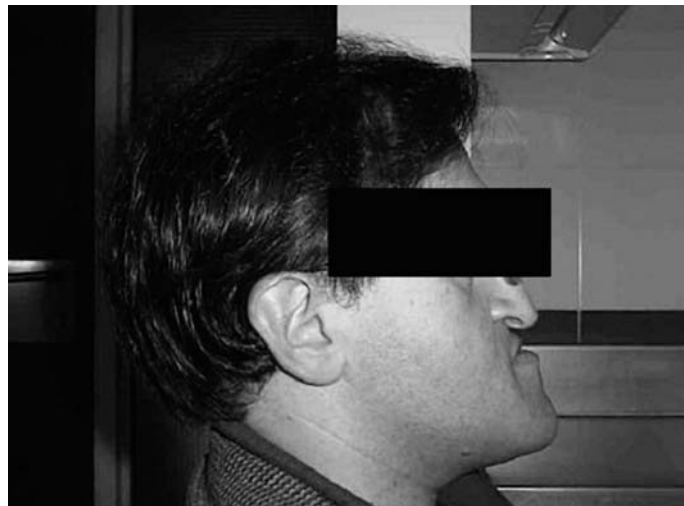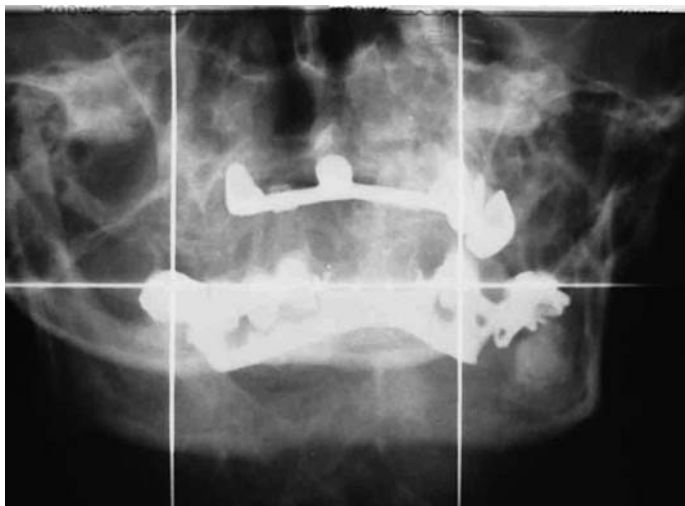


Fig. 3. Corrección de las fracturas maxilares.

Fig. 4. Aspecto de la facies del paciente. Obsérvese la mala alineación de la mandíbula.

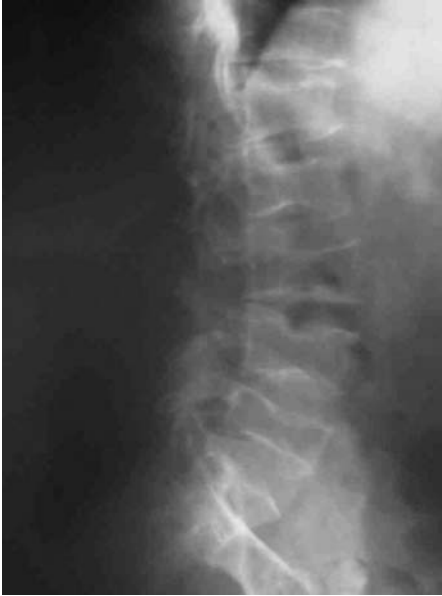

Fig. 5. Radiografía de columna lateral dorso-lumbar, en la que se observan varias deformidades vertebrales.

Clínicamente el paciente sufre una OI tipo III, con las manifestaciones características de la misma: a) aparición de fracturas ya desde la infancia; b) existencia de una baja estatura, y c) presencia de escleróticas azules en la infancia y adolescencia, aclarándose posteriormente en la etapa adulta, tal y como relata el paciente.

Es de destacar, en primer lugar, las numerosas fracturas sufridas, siendo una complicación habitual a lo largo de su vida. De hecho, la madre del paciente renunció a contabilizar las mismas al llegar a las 40 en los primeros 9 años de su vida. El paciente tiene una estatura corta, condicionada tanto por la existencia de múltiples deformidades vertebrales, que pueden observarse en la figura 5, como por esta forma clínica de OI que cursa con baja estatura.

Algunos aspectos clínicos relatados indican hasta qué punto se ve alterado el hueso de los pacientes afectados de OI, tanto cualita-

tiva como cuantitativamente. Consideramos que es muy llamativo el hecho de haber podido moldear la existencia de un *pectum carinatum* con el propio peso, así como los detalles sobre las deformaciones «agudas» de sus extremidades inferiores durante el crecimiento, si bien éstas deben ser consideradas con precaución, ya que no han podido ser constatadas objetivamente.

Es probable que el paciente haya sufrido en la infancia un déficit asociado de vitamina D, condicionado por una menor exposición solar debido a las reiteradas fracturas que le obligaban a permanecer largos períodos de tiempo encamado. Al trasladarse a los 16 años a un lugar costero con mayor exposición solar y acudir diariamente a la playa, el paciente manifiesta una disminución en el número de nuevas fracturas. Creemos que, además de la mayor síntesis cutánea de vitamina D, el hecho de caminar con regularidad por la playa haya tenido un efecto beneficioso añadido.

Hemos planteado al paciente el tratamiento con calcio, vitamina D y un bifosfonato, siendo rechazado, al menos de momento. Aceptamos sus razones porque en la actualidad no tenemos una evidencia inequívoca de que los bifosfonatos reduzcan el riesgo de nuevas fracturas en los adultos afectados de OI. Aunque hemos encontrado algunos estudios sobre este efecto beneficioso en adultos, la mayor parte de los trabajos con bifosfonatos en general y pamidronato en particular se han realizado en niños⁵⁻¹¹. Por ello, respetando la voluntad del paciente, decidimos continuar únicamente con el tratamiento sintomático.

En resumen, presentamos el caso clínico de un paciente de 43 años con una OI tipo III, quien ha sufrido incontables fracturas y deformaciones que han dejado importantes secuelas: acortamiento de un miembro, deformidad facial, cifoescoliosis, etc.,

con una serie de documentos gráficos que pensamos podrán ser de utilidad para el mejor conocimiento de esta enfermedad.

BIBLIOGRAFÍA

1. Rowe DW, Shapiro JR. Osteogenesis imperfecta. En: Avioli LV, Krane SM, editores. Metabolic bone disease. San Diego: Academic Press; 1995. p. 651-95.
2. Michael P. Osteogenesis imperfecta. En: Favus MJ, editor. Primer on the metabolic bone diseases and disorders of mineral metabolism. 4th ed. Philadelphia: Lippincott-Williams and Wilkins; 1999. p. 386-9.
3. Albright JA, Millar EA. Osteogenesis imperfecta (Symposium). Clin Orthop 1981;159:1-156.
4. Byers PH. Disorders of collagen biosynthesis and structure. En: Scriver CR, Beaudet AL, Sly WS, Valle D, editores. The metabolic and molecular bases of inherited disease. 7th ed. New York: McGraw Hill; 1995. p. 4029-77.
5. Szer IS. Congenital and metabolic abnormalities of the musculoskeletal system. Curr Opin Rheum 1990;2:832-5.
6. Astrom E, Soderhall S. Beneficial effect of long term intravenous bisphosphonate treatment of osteogenesis imperfecta. Arch Dis Child 2002; 86:356-64.
7. González E, Pavia C, Ros J, Villaronga M, Valls C, Escola J. Efficacy of low dose schedule pamidronate infusion in children with osteogenesis imperfecta. J Pediatr Endocrinol Metab 2001;14:529-33.
8. Glorieux F. Bisphosphonate therapy for severe osteogenesis imperfecta. J Pediatr Endocrinol Metab 2000;Suppl 2:989-92.
9. Marini JC. Osteogenesis imperfecta—managing brittle bones. N Engl J Med 1998; 339:986-7.
10. Devogelaer JP, Nagant de Deuxchaines C. Use of pamidronate in chronic and acute bone loss conditions. Medicina (B Aires) 1997;57 Suppl 1:101-8.
11. Brunsen C, Hamdy NA, Papapoulos SE. Long-term effects of bisphosphonates on the growing skeleton. Studies of young patients with severe osteoporosis. Medicine (Baltimore) 1997;76: 266-83.