

# HIPERFOSFATASIA. ¿UNA DISPLASIA ÓSEA O UNA VERDADERA ENFERMEDAD METABÓLICA ÓSEA? A PROPÓSITO DE UN CASO

A. IGLESIAS GAMARRA, A. ROJAS VILLARRAGA,  
M. IGLESIAS RODRÍGUEZ\*, A. IGLESIAS RODRÍGUEZ\*\*,  
E. CALVO PÁRAMO Y J.F. RESTREPO SUÁREZ

SERVICIOS DE MEDICINA INTERNA, REUMATOLOGÍA E  
INMUNOLOGÍA. UNIVERSIDAD NACIONAL DE COLOMBIA. SANTA FE  
DE BOGOTÁ. COLOMBIA. \*UNIVERSIDAD DE CHILE. \*\*WRIGHAM  
AND WOMEN HOSPITAL. BOSTON. EE.UU.

En este artículo presentamos el caso de una niña de 4 años de edad con hiperfosfatasa, una enfermedad caracterizada por elevación de la fosfatasa alcalina por un defecto enzimático, con alteraciones en la formación de hueso membranoso dando lugar a macrohuesos en el cráneo, huesos largos, costilla y columna. La paciente que se revisa presentaba además una hipercalcemia, hallazgo para el cual no encontraron una explicación clara, pero que sin embargo, constituye una asociación que no ha sido descrita en la literatura. Presentamos finalmente una revisión de los casos de hiperfosfatasa informados hasta ahora en la literatura y planteamos la necesidad de clasificar mejor las enfermedades óseas e incluirla como una enfermedad metabólica ósea y no una displasia.

*In this paper we are presenting a 4 year-old girl with hyperphosphatasia, a disease characterized by raise of alkaline phosphatase by an enzymatic defect, with osseous alterations in the formation of membranous bone, causing macrobone in the cranium, long bones, ribs and vertebral column. The patient that is presented here had hypercalcemia that couldn't be explained, but it is an association that have not been described in the literature. We present a review of the cases with hyperphosphatasia reported until now and we pose the necessity to classify better the bone diseases and include this as a metabolic bone disease and not as a displasia.*

**KEY WORDS:** hyperphosphatasia, hypercalcemia, metabolic bone disease.

**PALABRAS CLAVE:** hiperfosfatasa, hipercalcemia, enfermedad metabólica ósea.

## INTRODUCCIÓN

Esta enfermedad también es denominada enfermedad de Paget juvenil, osteoectasia con hiperfosfatasa, osteopatía crónica con hiperfosfatasa, hiperfosfatasa familiar, hiperfosfatasa, hiperfosfatasa crónica idiopática y otras, debido a un desconocimiento de su etiología y de su patogénesis.

La mayoría de los investigadores de enfermedades óseas la catalogan de acuerdo a la clasificación de William H McAlister y de Thomas E Herman en el capítulo 88 del libro de Donald Resnick<sup>1</sup> en su tercera edición como una displasia con incremento de la densidad ósea, pero en este tipo de clasificación morfológica se incluyen enfermedades con defectos en el crecimiento endocondral como los diferentes tipos de osteopetrosis, picnodisostosis, etc., con otras patologías óseas con defectos en el crecimiento membranoso como la displasia diafisaria, la melorheostosis y la hiperfosfatasa. En esta enfermedad metabólica ósea el marcador biológico como la fosfatasa alcalina ósea y total se encuentra casi siempre elevada, y se observa un incremento en el recambio óseo y de colágeno, pero no se conoce estrictamente qué genera la enfermedad.

El primer caso descrito por Harry Bakwin y Marvin S. Eiger<sup>2</sup> del hospital Bellevue de New York en una niña de cinco años de edad, procedente de Puerto Rico, a quien se le habían documentado varias fracturas en los miembros superiores e inferiores, además de la deformación de las piernas de los miembros inferiores, se le encontró un incremento persistente de la fosfatasa alcalina. Se le practicó una biopsia ósea a nivel de la tibia izquierda y de la cresta ilíaca derecha y fue revisada en ese momento por el patólogo óseo de la Unión Americana Henry L. Jaffe del *Hospital For Joint Diseases*. La descripción de Jaffe es interesante, al demostrar «aposición de nuevo hueso a nivel subperióstico» y observar que el hueso cortical era anormal, describió que se parecía al patrón en mosaico de la enfermedad de Paget y concluía que podía ser una forma peculiar de osteogénesis imperfecta<sup>2</sup>. La única referencia del artículo es el de T. Fairbank<sup>3</sup> especialmente su atlas general («Atlas of general Affections of The Skeleton»). Los autores revisaron el caso además con John Caffey y plantearon que se trataba de una osteogénesis imperfecta. Bakwin y Eiger describen el caso en su artículo como «*Fragile bones and macrocranium*». En 1958 se publicaron dos artículos en la revista *Helvetica Paediatrica ACTA*. Uno de ellos descrito por Choremis, Yannakos, Papadatos y Baroutsou<sup>4</sup> quienes revisaron los seis ca-

sos de enfermedad de Paget, especialmente las descripciones de pacientes menores de 30 años, e informan dos casos descritos por Schinz<sup>4</sup> en dos pacientes de 25 y 30 años, Dickson<sup>4</sup> de la Clínica Mayo quien describe un paciente de 29 años y Wagner<sup>4</sup> en 1947 a un paciente de 18 años. Es posible que estos pacientes sean los primeros casos de hiperfosfatasa, los autores antes mencionados describen un muchacho de 11 años y denominan a la enfermedad osteítis deformans (enfermedad de Paget). El otro artículo publicado en 1958 fue el realizado por Von W. Swoboda<sup>5</sup> quien describe el caso de dos hermanas de año y medio y dos años y medio de origen austriaco. Además de la deformación de los huesos especialmente en los miembros inferiores, los autores describen dolores óseos y anemia hipocrómica. En la radiografía, los autores describen osteopenia e hiperostosis de tipo cortical, las biopsias óseas demostraron «destrucción y producción de hueso inadecuado con una gran cantidad de tejido conjuntivo y vascular». El autor plantea que es una enfermedad de tipo desconocido y la denomina «*Hyperostosis corticalis deformans juvenilis*». John Caffey de la Universidad de Pittsburg describe el caso de un niño de 6 años<sup>6,7</sup> a quien Mitsudo<sup>8</sup> posteriormente le practica la autopsia. Caffey al describir a este paciente de origen Yugoslavo es el primero en denominar a la enfermedad hiperfosfatemia crónica e

Correspondencia: A. Iglesias Gamarra.  
Diagonal 117, 312-87.  
Santa Fe de Bogotá. Colombia.

idiopática, es el primero en describir la enfermedad en un niño de tres meses y además en demostrar un defecto en el crecimiento membranoso, por los que W.A. Blanc la cataloga como una displasia del hueso membranoso no clasificable<sup>6,7</sup>. En su artículo publicado en 1973, Caffey<sup>7</sup> revisa todo lo relacionado con esta patología y los casos de Swoboda en 1958, de Badwin y Eiger<sup>8</sup> en 1956, Badwin et al<sup>9</sup> en 1964, el niño inglés de Marshall-Moncrieff<sup>10</sup>, el caso de Choremis<sup>4</sup>, el caso de Von G. Fanconi, Uehlinger, Giedion de Zurci, este paciente procede de Sao Paulo del profesor Godoy Moreira<sup>11</sup> y lo consideramos como el primer caso de hiperfosfatasa de Sur América; los dos hermanos informados por Eyring y Eisenberg<sup>12</sup>, dos casos de Thomson et al<sup>13</sup> y un niño de origen Bantú informado por Wagner y Solomon<sup>14</sup>. Caffey informa estos 14 pacientes y las conclusiones fueron las siguientes: el comienzo de la enfermedad se empieza a expresar a partir del tercer mes, y uno de los primeros signos es el engrosamiento del cráneo y posteriormente ocurre la deformación de las piernas y brazos con dolor, sensibilidad y debilidad muscular. En algunos pacientes se pueden presentar fracturas y en otros casos no. El cráneo se encuentra engrosado con un incremento de la densidad ósea en forma de copos de algodón, especialmente en los huesos de tipo membranoso, y en los huesos largos se observa un aumento de su diámetro en todos sus niveles. A nivel de la patología los hallazgos son consistentes en todas las biopsias. No se observó hueso compacto lamelar haversiano, y el hueso cortical era un hueso primitivo de tipo esponjoso. Las alteraciones bioquímicas observadas fueron una elevación sostenida de la fosfatasa alcalina, en algunos casos se observó un incremento de la fosfatasa ácida, un incremento de la excreción de la hidroxiprolina y de la glicilprolina<sup>7</sup>.

El nombre de hiperfosfatasa crónica idiopática, denominación que Caffey<sup>6</sup> propuso en 1961, es la que más se utiliza hoy en día. Describimos el caso de una niña de 4 años, cuyo inicio de la enfermedad se presentó con hipercalcemia, constituyéndose en el primer caso de la literatura con este hallazgo, ya que el caso de Chosich et al<sup>15</sup> se considera como una hipercalcemia postpartum. Analizamos históricamente las diferentes

publicaciones de hiperfosfatasa crónica idiopática y planteamos que esta enfermedad se debe considerar como el prototipo de una enfermedad metabólica ósea y no una simple displasia ósea.

## PRESENTACIÓN DEL CASO

Se trata de una niña de 4 años de edad, mestiza, natural y procedente de Bogotá, remitida por hipercalcemia. La enfermedad se le inició aparentemente a los 19 meses al caerse de la cama, sufrió una fractura de la clavícula izquierda. El 25 de septiembre de 1999 presentó una caída de su propia altura con una fractura del brazo y del muslo izquierdo (fémur). Durante la hospitalización la niña presentó náuseas, vómito y dolor abdominal. Al practicársele los estudios paraclínicos se observó calcio total de 15,4 mg/ml y se interpretó el caso como un hiperparatiroidismo primario. Los estudios de anatomía patológica documentaron que las glándulas paratiroides eran normales. Los niveles de calcio se normalizaron a 9,3 mg y han permanecido normales hasta mayo de 2000, pero los niveles de fosfatasa alcalina han permanecido elevados en todas las determinaciones que se le han practicado desde 1999 (FA 2.438 U, 651, 880, 2.445, 2.315, 1.136, 1.970 y la última en mayo de 2000 en 4.510 U).

Los otros estudios de gabinete fueron normales.

La densimetría ósea con equipo Hologic BMD (g/cm<sup>2</sup>) mostró: miembro superior izquierdo 0,328, miembro superior derecho 0,302, miembro inferior izquierdo 0,492, miembro inferior derecho 0,461.

Se le inició tratamiento con calcitonina de salmón 100 U.M.R.C (spray nasal). Los estudios de radiografía simple mostraron lo siguiente.

## RADIOGRAFÍAS

**Cráneo:** macrocráneo, engrosamiento de la calvario. La tabla interna se encontraba bien definida y delgada, pero la tabla externa era bastante delgada y poco definida (fig. 1).

**Pelvis:** se aprecia un patrón trabecular grueso con algo de protrusión acetabular (fig. 2).

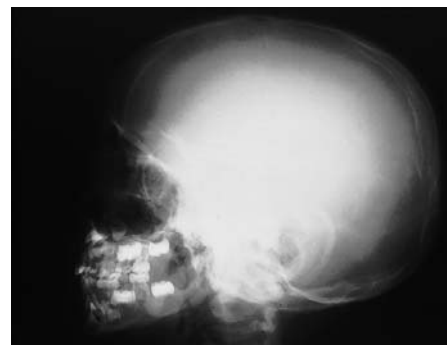


Fig. 1. Radiografía lateral de cráneo. Obsérvese macrocráneo, engrosamiento de la calvario. La tabla interna se encuentra bien definida y delgada, pero la tabla externa es bastante delgada y poco definida.

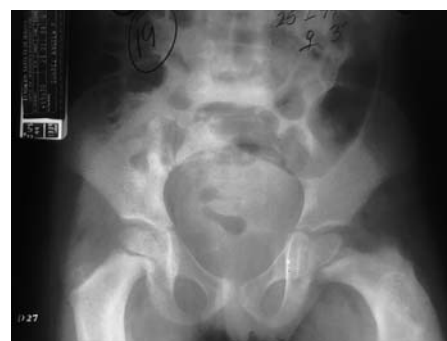

Fig. 2. Radiografía de pelvis. Se aprecia un patrón trabecular grueso con algo de protrusión acetabular.

**Huesos largos** (miembros superiores e inferiores): todos los huesos eran gruesos, cilíndricos con algún grado de convejeidad, trabeculaciones gruesas. En la cortical de los huesos se observaron bordes definidos y gruesos (fig. 3).

**Manos:** incremento de la densidad de los huesos de las manos con trabeculaciones gruesas (fig. 4).

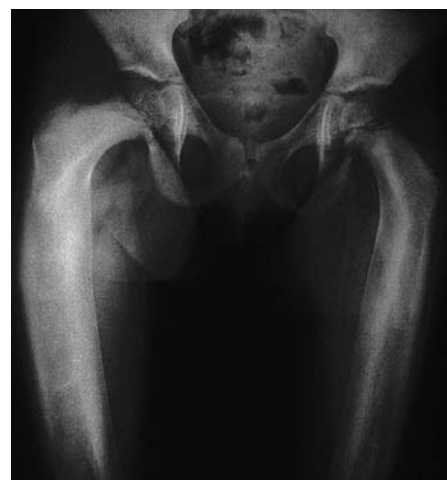

Fig. 3. Huesos largos (fémures, húmero y tercio proximal de antebrazo). Todos los huesos son gruesos, cilíndricos con algún grado de convejeidad, trabeculaciones gruesas. La cortical de los huesos se observa con bordes definidos y gruesos.

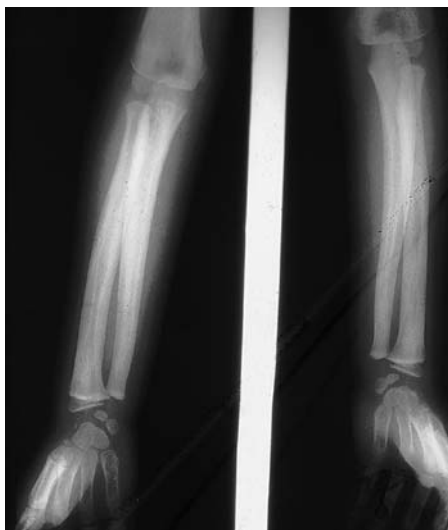

Fig. 4. Huesos largos de antebrazo y manos. Incremento de la densidad de los huesos con trabeculaciones gruesas. Convergencia de los huesos del antebrazo.

Con esta descripción radiológica, los niveles altos de fosfatasa alcalina permanente y la biopsia de glándulas paratiroides normales pensamos que se trata de un caso de hiperfosfatasa. Durante el mes de mayo de 2000, la paciente presentó nueva fractura del húmero derecho.

Se le planteó el tratamiento con palmidronato sódico mensual.

## DISCUSIÓN

Sólo hasta 1973 se habían descrito catorce pacientes que los resumió Caffey<sup>7</sup> en una forma magistral. Al revisar la literatura sobre hiperfosfatasa hasta el 2001, no se han informado más de 50 pacientes para una enfermedad, que enumeramos secuencialmente desde 1972 y resaltaremos lo importante. Mc.Nulty y Pim<sup>16</sup> describen un paciente de 33 años que fue observado durante 30 años y fue diagnosticado inicialmente como melorheostosis, se confundió con una enfermedad de Pyle (displasia craneometafisiaria) y con una enfermedad de Van Buchem, los autores describen el compromiso de la columna vertebral y la osificación de los ligamentos. Mitsudo<sup>8</sup> en 1971 describe la asociación de la hiperfosfatasa con el pseudoxantoma elasticum. Woodhouse et al<sup>17</sup> describen por primera vez una forma de tratamiento con calcitonina en un niño de cinco años. Iancu et al<sup>18</sup> describen el caso de dos hermanos con hiperfosfatasa crónica

familiar, con hallazgos gammagráficos óseos, en donde se aprecia una hipercaptación del radionuclido en cráneo, reja costal y huesos largos. Sus dos pacientes presentaron cardiomegalia e insuficiencia cardíaca. La caja torácica de sus dos pacientes es lo que se observa en los pacientes con raquitismo. A nivel de los cuerpos vertebrales se apreció una marcada platispondilia y los cuerpos vertebrales eran bicóncavos. Los autores revisaron los aspectos radiológicos de 20 casos familiares con hiperfosfatasa crónica que los resumimos así: engrosamiento del cráneo y parches en copos de algodón, cifoescoliosis, platispondilia, cuerpos bicóncavos, aumento de los espacios intervertebrales, deformación de los miembros inferiores, osteopenia generalizada, coxa-vara, huesos gruesos y aumento de la cavidad medular. Estos hallazgos radiológicos los observamos también en las enfermedades metabólicas óseas clásicas como en el raquitismo, osteomalacia, hiperostosis cortical generalizada, enfermedad de Van Buchem, es decir enfermedades, en donde se encuentra un incremento persistente de la fosfatasa alcalina. Otros informes como los de Desay et al<sup>19</sup> en un paciente de la India en 1973, Mazzanti et al<sup>20</sup>, quienes describieron el caso de una niña de cinco años con hiperfosfatasa a la que se le practicó una resonancia magnética de cráneo y observaron una macrocefalia, pero no encontraron compromiso de nervios craneales a diferencia de Eyring e Eisenberg<sup>12</sup> en 1968, Mitsudo<sup>8</sup> en 1971, Iancu et al<sup>18</sup> en 1978, Doler et al<sup>21</sup> en 1986 y Sennaroglu et al<sup>22</sup> quienes describieron compromiso otológico importante. Olsen et al<sup>23</sup> describieron la reabsorción de la lámina dura en la madre e hija con hiperfosfatasa familiar. Saze y Beighton<sup>24</sup> describieron las manifestaciones cutáneas de la osteoectasia.

Otras publicaciones relacionadas con hiperfosfatasa no aportan nuevos aspectos clínicos, radiológicos y bioquímicos como los informes del Tokuc<sup>25</sup> en un niño con el síndrome de Moya-Moya e hiperfosfatasa y Caroline Silve<sup>26</sup> de la Universidad de París VII describieron otro caso. Los artículos anteriores resumen las descripciones clínicas, radiológicas, y bioquímicas de la hiperfosfatasa. Sobre las descripciones histológicas de la hiperfosfatasa, es-

tas fueron practicadas en los primeros informes, pero creemos que el artículo de Stemmermann<sup>27</sup> presenta un estudio histológico e histoquímico muy completo y concluye que en esta patología se observa una marcada distorsión de la formación del hueso membranoso. El autor observa en las lesiones histológicas un marcado incremento de fosfatasa ácida, aminopeptidasa, deshidrogenasa láctica, mucopolisacáridos ácidos y de reticulina<sup>27</sup>. Demostró además una disminución del hueso lamelar en las corticales diafisiarias. Con los estudios de tetraciclina marcada, ésta no tiene capacidad para unirse al tejido esquelético en esta patología y concluye finalmente que estos datos sugieren que la hiperfosfatasa es el resultado de un incremento de la actividad enzimática tisular, lo que se expresa como un defecto en la osteogénesis membranosa hacia la formación de un hueso lamelar maduro, por ello el fallo de los estudios al utilizar la tetraciclina marcada.

Se han hecho varios intentos de clasificación de la enfermedad sin que ninguno sea uniformemente aceptado. Primero se incluyó en la clasificación de Fairbank<sup>3</sup> que subdividía la osteogénesis imperfecta en huesos anchos y estrechos, la hiperfosfatasa la incluyó como «una osteogénesis imperfecta de huesos anchos». Rubin<sup>28</sup> en 1964, después de analizarla y compararla con varias patologías óseas, la clasificó como una displasia diafisiaria y la subdividió en congénita y tarda. De acuerdo a las clasificaciones de Whyte y Murphy<sup>29</sup>, la hiperfosfatasa se incluye en las displasias con osteosclerosis, en donde en el mismo grupo de enfermedades osteoesclerosantes se incluyen patologías displásicas con trastornos del crecimiento endocondral y membranoso; lo mismo lo hace William H. McAlister y Thomas Herman<sup>1</sup>. Este tipo de clasificación en nuestro criterio es confuso, ya que en esta patología *per se*, lo que se ha observado en todas las descripciones de los diferentes autores es que existe un defecto enzimático, relacionado con la isoenzima ósea de la fosfatasa alcalina, con su expresión fenotípica a nivel de crecimiento membranoso con «macrohuesos» a nivel de cráneo, columna, reja costal y huesos largos, en donde siempre persiste elevada la fosfatasa alcalina a pesar del tratamiento, lo que nos sugiere que existe intrínse-

camente un defecto metabólico, un defecto enzimático, lo que ocasiona el trastorno del modelamiento óseo, por lo que siempre se ha incluido como «displasia».

En cuanto al tratamiento, en la hiperfosfatasa se han ensayado todos los medicamentos para el tratamiento de las enfermedades metabólicas óseas que se inician con la calcitonina por Woodhouse et al<sup>17</sup> en 1972. Blanco et al<sup>30</sup>, informan de dos hermanos tratados con calcitonina porcina en 1977 con mejoría clínica del laboratorio y de los hallazgos radiológicos óseos. Otros casos de hiperfosfatasa tratados con calcitonina son los de Doyle et al<sup>31</sup> en 1974, Whalen et al<sup>32</sup> en 1977, Doler et al<sup>21</sup> en 1986 quienes utilizaron calcitonina y etidronato sódico. En todos estos artículos se manifiesta mejoría bioquímica y ósea de los pacientes, pero en ninguno de ellos se muestran las radiografías de los huesos después del tratamiento. Recientemente Tuysuz et al<sup>33</sup> en 1999 utilizan calcitonina humana con mejoría clínica y radiológica.

Frank Singer et al<sup>34</sup> en 1994 en un artículo interesante observan un paciente durante 20 años, lo tratan con etidronato sódico, evalúan el comportamiento clínico, bioquímico y óseo y encuentran que por más tratamiento que se le dé, sólo se reducen los niveles de fosfatasa alcalina en un 40%, lo mismo que los niveles de hidroxiprolina urinaria y osteocalcina. Los autores concluyeron que la actividad ósea persistió en forma activa en las dos décadas de observación.

En 1992 Cassinelli et al<sup>35</sup> de Buenos Aires, describen por primera vez el uso del pamidronato en un niño de 5 años, durante 1 año de tratamiento y describen mejoría clínica y radiológica. En el mismo año Spindler et al<sup>36</sup> describen el caso de una mujer de 38 años, natural de Argentina, que además de la hiperfosfatasa tenía una osteoartritis prematura, es el caso de mayor edad que se ha publicado. A la biopsia ósea se le realizó estudio de microscopía electrónica y los autores informan inclusiones intranucleares en los osteoclastos. La paciente recibió tratamiento con pamidronato por infusión con mejoría y caída rápida de los niveles de fosfatasa alcalina y una disminución de los niveles de excreción de hidroxiprolina. El alendronato sódico ha sido utilizado por Ol-

sen et al<sup>23</sup> en dos pacientes con mejoría de los niveles de fosfatasa alcalina y los dolores óseos.

En Latinoamérica la hiperfosfatasa crónica idiopática se ha descrito especialmente en pacientes procedentes de Puerto Rico<sup>2,6,7,9</sup>, en Argentina<sup>35,36</sup>, en Brasil<sup>11</sup> y el caso que informamos en Colombia.

En conclusión, después de analizar los diferentes informes de la literatura sobre hiperfosfatasa crónica idiopática, planteamos que esta enfermedad es el prototipo de una enfermedad metabólica ósea, en donde se encuentra alterada una isoenzima ósea como la fosfatasa alcalina, que genera un defecto en el crecimiento membranoso, se inicia desde el nacimiento del niño y posiblemente *in utero*, originando macrohuesos en el cráneo, huesos largos, costillas y columna, y que a pesar de los tratamientos que se realizan hoy en día, la actividad ósea en la hiperfosfatasa continúa y que solo con una terapia génica en el futuro, los resultados en estos pacientes podrían ser promisorios. Es necesario revisar estas clasificaciones de las enfermedades metabólicas óseas, especialmente aquellas con osteoesclerosis, ya que se están demostrando algunos defectos metabólicos óseos importantes y los diferentes autores que clasifican las enfermedades óseas observan más los aspectos morfológicos. Pensamos que la hiperfosfatasa constituye una enfermedad metabólica ósea y no una displasia como se ha descrito en la literatura.

Informamos del primer caso en Colombia de hiperfosfatasa con hipercalcemia. A este último hallazgo no le encontramos una explicación clara, y constituye además la primera asociación de un caso de hiperfosfatasa e hipercalcemia descrito en la literatura.

## BIBLIOGRAFÍA

- McAlister WH, Herman TE. Osteochondrodysplasia, Dysostoses, Chromosomal Aberrations, mucopolysaccharidoses and mucopolipidoses. In: Resnick. Diagnosis of bone and joint disorders. 3rd edition, chapter 88. Philadelphia: W.B. Saunders Co. 1995;4163-244.
- Bakwin Eiger MS. Fragile Bones and Macrocranium. J. Pediat 1956; 49: 558-64.
- Fairbank T. An Atlas of General Affections of the Skeleton. Baltimore: Williams and Wilkins Co; 1951. p. 2-5.
- Choremis B, Yannakos D, Papadatos C, Baroutsou E. Osteitis Deformans (Paget's Disease) in an 11 year old boy. Helvetica Paediat Acta 1958; 13: 185-8.
- Swoboda W. Hyperstosis Corticalis Deformans Juvenilis. Ungewöhnliche generalisierte Osteopathies bei zwei Geschwistem. Helvetica Paediat Acta 1958; 13: 292-312.
- Caffey J. Pediatric X-Ray Diagnosis. A textbook for Student and Practitioners of Pediatrics, Surgery, and Radiology. Ed. 4. Chicago: Year Book Medical Publishers, Inc.; 1961. p. 1012-44.
- Caffey J. Familial Hyperphosphatasemia with ateliosis and hypermetabolism of growing membranous bone, review of the clinical, radiographic and clinical features. Progress in Pediatric Radiology Intrinsic Diseases of Bone. Basel: Karger; 1973. 4; p. 438-68.
- Mitsudo SM. Chronic idiopathic hyperphosphatasia associated with pseudoxantoma elasticum. J Bone Joint Surg 1971; 53A: 303-14.
- Bakwin H. Golden A. Fox Familial Osteoecetasia with Macrocranium. Am J Roentgeno 1964; 91: 609-17.
- Marshall WC. A chronic progressive osteopathy with hyperphosphatasia. Proc R Soc Med 1962; 55: 238-9.
- Franconi VG, Moreira G, Uehlinger E, Giedion A. Osteochalasia desmalls familiaris. Helv Paediat Acta 1964; 19: 279-95.
- Eyring EJ, Eisenberg E. Congenital hyperphosphatasia: a clinical, pathological and biochemical study of two cases. J Bone Joint Surg 1968; 50A: 1099-117.
- Thompson RC, Gaull GE, Horwitz SJ, Schenk RK: Hereditary hyperphosphatasia, studies of three siblings. Am J Med 1969; 47: 209-19.
- Wagner J.M, Solomon A. Hyperostosis corticalis infantilis. Sth Afr Med J 1969; 43: 754-9.
- Chosich N, Long F, Wong R, Topliss DJ, Stockigt JR. Postpartum hypercalcemia in hereditary hyperphosphatasia (Juvenile Paget's disease). J Endocrinol Investig 1991; 14: 591-7.
- McNulty JG P. Hyperphosphatasia. Report of a case with a 30 year follow-up. Am J Roentgenol Radium Ther Nucl Med 1972; 115(3): 614-8.
- Woodhose NJY, Fischer MT, Singurdsson G, Joplin GF, Macintyre I: Paget disease in a 5-year-old: acute response to human calcitonin. BMJ 1972; 4: 267-9.
- Iancu TC, Almagor G, Friedman E, Hardoff R, Front D. Chronic familial hyperphosphatasemia. Radiology 1978; 129: 669-75.
- Desai MP, Joshi NC, Shak KN. Chronic idiopathic hyperphosphatasia in an Indian child. Am J Dis Child 1973; 126: 626-8.
- Mazzanti L, Ambrosetto P, Libri R, Pacarella R, Balsamo A, Tania G. Involvement of the Skull base and vault in chronic idiopathic hyperphosphatasia. Pediatric Radiology 1999; 29: 16-8.
- Dohler JR, Souter WA, Beggs J, Smith GD. Idiopathic hyperphosphatasia with dermal pigmentation. J Bone Joint Surg Br 1986; 68B: 305-10.

22. Sennaroglu L, Sozeri B, Sungur A. Otolological findings in idiopathic hyperphosphatasia. *Journal of Laryngology & Otolology* 1999; 113: 658-60.
23. Olsen CB, Tangchaitrong K, Chippendale I, Graham HK, Dahl HM, Stockigt JR. Toothroot resorption associated with a familiar bone dysplasia affecting mother and daughter. *Pediatric Dentistry* 1999; 21: 363-7.
24. Saze N, Beighton P. Cutaneous manifestations of osteoectasia. *Clin Exp Dermatol* 1982; 7: 605-9.
25. Tokuc G, Minareci O, Yavuzer D, Kilickap C, Gokyayla N. Moya syndrome in a child with hyperphosphatasia. *Pediatrics International* 1999; 41: 399-40.
26. Silve C. hereditary hypophosphatasia and hyperphosphatasia. *Curr Opin Rheumat* 1994; 6: 336-9.
27. Stemmermann GN. An Histologic and Histochemical Study of Familial Osteoectasia (Chronic Idiopathic Hyperphosphatasia). *Am J Path* 1966; 48: 641-51.
28. Rubin P. *Dynamic Classification of Bone Dysplasia*. Chicago: Year Book Publisher, Inc; 1964. p.340-4.
29. Whyte MP, Murphy WA. Osteopetrosis and other sclerosing bone disorders. In: Avioli LV, Krane SM, editors. *Metabolic bone Disease*, 2<sup>nd</sup> ed. W.B. Saunders, Philadelphia: 1990.
30. Blanco O, Stivel M, Mautalen C, Schajowicz F: Familial idiopathic hyperphosphatasia. A study of two young siblings treated with porcine calcitonin. *J Bone Joint Surg* 1977; 59B (4): 421-7.
31. Doyle FH, Woodhouse NJY, Glen ACA, MacIntyre I: Healing of bones in juvenile Paget's disease treated by human calcitonin. *Br J Radiol* 1974; 47: 9-15.
32. Whalen JP, Horwith M, Krook L, MacIntyre I, Mena E, Viteri F, et al. Calcitonin treatment in hereditary bone dysplasia with hyperphosphatasia: a radiographic and histologic study of bone. *AJR* 1977; 129: 29-35.
33. Tuysuz B, Mercimek S, Ungur S, Deniz M. Calcitonin treatment in osteoectasia with hyperphosphatasia (Juvenile Paget's disease): radiographic changes after treatment. *Pediatric Radiology* 1999; 29: 838-41.
34. Singer F, Siris E, Shane E, Dempster D, Lindsay R, Parisien M. Hereditary hyperphosphatasia: 20 year follow-up and response to disodium etidronate. *J Bone Miner Res* 1994; 9: 733-8.
35. Cassinelli HR, Mautalen CA, Heinrich JJ, Miglietta A, Bergada C. Familial idiopathic hyperphosphatasia (FIH): response to long-term treatment with pamidronate (APD). *Bone Miner* 1992; 19: 175-84.
36. Spindler A, Bernman A, Mautalen C, Ubios J, Santini AE. Chronic idiopathic hyperphosphatasias. Report of a case treated with pamidronate and a review of the literature. *J Rheumatol* 1992; 19: 642-5.

## NOTICIAS

### PREMIOS AL MEJOR TRABAJO EN REEMO 2002

EDICIONES DOYMA, S.A.

CONVOCA

LOS PREMIOS AL MEJOR TRABAJO ORIGINAL Y AL MEJOR TRABAJO CLÍNICO  
PUBLICADOS EN LA REVISTA ESPAÑOLA DE ENFERMEDADES METABÓLICAS ÓSEAS  
DURANTE EL AÑO 2002

1. Concurrerán a él todos los trabajos originales y clínicos publicados en la REVISTA ESPAÑOLA DE ENFERMEDADES METABÓLICAS ÓSEAS, durante el año 2002.
2. El Consejo Editorial realizará para cada grupo una selección de los tres mejores trabajos.
3. El Comité Editorial posteriormente otorgará un premio de 602,41E, acompañado de un diploma, al mejor trabajo de cada grupo. El premio será entregado al primer firmante del trabajo.
4. Las decisiones de los Jurados responderán a criterios de independencia y de objetividad.
5. El resultado será hecho público en la VIII Reunión SEIOMM de 2003.