

Lesiones intestinales de la radioterapia

M. Mollà^a, A. Biete^a, J.M Piqué^b y J. Panés^b

^aServicio de Oncología Radioterápica. Institut Clínic de Malalties Hemato-Oncològiques. ^bServicio de Gastroenterología. Institut Clínic de Malalties Digestives. Hospital Clínic. Barcelona.

La radioterapia se basa en el empleo de las radiaciones ionizantes y su interacción con la materia viva. Las radiaciones más usadas en la terapéutica se describen en la tabla I.

El objetivo de la radioterapia en el tratamiento del cáncer es la erradicación del tumor con la preservación de las funciones del tejido sano que lo rodea. El tratamiento con radioterapia de las neoplasias abdominales, pélvicas o retroperitoneales conlleva un riesgo de complicaciones agudas y crónicas en el tracto gastrointestinal descritas hace más de 80 años. Walsh¹ describió el primer paciente con enteropatía radioinducida 2 años después de que Roentgen descubriera los rayos X en 1895.

INCIDENCIA

La incidencia exacta de enteritis actínica crónica en pacientes que han recibido radioterapia sobre el área abdominopélvica no se conoce, y los datos varían en las diferentes publicaciones². En las evaluaciones recientes, se observa que cuando la irradiación se aplica con técnicas modernas de radioterapia conformada tridimensional, modulación de intensidad y planificación inversa disminuye la toxicidad. Dearnaley et al³, en un estudio aleatorizado con 225 pacientes con cáncer de próstata tratados con radioterapia radical, demuestran que con dosis similares de 64 Gy, aplicadas a 2 Gy/día, el tratamiento conformado disminuye el número de efectos secundarios tardíos, valorado en función de la escala del Radiation Therapy Oncology Group (RTOG)⁴ (tabla II), pasando de un 50% (un 37% en grado 1 + un 12,6% \geq grado 2) en el grupo de tratamiento convencional a un 32% (un 28% grado 1 + un 4,4% \geq grado 2) en el grupo de radioterapia conformada. Hanks et al⁵, en pacientes con cáncer de

TABLA I. Radiaciones más utilizadas en terapéutica

| |
|---|
| Radiaciones electromagnéticas (fotones) |
| Rayos X (tubos de rayos X, aceleradores lineales) |
| Rayos γ (bombas de ⁶⁰ Co) |
| Radioterapia intersticial (¹⁹² Ir, ¹²⁵ I) y endocavitaria (¹³⁷ Cs) |
| Radiaciones corpusculares |
| Electrones (acelerador lineal) |
| Rayos β (radioisótopos) |
| Neutrones |
| Protones |

TABLA II. Clasificación de la toxicidad aguda y crónica basada en la escala de la EORTC/RTOG

| |
|--|
| <i>EORTC/RTOG toxicidad aguda gastrointestinal</i> |
| 0 Sin cambios. |
| 1 Aumento de la frecuencia o cambios en la calidad del hábito intestinal que no requiere medicación; incomodidad rectal que no requiere analgesia |
| 2 Diarrea que requiere fármacos parasimpaticolíticos; emisión de moco que no requiere compresas sanitarias; dolor rectal o abdominal que requiere analgesia |
| 3 Diarrea que requiere soporte parenteral; emisión grave de moco o sangre con necesidad de compresas sanitarias; distensión abdominal (radiografía que demuestre distensión de las asas abdominales) |
| Obstrucción aguda o subaguda, fístula o perforación; sangrado gastrointestinal que requiere transfusión; dolor abdominal o tenesmo que requiere tubo de descompresión o colostomía |
| <i>EORTC/RTOG toxicidad crónica gastrointestinal</i> |
| No toxicidad |
| Diarrea leve. Menos de 5 movimientos intestinales al día. Mucosidad rectal o sangrado leve. <i>Mild cramping</i> |
| Diarrea moderada y cólica. Más de 5 movimientos intestinales al día. Mucosidad rectal o sangrado excesivo |
| Obstrucción o sangrado que requiere cirugía |
| Necrosis, perforación, fístula |

Tomada de Denhan et al. *Radiotherapy and Oncology* 1999; 51: 43-53.

próstata tratados con radioterapia radical con una dosis media de 70 Gy, registran una toxicidad aguda \geq grado 2 de la RTOG del 34% en el tratamiento conformado frente a un 57% con la técnica convencional.

A pesar de la mejora en las técnicas de radioterapia externa, el progresivo aumento de la dosis de irradiación que se aplica, buscando una mayor eficacia, y la combinación con otros tratamientos, principalmente citostáticos, son factores que aumentan la toxicidad de la radioterapia. Todo ello justifica el estudio de la fisiopatología y la búsqueda de mejoras en la prevención y tratamiento de las complicaciones intestinales de la radioterapia.

Correspondencia: Dra. M. Mollà.
Departamento de Oncología Radioterápica.
Hospital Clínic de Barcelona.
Villarroel, 170. 08036 Barcelona.
Correo electrónico: mmolla@clinic.ub.es

Recibido el 3-4-01; aceptado para su publicación el 4-4-01.

(*Gastroenterol Hepatol* 2001; 24: 454-460)

FISIOPATOLOGÍA

Los efectos biológicos de la radiación dependen básicamente de dos mecanismos: uno inmediato, provocado por el daño sobre el ADN, y otro tardío, relacionado con la aparición de una respuesta inflamatoria en el tejido irradiado. El daño sobre el ADN puede ser directo, provocando la muerte celular inmediata, o indirecto, como consecuencia de la formación de radicales libres por la radiolisis del agua.

Avances en la investigación de los mecanismos moleculares que intervienen en la respuesta del tejido normal a la irradiación permiten modificar el concepto clásico de la teoría de la diana celular única (*single target cell*) para explicar los acontecimientos que tienen lugar tras la administración de una dosis de irradiación, por la interacción de múltiples sistemas celulares entre los que encontramos gran variedad de células, que incluyen las epiteliales, las endoteliales, los fibroblastos y las células inflamatorias⁶.

En estudios histológicos de intestino irradiado se observa una infiltración y acumulación de leucocitos en el intersticio⁷. El reclutamiento de leucocitos circulantes hacia las áreas de inflamación es un proceso finamente regulado que consta esencialmente de tres fases. Inicialmente, los leucocitos circulantes entran en una interacción débil con las células endoteliales mediante un movimiento de rodamiento a lo largo de la pared de los vasos. Posteriormente, se produce la adhesión firme de los leucocitos a las células endoteliales y, por último, la migración hacia el intersticio⁸. Estudios con microscopía intravital demuestran *a)* que la irradiación abdominal induce un aumento en las interacciones leucocito-endotelio en vénulas de intestino delgado de ratón; *b)* que esta interacción es dependiente de la dosis, y *c)* que se inicia ya a las 2 h de la irradiación⁹. Esta respuesta inflamatoria está implicada en las alteraciones vasculares de la irradiación, ya que la inhibición de la adhesión leucocitaria evita la disfunción microvascular¹⁰. Las moléculas de adhesión endotelial son cruciales en el paso de leucocitos desde los vasos a los tejidos. Existen evidencias de que ICAM-1 tiene un papel central en el reclutamiento de leucocitos en respuesta a la irradiación, ya que el bloqueo de esta molécula con anticuerpos previene el reclutamiento leucocitario radioinducido¹¹, y el uso de ratones deficientes en ICAM-1 previene la inflamación pulmonar resultante de la irradiación¹². La irradiación abdominal provoca, asimismo, un aumento en la expresión de P-selectina, una de las principales moléculas responsables del rodamiento leucocitario. El bloqueo de P-selectina con anticuerpos o la deficiencia genética de esta molécula reduce de forma significativa el rodamiento leucocitario, pero no evita la adhesión firme ni el daño intestinal radioinducido^{9,10}. Las investigaciones basadas en el conocimiento de los mecanismos moleculares que median la infiltración leucocitaria podrían permitir el desarrollo de estrategias terapéuticas preventivas del daño intestinal por irradiación.

Los efectos tardíos de la irradiación son el resultado de cambios progresivos en el tejido vascular y conectivo. Este proceso está acompañado de un aumento de media-

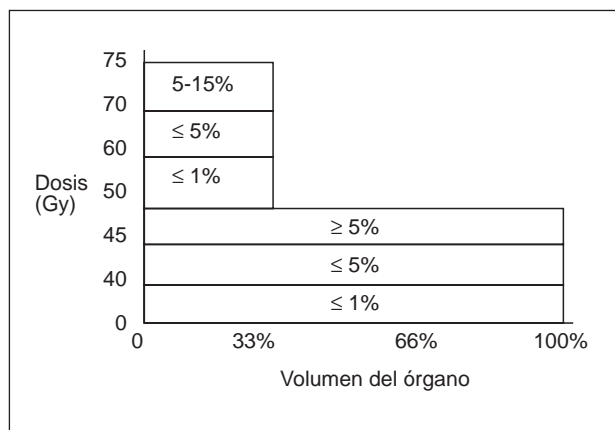


Fig. 1. Histograma dosis-volumen intestinal. Relación entre volumen y tolerancia intestinal tardía. (Tomada de Pérez CA. *Principles and practice of Radiation Oncology*, 1998.)

dores inflamatorios y fibrogénicos. El compromiso microvascular es el factor etiológico más importante de la enteritis crónica por irradiación, ya que la vasculitis oclusiva progresiva y los depósitos difusos de colágeno ocasionan fibrosis. Estos cambios fibróticos suelen ser progresivos y, finalmente, pueden desarrollar alteraciones morfológicas con disrupción de la superficie mucosa y ser también causa de alteraciones en la motilidad intestinal. El resultado final es una mucosa crónicamente inflamada, ulcerada, que puede finalmente perforarse. Estudios experimentales recientes implican el factor de crecimiento de transformación (TGF)- β 1 en la patogenia de la fibrosis radioinducida, ya que el tratamiento con un receptor soluble del TGF- β tipo II mejora la enteropatía por irradiación¹³. Si estos datos experimentales se corroboran con estudios clínicos podrían abrirse nuevas perspectivas terapéuticas para estos pacientes.

Las alteraciones que la radiación produce en el tejido normal dependen, fundamentalmente, de factores relacionados con: *a)* las características de la irradiación; *b)* el tejido irradiado, y *c)* las características del paciente.

Características de la irradiación

Los efectos de una determinada dosis absorbida de irradiación dependen del volumen irradiado, la dosis total, la tasa de dosis (definida como dosis absorbida por unidad de tiempo) y el fraccionamiento. El número de células que sobreviven a la exposición de radiación sigue una función decreciente respecto a la dosis total¹⁴. El concepto de administrar la dosis total de irradiación en múltiples pequeñas dosis diarias supuso un importante avance en la historia de la radioterapia. Regaud¹⁵ observó que al irradiar los testículos de animales de experimentación con pequeñas dosis diarias daba como resultado una esterilización sin descamación de la piel del escroto, a diferencia de la administración en dosis única. Esto es debido a que la radiosensibilidad de la célula varía en función de la

fase de división del ciclo celular en que se encuentra. Las células en fase de mitosis y G2 son más radiosensibles, probablemente porque la célula no tiene tiempo de reparar el daño radioinducido, y las células en fase S son más radorresistentes, probablemente por la conformación del ADN en ese momento.

La tolerancia al tratamiento con irradiación disminuye al aumentar el volumen incluido en el campo de tratamiento; así, mientras que dosis de 45 Gy sobre la pelvis para el tratamiento del cáncer de cérvix son bien toleradas, cuando el volumen incluye los ganglios paraaórticos la toxicidad intestinal es del 15-25%¹⁶. En la figura 1 se observa la incidencia de complicaciones intestinales en función de la dosis y el volumen.

El concepto de tasa de dosis hace referencia a la administración de una dosis total específica en un tiempo de exposición más corto o más largo. Una misma dosis total administrada de forma rápida tiene más efectos perjudiciales que si se administra de forma lenta. Este hecho se basa en la reparación celular prácticamente completa a tasas bajas, en la progresión de las células en el ciclo celular y en la reoxigenación. Un estudio reciente demuestra que la reacción inflamatoria, la permeabilidad vascular y la sobreexpresión de ICAM-1 son mayores cuando la misma dosis de irradiación se administra a una tasa de dosis elevada¹⁰.

Factores relacionados con el tejido irradiado

Dependen principalmente de la actividad proliferativa. Los tejidos de proliferación lenta, como cartílago, oligodendrocitos, etc., responden lentamente a la irradiación, y el daño en el tejido sano se manifiesta en meses o años postratamiento, mientras que en los tejidos de proliferación rápida el daño se observa en días o semanas. La mucosa intestinal se caracteriza por ser un tejido de respuesta rápida a la radiación, ya que las células que lo componen se dividen de forma rápida y continua (elevado recambio celular)¹⁷.

Características del paciente

Las condiciones que predisponen al paciente a sufrir complicaciones, principalmente crónicas, son la hipertensión, la diabetes mellitus y las enfermedades inflamatorias intraabdominales o pélvicas. En un estudio reciente en pacientes con enfermedad inflamatoria intestinal que han recibido irradiación abdominal o pélvica, la toxicidad aguda y crónica es muy superior a la de los pacientes sin enfermedad intestinal previa, y los autores recomiendan que en estos pacientes se defina cuidadosamente la localización y la actividad de la enfermedad inflamatoria intestinal con la intención de usar técnicas específicas de radioterapia que permitan el tratamiento con la mínima morbilidad¹⁸. Otro factor que predispone al paciente a sufrir complicaciones es la existencia de cirugía previa. Cosset et al¹⁹, en una serie de 516 pacientes afectados de

enfermedad de Hodgkin en estadios I y II que recibieron tratamiento con irradiación infradiafragmática, detectaron 36 casos (7%) con complicaciones tardías gastrointestinales, 25 con úlceras en el estómago o el duodeno, dos con gastritis grave, seis con obstrucción o perforación del intestino delgado y tres con úlcera y perforación intestinal. Los pacientes laparotomizados presentaron un índice de complicaciones gastrointestinales significativamente mayor que los no intervenidos quirúrgicamente (el 11,5 frente al 2,7%).

Otro factor que se debe tener en cuenta es la administración de quimioterapia concomitante, que puede incrementar el riesgo de presentar enteritis por irradiación. En el estudio del grupo de tumores gastrointestinales (GITSG) sobre el tratamiento postoperatorio en el cáncer avanzado de recto con quimiorradioterapia²⁰, la incidencia de complicaciones intestinales fue superior en el brazo de tratamiento combinado (35%), respecto al brazo de quimioterapia sola (15%) o radioterapia sola (16%). Cuando se usan técnicas de irradiación con 4 campos en lugar de dos, la incidencia de complicaciones disminuye.

PATOLOGÍA

El número de *stem cell* por cripta que sobreviven a la radiación es uno de los determinantes de la morbimortalidad de la radioterapia, pero no el único. Los factores humorales, la distinta radiosensibilidad de las diferentes partes del intestino y la reacción inflamatoria también influyen. El íleon terminal es la porción de intestino más sensible a la irradiación, debido al elevado recambio de las células epiteliales que lo constituyen²¹.

Los cambios histopatológicos sobre el intestino provocados por la irradiación se dividen en agudos, subagudos y crónicos. Los cambios agudos se producen durante o inmediatamente después de la irradiación y se caracterizan por la afección de las células epiteliales en proliferación y maduración. A las pocas horas de la exposición, la actividad mitótica de la porción proliferativa de la cripta se detiene. La necrosis celular, caracterizada por picnosis, cariorexix y cariólisis, ocurre de forma progresiva y es máxima a las 6-8 h. Las células restantes sufren un intento de división que tiene como resultado numerosas mitosis, normalmente atípicas; esto suele ocurrir a las 8 y 24 h. A partir de las 24 h, la proliferación cesa y el número de células va disminuyendo, ya que la pérdida celular supera la capacidad de reproducción de las células de las criptas. En consecuencia, se acorta la altura de las vellosidades con la progresiva disminución de la superficie epitelial, y se produce un engrosamiento de la mucosa, junto con edema, activación de la proliferación de las *stem cells* restantes e infiltración de células inflamatorias. El infiltrado celular es predominantemente de leucocitos polimorfonucleares y de células plasmáticas, con la formación eventual de microabscesos en las criptas. Estos mecanismos pueden compensar parte del daño. Si el intestino recibe 10 Gy o menos, el epitelio intestinal se recupera de forma progresiva en unos 3 días. Sin embargo,

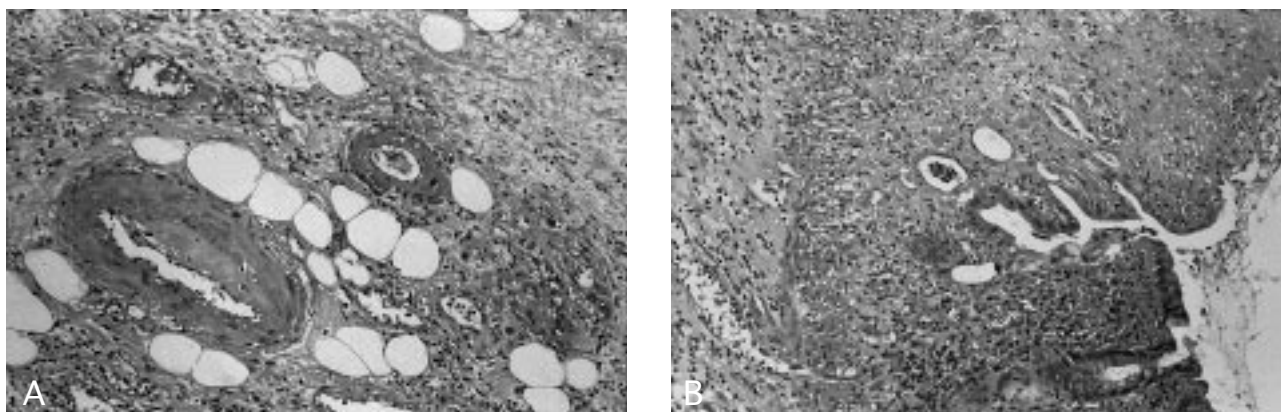


Fig. 2. Secciones de colon. A) Hematoxilina-eosina ($\times 200$). Se observan cambios fibroobliterativos de estructuras vasculares. B) Hematoxilina-eosina ($\times 100$). Se observa una mucosa ulcerada, junto con áreas de hemorragia, zonas de fibrosis y atrofia glandular.

si el intestino recibe dosis superiores a 15 Gy, la pérdida celular no se detiene y a los 10 días tiene lugar la muerte por pérdida de electrolitos, agua y proteínas y por infección (síndrome intestinal agudo). Durante la fase subaguda y crónica se producen los cambios vasculares con isquemia y fibrosis. Los capilares sufren una proliferación de células endoteliales anormal que ocasiona protrusiones en la luz vascular, fenómenos trombóticos y obliteración de los vasos. Asimismo, se observan cambios degenerativos en arterias y arteriolas con depósitos de colágeno en la íntima y media, con la consiguiente disminución de la luz vascular (fig. 2a). Finalmente, aparecen áreas de fisuras y úlceras, zonas necróticas y fístulas (fig. 2b). Las úlceras son predominantemente transversales, similares a las que tienen lugar en la vasculitis obliterante de otros orígenes. Las fístulas y perforaciones son focales y transmurales, y representan la pérdida geográfica de un fragmento de mucosa y músculo liso^{2,22}.

MANIFESTACIONES CLÍNICAS

Los síntomas pueden aparecer durante o pocos días después de la radioterapia, o a los meses o años de finalizar el tratamiento.

La radiación en el intestino afecta primeramente al colon. Aunque el intestino delgado es más radiosensible que el colon, su movilidad lo protege hasta cierto punto de los efectos adversos de la radiación. En cambio, el colon, al encontrarse fijo y en la proximidad de zonas que se irradian, como por ejemplo el cérvix, la vejiga o la próstata, es más susceptible a la lesión por radiación. Cierta grado de reacción intestinal debe aceptarse como contrapartida de un tratamiento radioterápico con intención curativa, pero cambios más graves pueden provocar necrosis y perforación, con formación de fístulas, mostrando una marcada semejanza con la diverticulitis aguda. La curación de estos cambios puede provocar fibrosis y estenosis que generalmente aparecen años después del tratamiento.

La proctocolitis aguda radioinducida se manifiesta como tenesmo, diarrea y mucosidad rectal. El sangrado rectal se

observa si existe ulceración mucosa. Cuando el tratamiento con irradiación incluye el intestino delgado, se produce dolor abdominal, náuseas y diarrea líquida. El daño sobre la mucosa ileal se manifiesta como malabsorción, que habitualmente revierte a las pocas semanas de finalizar la irradiación. El hecho de no presentar síntomas en la fase aguda no indica una protección frente a la aparición de síntomas tardíos. La relación entre la morbilidad aguda y crónica es controvertida, aunque diversas evidencias sugieren que los efectos gastrointestinales tardíos se podrían correlacionar con la gravedad de los efectos agudos^{23,24}. En cuanto a los efectos secundarios tardíos de la irradiación, los síntomas que más comúnmente presentan los pacientes con afección crónica del intestino delgado son dolor abdominal de tipo cólico debido a una obstrucción parcial del intestino delgado, así como náuseas, vómitos y síntomas de malabsorción, que también pueden estar presentes. La obstrucción suele ser localizada pero puede perjudicar la motilidad en segmentos intestinales amplios con interrupción del peristaltismo. También pueden producirse fístulas entre intestino y otros órganos de la pelvis. Los cuadros de peritonitis por perforación o abscesos son excepcionales. Si el intestino delgado, particularmente el íleon, está afectado, el paciente puede presentar clínica de malabsorción (pérdida de peso, diarrea, esteatorrea). Cuando la porción de intestino dañado es el recto, el paciente presentará síntomas que incluyen tenesmo y pérdidas de moco y/o sangre por el recto. En algunas ocasiones, puede haber constipación. Las complicaciones crónicas de la radiación en el intestino y los síntomas que produce tienen una tendencia a progresar en el tiempo y constituyen un grave problema terapéutico.

PRUEBAS DE IMAGEN Y ENDOSCOPIA

Los cambios que se producen en el intestino delgado y grueso incluyen edema y congestión de la pared, que radiológicamente se manifiestan como un estrechamiento de la luz, engrosamiento, enderezamiento y rigidez de los pliegues mucosos, o incluso pérdida completa del patrón

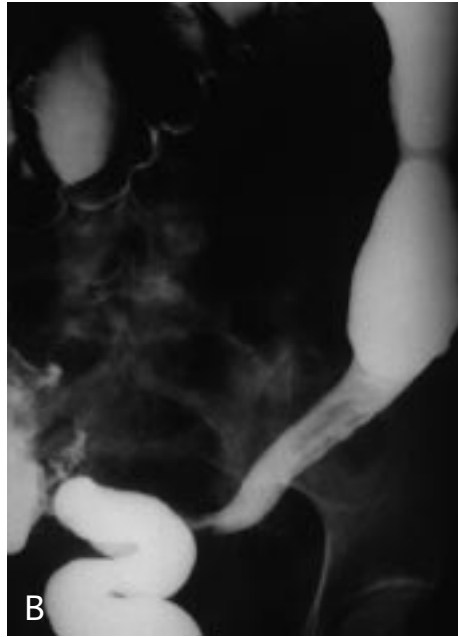
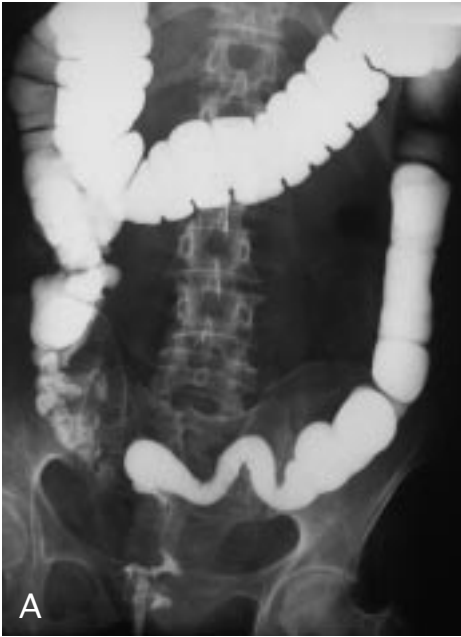

Fig. 3. Visión del colon sigmoide en una fase crónica postirradiación, como consecuencia de radioterapia por carcinoma de cérvix. A) Borramiento de las austraciones del sigma, aspecto tubular. B) Estenosis y estrechamiento de la luz del sigma. En ambos casos se observa una dilatación del colon proximal.

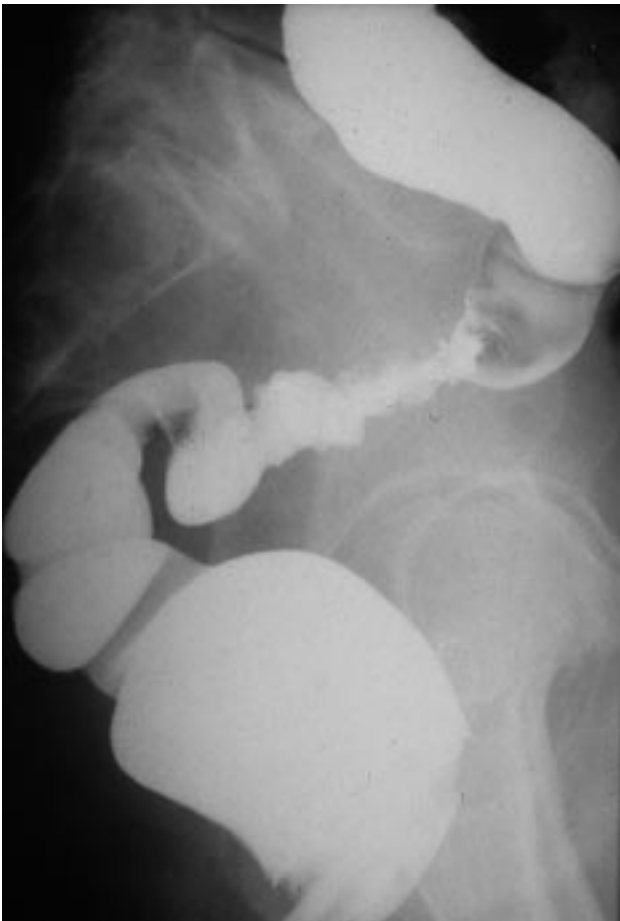


Fig. 4. Visión del colon sigmoide en una proyección lateral en fase aguda como consecuencia de radioterapia por cáncer de cérvix. Se observan úlceras mucosas junto con áreas de asimetría.

de pliegues mucosos y pérdida de peristaltismo. Estos hallazgos pueden hacer que el bario se vea como una acumulación redondeada causada por el apelonamiento de muchas asas de intestino delgado. Los cambios más graves cursan con ulceraciones mucosas y hemorragia gastrointestinal. La reacción peritoneal puede originar adherencias y acodaduras de asas del intestino delgado, y ocasionar obstrucción funcional o mecánica. Posteriormente, se desarrolla una fibrosis isquémica como consecuencia de la lesión de los vasos de la pared intestinal y también se producen estenosis intestinales. En el colon, el enema opaco puede evidenciar una luz intestinal estrechada, con frecuencia asociada a un patrón mucoso liso, y su aspecto puede ser similar al de una colitis ulcerosa de larga evolución (fig. 3). En una fase más aguda puede haber un espasmo local y proyección de los bordes, aspecto más parecido al del carcinoma (fig. 4). Los cambios en el intestino delgado incluyen ulceraciones superficiales de la mucosa, adelgazamiento de los pliegues, defectos de relleno, edema submucoso y fibrosis. En el recto, se observa fibrosis y estenosis perirrectal, que radiológicamente se caracteriza por un estrechamiento generalizado del recto con pérdida del patrón mucoso. El enema de bario puede poner de manifiesto ciertos defectos nodulares en el contorno. El aspecto de la fibrosis perirrectal generalmente no proporciona indicios acerca de la causa.

La sigmoidoscopia nos permite observar en el período agudo edema y eritema de la mucosa (fig. 5a), lo que impide la visión del patrón vascular de la luz intestinal. Si la dosis acumulada es importante, se observa friabilidad y ulceración mucosa (figs. 5b y c). Para la clasificación de la enteritis actínica mediante endoscopia, es habitual usar la gradación de Gilinsky et al²⁵: grado I o leve, cuando se observa eritema, telangiectasias, edema o engrosamiento

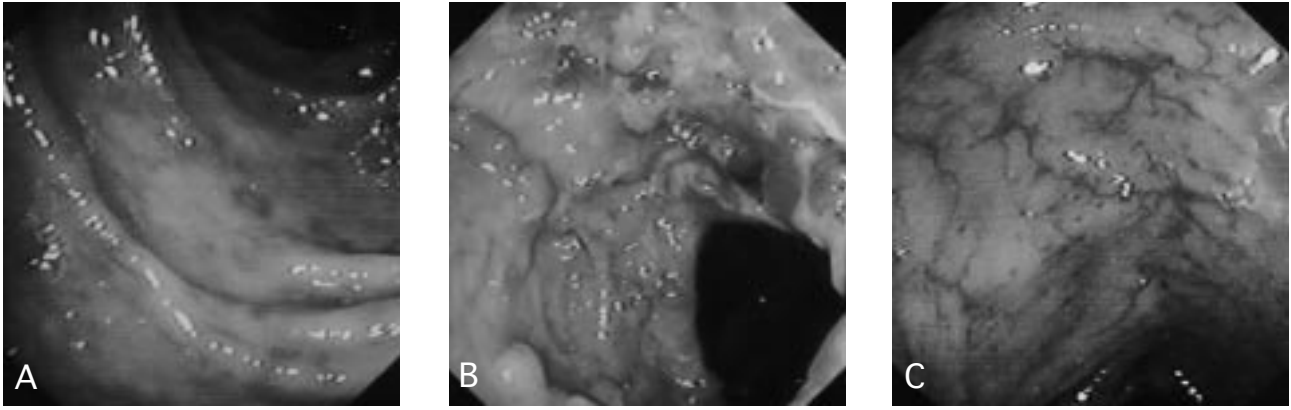


Fig. 5. Visión endoscópica del colon sigmoide. A) Imagen de proctitis leve, se observa eritema y aftas mucosas. B) Imagen de proctitis grave con úlceras y estenosis relativa. C) Imagen de lesión crónica con múltiples telangiectasias vasculares.

y palidez; grado II o moderado, cuando se observa, además, friabilidad, y grado III o grave, cuando existe ulceración y/o necrosis.

La tomografía axial computarizada puede evidenciar cambios inespecíficos como un ensanchamiento del espacio presacro y un adelgazamiento del tejido fibroso perirectal.

TRATAMIENTO

El tratamiento de los pacientes con enteritis por irradiación en la fase aguda habitualmente no ocasiona problemas graves al médico. La diarrea o el dolor abdominal que ocurren durante o inmediatamente al finalizar el tratamiento con radioterapia suelen deberse a malabsorción de la mucosa intestinal y a un tránsito intestinal rápido. Estos síntomas suelen remitir con tratamiento antidiarreico convencional. Pueden requerirse anticolinérgicos y opiáceos en casos más graves, mientras que algunos pacientes refractarios a estos tratamientos responden a una dieta pobre en residuos o sin lactosa.

Los efectos tardíos de la radiación en la vasculatura constituyen un grave problema que afecta principalmente a las pequeñas arteriolas de la submucosa. La lesión de la pared del vaso ocasiona una disminución de la luz vascular suficiente para provocar isquemia en el intestino delgado²⁶. El tratamiento médico tiene poco que ofrecer en la enteritis crónica por irradiación. La dieta y un tratamiento sintomático, junto con los esteroides, tienen un valor limitado. En ocasiones es necesario el tratamiento quirúrgico, aunque no está exento de complicaciones, debido a la isquemia del tejido y a la malnutrición, que contribuye a una elevada incidencia de dehiscencia de anastomosis y mortalidad intraoperatoria²⁷. Existe controversia en cuanto a la técnica quirúrgica adecuada, la resección o el *bypass*. Las evidencias más recientes sugieren que debe efectuarse la resección siempre que sea posible². Las teóricas objeciones a la resección son la sección de los vasos del mesenterio de un intestino que ya puede estar isquémico y la disección del intestino de las adherencias que lo

rodean. El *bypass* está limitado por el potencial desarrollo de un síndrome del asa ciega y el mayor inconveniente es que deja el intestino enfermo que puede más adelante sangrar, perforarse y/o fistulizar.

En los últimos años se han investigado distintos fármacos para el tratamiento de la proctosigmoiditis rádica aguda y crónica sin que por el momento se haya hallado un tratamiento claramente eficaz. El sucralfato se ha utilizado, en administración tanto oral como tópica, en el tratamiento de la proctitis rádica aguda y crónica. Los estudios evidencian resultados contradictorios en cuanto a su posible efecto beneficioso^{28,29}. El tratamiento tópico con amifostina, un tiofosfato orgánico, se aplicó durante el curso de la irradiación en 31 pacientes, sin observarse efectos beneficiosos clínicos ni endoscópicos³⁰. Estudios experimentales sugieren que la inhibición de NF- κ B³¹ o de la síntesis de prostaglandinas podrían ser eficaces en el tratamiento de la enteritis rádica. En este sentido, en un ensayo clínico doble ciego, la administración de enemas de 5-ASA demostró ser efectiva en la reducción de los síntomas gastrointestinales³². Sin embargo, cuando se administra de forma oral no mejora los síntomas³³.

La limitada eficacia de los tratamientos de la enteritis por radiación hace que, también en esta patología, la prevención sea la mejor medida terapéutica. Por tanto, una planificación altamente precisa del volumen que se va a tratar, junto con nuevas técnicas de posicionamiento del paciente en el momento del tratamiento, puede ayudar a reducir los síntomas intestinales.

BIBLIOGRAFÍA

1. Walsh D. Deep tissue traumatism from Roentgen ray exposure. *Br Med J* 1987; 2: 272-273.
2. Sher ME, Bauer J. Radiation-induced enteropathy. *Am J Gastroenterol* 1990; 85: 121-128.
3. Dearnaley DP, Khoo VS, Norman AR, Meyer L, Nahum A, Tait D et al. Comparison of radiation side-effects of conformal and conventional radiotherapy in prostate cancer: a randomised trial. *Lancet* 1999; 353: 267-272.

4. Denhan JW, O'Brien PC, Dunstan RH, Johansen J, See A, Hamilton CS et al. Is there more than one late radiation proctitis syndrome? *Radiotherapy and Oncology* 1999; 51: 43-53.
5. Hanks GE, Schultheiss TE, Hunt MA, Epstein B. Factors influencing incidence of acute grade 2 morbidity in conformal and standard radiation treatment of prostate cancer. *Int J Radiat Oncol Biol Phys* 1995; 31: 25-299.
6. Rubin P, Johnston CJ, Williams JP, McDonald S, Finkelstein JN. A perpetual cascade of cytokines postirradiation leads to pulmonary fibrosis. *Int J Radiat Oncol Biol Phys* 1995; 33: 99-109.
7. Buell MG, Harding RK. Proinflammatory effects of local abdominal irradiation on rat gastrointestinal tract. *Dig Dis Sci* 1989; 34: 390-399.
8. Panés J, Granger DN. Leukocyte-endothelial cell interactions: molecular mechanisms and implications in gastrointestinal disease. *Gastroenterology* 1998; 114: 1066-1090.
9. Mollà M, Gironella M, Salas A, Miquel R, Pérez del Pulgar S, Conill C et al. Role of P-selectin in radiation-induced intestinal inflammatory damage. *Int J of Cancer* 2001; 96: 99-109.
10. Mollà M, Panés J, Casadevall M, Salas A, Conill C, Biete A et al. Influence of dose-rate on inflammatory damage and adhesion molecule expression after abdominal radiation in the rat. *Int J Radiat Oncol Biol Phys* 1999; 45: 1011-1018.
11. Panés J, Anderson DC, Miyasaka M, Granger DN. Role of leukocyte-endothelial cell adhesion in radiation-induced microvascular dysfunction in rats. *Gastroenterology* 1995; 108: 1761-1769.
12. Hallahan DC, Virudachalam S. Intercellular adhesion molecule 1 knockout abrogates the inflammation response to ionizing radiation. *Proc Natl Acad Sci USA* 1997; 94: 6432-6437.
13. Zheng H, Wang J, Koteliensky VE, Gotwals PJ, Hauer J. Recombinant soluble transforming growth factor β type II receptor ameliorates radiation enteropathy in mice. *Gastroenterology* 2000; 119: 1286-1296.
14. Hall EJ. Time, dose and fractionation in radiotherapy. En: Hall EJ, editor. *Radiobiology for radiologist*. Filadelfia: JB Lippincott, 1994; 211-229.
15. Regaud C. La radiosensibilité des neoplasms malins dans relations avec la fluctuation de la multiplication cellulaire. *C R Soc Biol* 1922; 86: 933-995.
16. Tewfik HH, Buchsbaum HJ, Latourette HB, Lifshitz SG, Tewfik FA. Para-aortic lymph node irradiation in carcinoma of the cervix after exploratory laparotomy and biopsy-proven positive aortic nodes. *Int J Radiat Oncol Biol Phys* 1982; 8: 13-18.
17. Withers HD. Biological basis of radiation therapy for cancer. *Lancet* 1992; 339: 156-159.
18. Willet CG, Ooi CJ, Zietman AL, Menon V, Goldberg S, Sands BE et al. Acute and late toxicity of patients with inflammatory bowel disease undergoing irradiation for abdominal and pelvic neoplasms. *Int J Radiat Oncol Biol Phys* 2000; 46: 995-998.
19. Cosset JM, Henry-Amar M, Burgers JM, Noordijk EM, Van der Werf-Messing B, Meerwaldt JH et al. Late radiation injuries of the gastrointestinal tract in the H2 and H5 EORTC Hodgkin's disease trials: emphasis on the role of exploratory laparotomy and fractionation. *Radiother Oncol* 1988; 13: 61-68.
20. Gastrointestinal Tumor Study Group. Prolongation of the disease-free interval in surgically treated rectal carcinoma. *N Engl J Med* 1985; 312: 1465-1472.
21. Vriesendorp HM, Vigneulle RM, Kitto G, Pelky T, Taylor P, Smith J. Survival after total body irradiation: effects of irradiation of exteriorized small intestine. *Radiother Oncol* 1992; 23: 160-169.
22. Rubin P, Constine LS, Williams JP. Late effects of cancer treatment: Radiation and drug toxicity. En: Perez CH, Brady W, editores. *Principles and practice of radiation oncology*. Filadelfia: Lippincott-Raven, 1998; 155-211.
23. Schultheiss TE, Lee WR, Hunt AL, Hanlon AL, Peter RS, Hanks KS. Late GI and GU complications in the treatment of prostate cancer. *Int J Radiat Oncol Biol Phys* 1997; 37: 3-11.
24. Wang CJ, Leung SW, Chen HC, Sun LM, Fang FM, Huang EY et al. The correlation of acute toxicity and late rectal injury in radiotherapy for cervical carcinoma: evidences suggestive of consequential late effect. *Int J Radiat Oncol Biol Phys* 1998; 40: 85-91.
25. Gilinsky NH, Burns DG, Barbezat GO, Levin W, Myers HS, Marks IN. The natural history of radiation-induced proctosigmoiditis: an analysis of 88 patients. *Q J Med* 1983; 52: 40-53.
26. Carr ND, Pullen BR, Haselton PS, Pullen BR, Haselton PS, Schofield PF. Microvascular studies in human radiation bowel disease. *Gut* 1984; 25: 448-454.
27. Kinsella TJ, Blomer WD. Tolerance of the intestine to radiation therapy. *Surg Gynecol Obstet* 1980; 151: 2723-2784.
28. O'Brien PC, Franklin CI, Dear KBG, Hamilton CC, Poulsen M, Joseph DJ et al. A phase III double-blind randomised study of rectal sucralfate suspension in the prevention of acute radiation proctitis. *Rad Oncol* 1997; 45: 117-123.
29. Kochhar R, Sriram PVJ, Sharma SC, Goel RC, Patel F. Natural history of late radiation proctosigmoiditis treated with topical sucralfate suspension. *Dig Dis Sci* 1999; 5: 973-978.
30. Montana GS, Anscher MS, Mansback CM, Daly N, Delannes M, Clarke-Pearson D et al. Topical application of WR-2721 to prevent radiation-induced proctosigmoiditis. *Cancer* 1992; 69: 2826-2830.
31. Panés J, Mollà M, Casadevall M, Salas A, Sans M, Conill C et al. Tepoxaline inhibits inflammation and microvascular dysfunction induced by abdominal irradiation in rats. *Aliment Pharmacol Ther* 2000; 14: 841-850.
32. Mennie AT, Dalley VM, Dinneen LC, Collier HO. Treatment of radiation-induced gastrointestinal distress with acetylsalicylate. *Lancet* 1975; 2: 942-943.
33. Resbeut M, Marteau P, Cowen D, Richaud P, Bourdin S, Dubois JB et al. A randomized double blind placebo controlled multicenter study of mesalazine for the prevention of acute radiation enteritis. *Radiother Oncol* 1997; 44: 59-63.