Un paciente con rectorragias

La emisión de sangre roja a través del ano constituye una situación clínica extraordinariamente prevalente que a menudo se debe a la existencia de afección anorrectal benigna, aunque en un porcentaje no despreciable de casos supone una manifestación clínica de enfermedades mucho más relevantes. El espectro de entidades clínicas que pueden ocasionar rectorragia se extiende desde las hemorroides hasta el cáncer colorrectal, pasando por las malformaciones vasculares, la enfermedad inflamatoria intestinal y la enfermedad diverticular, entre otras. En la mayoría de ocasiones, los datos obtenidos en la anamnesis y la exploración física no permiten obtener un diagnóstico de certeza, lo que obliga a efectuar exploraciones complementarias.

J.I. Elizalde
Servicio de Gastroenterología. Institut de Malalties Digestives. Hospital Clínic. Barcelona.

Concepto y epidemiología

El término "rectorragia" hace referencia a la emisión, por vía rectal, de sangre roja, siendo por tanto un término puramente descriptivo que en ningún caso conlleva una atribución específica respecto a la gravedad o a la localización de la lesión causante de las pérdidas hemáticas. Esta apreciación debe tenerse en cuenta, puesto que en este artículo se abordan preferentemente las actitudes diagnósticas y terapéuticas que se deben emprender en los casos de hemorragia digestiva baja leve (atendiendo a la magnitud de la pérdida sanguínea), que corresponden precisamente a aquellas situaciones susceptibles de recibir atención en el ámbito primario.

Aunque habitualmente las hemorragias originadas en el tracto digestivo superior suelen manifestarse en forma de melena (deposición de sangre negra), cuando el tránsito digestivo es muy rápido o la pérdida hemática es masiva, la sangre puede exteriorizarse por el recto prácticamente inalterada, en forma roja y brillante, aunque en estos casos, los pacientes presentan una marcada alteración de su estado hemodinámico (hipotensión, taquicardia), por lo que deben ser derivados a un centro hospitalario para su estabilización, diagnóstico etiológico y tratamiento. La misma argumentación es válida para aquellos pacientes que presentan episodios de hemorragia digestiva baja en forma de rectorragia franca con o sin repercusión hemodinámica, en los que debe recordarse que la determinación de parámetros hematológicos (hemoglobina, hematócrito) puede no reflejar, si esa determinación se ha realizado de forma muy temprana, la intensidad de las pérdidas sanguíneas. También debe tenerse en cuenta que la descripción de las características de la sangre emitida por parte de los pacientes no siempre se ajusta a la valoración objetiva de las mismas, una limitación que puede atenuarse con la ayuda de referentes visuales de distintos colores[1].

Así pues, ante un paciente que consulta por rectorragia se debe, en primer lugar, evaluar la gravedad de las pérdidas hemáticas antes de decidir proseguir con el estudio en el ámbito ambulatorio. Además de la intensidad de la pérdida hemática también deben considerarse, entre otros factores, su perfil temporal (pérdidas agudas frente a crónicas) o la existencia de síntomas o signos

asociados que, como se verá, pueden ayudar a efectuar un diagnóstico de presunción.

De forma global, hasta un 33% de los individuos refiere haber presentado en una o más ocasiones pérdidas de sangre por vía rectal, aunque sólo de un tercio a la mitad de los mismos otorgan a este hecho suficiente importancia como para consultar con el médico[2]. En la mayoría de los casos, la rectorragia es secundaria a enfermedad hemorroidal[3], pero es importante destacar que, en algunos estudios, la incidencia de lesiones neoplásicas del intestino grueso (incluyendo adenomas y cáncer colorrectal) en pacientes de edad superior a 45 años con rectorragia llega a ser cercana al 40%[4]. De forma coincidente, diversos estudios demuestran que, en estos casos, el juicio clínico basado en la anamnesis y la exploración clínica aisladas es poco útil para predecir la existencia de lesiones colorrectales graves, lo que justifica la utilización de exploraciones avanzadas[5].

Etiología

En la tabla 1 se resumen, de forma esquemática, las entidades clínicas más comúnmente implicadas en los episodios de rectorragia. Como se puede apreciar, el espectro de situaciones que pueden manifestarse de este modo es muy amplio, y abarca desde las fisuras anales hasta el cáncer colorrectal.

Enfermedad hemorroidal

La enfermedad hemorroidal es extraordinariamente prevalente y en su patogenia se hallan implicados los aumentos de presión intraabdominal asociados a los esfuerzos defecatorios, al levantamiento de pesos, la gravidez o la hipertrofia prostática. Las hemorroides internas se originan del plexo hemorroidal superior, situado por encima de la línea dentada y están recubiertas por mucosa rectal (fig. 1), mientras que las externas, originadas a partir del plexo hemorroidal externo, están recubiertas por epitelio escamoso estratificado. Se clasifican en cuatro grados en función del grado de prolapso a través del margen anal (tabla 2) y, además de hemorragia en forma de sangre roja brillante asociada a la defecación, son causa de masa palpable perianal (prolapso), escozor y molestias perianales (el dolor intenso suele deberse a trombosis hemorroidal). El tratamiento inicial de esta situación se basa en medidas generales consistentes en una dieta rica en fibra y en ablandadores de las heces, asociados a baños de asiento con agua templada, pudiendo también añadirse preparados de esteroides tópicos durante cortos períodos de tiempo. En los episodios de trombosis hemorroidal aguda es conveniente efectuar una consulta urgente al cirujano ya que la escisión del trombo proporciona un alivio inmediato.

TABLA 1
Causas de rectorragia

Hemorroides
Fisura anal
Úlcera rectal solitaria
Proctitis
Ulcerosa
Actínica
Infecciosa
Diverticulosis
Angiodisplasia
Pólipos colorrectales
Cáncer colorrectal
Otras
Enfermedad del injerto contra el huésped
Úlcera cecal solitaria
Colitis isquémica
Fístula aortoentérica
Endometriosis

Fig. 1. Hemorroides de primer grado. La anuscopia es superior a la colonoscopia para la valoración de los plexos hemorroidales; sin embargo, la retroversión en el recto mediante los modernos endoscopios flexibles permite una adecuada visión de las hemorroides.

Fisuras anales

Por su parte, las fisuras anales aparecen en el borde externo del canal anal, habitualmente en la línea media posterior. Característicamente, su presencia ocasiona más dolor que hemorragia, y suele aparecer de forma lancinante tras la defecación persistiendo durante minutos u horas. Su detección en localizaciones atípicas obliga a descartar etiologías específicas como los traumatismos anales, la tuberculosis, la sífilis o la enfer-

TABLA 2
Clasificación de las hemorroides

Primer grado	Sin prolapso
Segundo grado	Prolapsan, reduciéndose espontáneamente
Tercer grado	Requieren reducción manual
Cuarto grado	Prolapso irreductible

medad inflamatoria intestinal. Las medidas generales de tratamiento no difieren de las aplicables a la enfermedad hemorroidal. En algunos casos es posible ensayar el tratamiento mediante aplicaciones locales de nitroglicerina e infiltraciones de anestésicos locales, aunque en el caso de las fisuras crónicas suele ser necesario efectuar una esfinterotomía para obtener la cicatrización.

Enfermedad diverticular

Otras de las causas frecuentes de rectorragia es la enfermedad diverticular del colon. A pesar de que es difícil establecer valores definitivos, se cree que entre un 3 y un 5% de los pacientes con diverticulosis presentan, en algún momento, episodios de hemorragia digestiva baja[6]. Se trata, en general, de episodios hemorrágicos de una cierta consistencia que, aunque suelen cesar espontáneamente en la mayoría de los casos, requieren asistencia hospitalaria[7]. Una vez limitado el episodio hemorrágico, hasta una cuarta parte de los pacientes recidivan en los siguientes 4 años[8], sin que se disponga de maniobras eficaces, excepto la cirugía, que permitan reducir la incidencia de recurrencias.

Angiodisplasia

El término angiodisplasia colónica (fig. 2) hace referencia a la existencia de vasos dilatados y tortuosos en la mucosa y submucosa colónica, un hecho que se observa en el 1-2% de las autopsias[9] y, en la mayoría de casos, asientan sobre el colon derecho. Su diagnóstico se basa en la observación endoscópica y/o arteriográfica, y su tratamiento suele ser hospitalario.

Enfermedad inflamatoria

También son causa de rectorragia diversas entidades de naturaleza inflamatoria del recto y el colon, como la proctocolitis ulcerosa, las colitis infecciosas (bacterianas, virales o amebiana) (fig. 3), la enfermedad de Crohn (fig. 4) o la proctitis actínica. En estos casos, los datos obtenidos en la anamnesis y la sintomatología acompañante suelen facilitar claves para el diagnóstico, aunque, casi siempre, éste recaerá en la observación directa de la mucosa mediante técnicas endoscópicas y, cuando proceda, en el estudio histológico o microbiológico.

Fig. 2. La endoscopia es la técnica de elección para el diagnóstico de la angiodisplasia colónica.

Úlcera rectal solitaria

También constituye una causa relativamente infrecuente de rectorragia. Se trata de una entidad asociada a alteraciones en la motilidad de la musculatura implicada en la defecación (especialmente el músculo *puborecta-*

Fig. 3. Aspecto endoscópico típico en un caso de colitis pseudomembranosa.

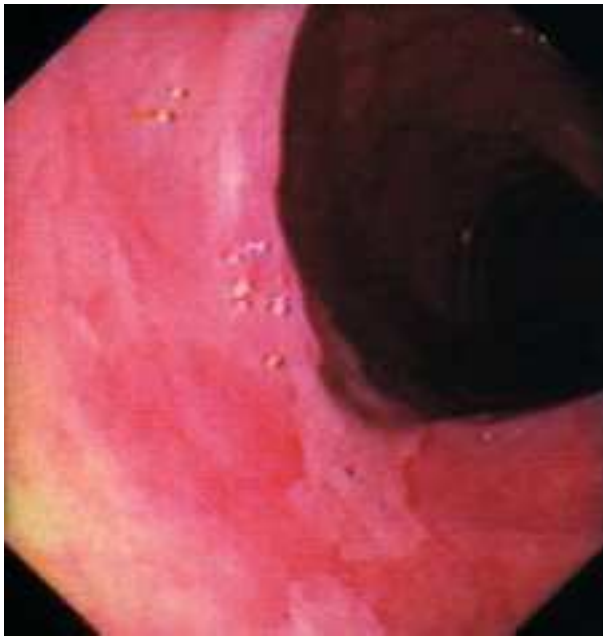

Fig. 4. Enfermedad de Crohn con afección colónica.

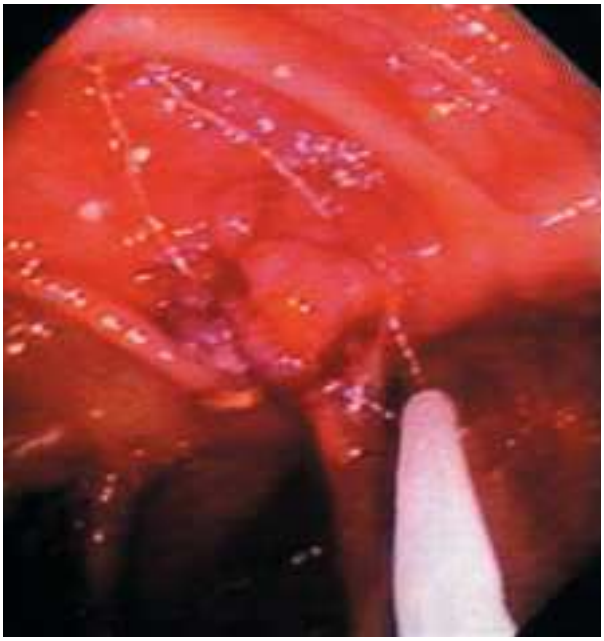

Fig. 5. Polipectomía endoscópica.

lis), que puede aparecer a cualquier edad, aunque es más frecuente en individuos jóvenes en los que destaca una historia de estreñimiento pertinaz y una frecuente emisión de moco.

Tumores

Por último, es necesario recordar la importancia de considerar, ante los casos de rectorragia, la posibilidad de que se trate de una manifestación de un adenoma (fig. 5) o un cáncer colorrectal (fig. 6). Es infrecuente que estas lesiones se manifiesten en forma de una hemorragia digestiva baja significativa, aunque suponen entre el 25 y el 40% de todos los episodios de hemorragia digestiva baja que precisan hospitalización[10], y el 3-5% de todos los casos de rectorragia que consultan al médico[11]. El hecho de que una rectorragia escasa pueda suponer una manifestación de un cáncer colorrectal o de su precursor, el pólipo adenomatoso, unido a la elevada prevalencia de enfermedad hemorroidal, justifica la necesidad de proceder a una exploración concienzuda del tracto digestivo inferior en los pacientes con rectorragia no investigada, aun cuando los hallazgos iniciales revelen la existencia de enfermedad anorrectal benigna.

Fig. 6. Cáncer colorrectal infiltrante, ulcerado.

Evaluación del paciente con rectorragia

Como ya se ha comentado con anterioridad, ante un paciente que consulta por rectorragia aguda es mandatorio proceder a una cuantificación de la pérdida hemática y a asegurar la ausencia de repercusión hemodinámica. Tras ello, es fundamental investigar las características precisas de la rectorragia mediante una anamnesis cuidadosa. Las hemorroides suponen, con mucho, el origen de la mayor parte de los episodios de rectorragia referidos por los pacientes y, en muchos casos, se trata de pérdidas mínimas, ya que los pacientes únicamente refieren la presencia de escasos restos de sangre en el

papel higiénico, a menudo secundarios a traumatismos menores locales. En otras situaciones, sin embargo, la enfermedad hemorroidal puede condicionar la presencia de abundante sangre fresca, habitualmente separada de las heces, en la taza del retrete. Esta forma de presentación no es exclusiva de esta enfermedad anal, ya que también pueden manifestarse de ese modo otras entidades como el carcinoma de canal anal o la proctitis ulcerosa. En general, sin embargo, la presencia de sangre mezclada con las deposiciones es indicativa de la existencia de afecciones distintas de la enfermedad hemorroidal, como el cáncer colorrectal, la angiodisplasia o la enfermedad inflamatoria intestinal; aunque, como ya se ha comentado con anterioridad, debe tenerse en cuenta que los datos obtenidos en la anamnesis guardan una escasa correlación con los diagnósticos finales, por lo que en todos los casos está indicado efectuar una exploración del tracto digestivo inferior. A pesar de ello, existe una serie de datos que pueden obtenerse durante la anamnesis que pueden orientar acerca del origen de la hemorragia. Así, una proctorragia sin dolor y que aparece tras la defecación es característica de las hemorroides internas, mientras que, si es escasa y se acompaña de dolor, debe pensarse más en una fisura anal. En general, las rectorragias autolimitadas que aparecen al final de la deposición suelen deberse a lesiones localizadas en el ano. Por el contrario, cuando la sangre aparece mezclada con las heces debe pensarse en lesiones situadas en zonas más altas (ampolla rectal, sigma, colon descendente). Por último, cuando la sangre se emite de forma independiente de las heces debe pensarse en formas graves de colitis o en lesiones traumáticas anorectales.

Tras la anamnesis debe procederse a una exploración física general que debe incluir, en todos los casos, una exploración de la región anoperineal. Para su adecuada inspección puede solicitarse al paciente que se coloque en posición genupectoral o ginecológica aunque, por su comodidad, en muchos casos es preferible la posición de Sims, en decúbito lateral izquierdo con la pierna derecha flexionada y la izquierda en extensión, que resulta más aceptable para la mayoría de los pacientes. En todos los casos debe inspeccionarse el ano desplegando bien sus pliegues, ya que en su fondo puede descubrirse una fisura. Tras ello debe efectuarse una leve tracción de los bordes del ano, a la vez que se solicita al paciente que efectue esfuerzos defecatorios, para obtener una dilatación anal que, en ocasiones, es suficiente para que se exterioricen hemorroides, papilas hipertróficas o pólipos rectales. Tras la inspección, que debe efectuarse con una buena iluminación, debe finalizarse la exploración física básica mediante un tacto rectal. Antes de la introducción del dedo, con la mano enguantada y bien lubrificada, es bueno proceder a una palpación de los bordes anales ya que esta maniobra, además de permitir identificar zonas induradas o dolorosas, cuando se efectúa sin brusquedad ayuda a relajar al paciente frente a una maniobra en muchas ocasiones identificada como hostil. Del mismo modo, la introducción del dedo a través del canal anal debe efectuarse de forma suave y lenta, sin brusquedades, solicitando al paciente que realice esfuerzos defecatorios para poder palpar la totalidad de la ampolla rectal. Por último, al retirar el dedo tras el tacto rectal debe inspeccionarse el guante para apreciar la presencia o ausencia de sangre en el mismo.

En algunas consultas de atención primaria existe, además, la posibilidad de efectuar una anuscopia. Para ello únicamente es necesario introducir, tras lubricarlo, el anuscopio, separando bien las nalgas. Una vez introducido, el anuscopio se va retirando de forma lenta para poder inspeccionar bien el conducto anal, a la vez que se indica al paciente que efectúe pequeños esfuerzos defecatarios para poder apreciar mejor el grado de tumefacción y prolapso de las hemorroides internas.

Una vez completadas estas exploraciones básicas, es conveniente disponer de un estudio analítico sencillo que nos permitirá evaluar la presencia de anemia o microcitosis. Por último, en todos los casos será necesario investigar la existencia de lesiones colorrectales mediante exploraciones endoscópicas[12]. El tipo de exploración a efectuar depende fundamentalmente de la edad del paciente, de su estado general y de la presencia de factores de riesgo para presentar una neoplasia. Así, en pacientes jóvenes sin antecedentes familiares de neoplasia colorrectal y episodios de rectorragia escasa autolimitados una rectosigmoidoscopia puede ser suficiente (siempre que revele un origen para el episodio hemorrágico), mientras que en individuos de edad media-avanzada es conveniente proceder a una exploración de la totalidad del colon mediante una colonoscopia total o, cuando ésta no sea posible, combinando una rectosigmoidoscopia y un enema opaco. Exploraciones

Atención del paciente con rectorragia

1. Comprobar estabilidad hemodinámica. Cuantificar pérdidas. Evaluar estudio ambulatorio frente al hospitalario.
2. Investigar las características de la rectorragia. Antecedentes personales y familiares.
3. Exploración física incluyendo inspección anal, tacto rectal, y anuscopia, si es posible.
4. Analítica básica.
5. Rectosigmoidoscopia. En pacientes de edad superior a 40 años y/o signos de riesgo, realizar colonoscopia total.

más avanzadas, como la angiografía, deben reservarse a casos concretos, generalmente en un ambiente hospitalario o bajo indicación del especialista.

Bibliografía

1. Zuckerman GR, Trellis DR, Sherman TM, Clouse RE. An Objective measure of stool color for differentiating upper from lower gastrointestinal bleeding. Dig Dis Sci 1995; 40: 1614-1621.
2. Sladden MJ, Thomson AN, Lombard CJ. Rectal bleeding in general practice patients. Aust Fam Physician 1999; 28: 750-754.
3. Goulston KJ, Cook I, Dent OF. How important is rectal bleeding in the diagnosis of bowel cancer and polyps? Lancet 1986; 2: 261-264.
4. Segal WN, Greenberg PD, Rockey DC, Cello JP, McQuaid KR. The outpatient evaluation of hematochezia. Am J Gastroenterol 1998; 93: 179-182.
5. Toomey P, Asimakapoulos G, Zbar A, Kmiot W. "One-stop" rectal bleeding clinics without routine flexible sigmoidoscope are unsafe. Ann R Coll Surg Engl 1998; 80: 131-133.
6. McGuire HH, Haynes BW. Massive hemorrhage from diverticulosis of the colon: guidelines for therapy based on bleeding patters observed in fifty cases. Ann Surg 1972; 175: 847-853.
7. McGuire HH. Bleeding colonic diverticula: a reappraisal of natural history and management. Ann Surg 1994; 220: 653-656.
8. Longstreth GF. Epidemiology and outcome of patients hospitalized with acute lower gastrointestinal hemorrhage: a population-based study. Am J Gastroenterol 1997; 92: 419-424.
9. Baer JW, Ryan S. Analysis of cecal vasculature in the search for vascular malformations. Am J Roentgenol 1976; 126: 394-405.
10. Makela JT, Kiviniemi H, Laitinen S, Kairaluoma MI. Diagnosis and treatment of acute lower gastrointestinal bleeding. Scand J Gastroenterol 1993; 28: 1062-1066.
11. Fiotjen GH, Muris JW, Starmans R, Knottnerus JA, Blijham GH, Krebber TF. The incidence and outcome of rectal bleeding in general practice. Fam Pract 1993; 10: 283-287.
12. Sladden MJ, Thomson AN. How do general practitioners manage rectal bleeding? Aust Fam Physician 1998; 27: 78-82.