

# Adenoma pleomórfico de mama. Presentación de un caso

## *Pleomorphic adenoma of the breast. Report of a case*

Francisco Javier Torres Gómez<sup>1</sup>, Francisco Javier Torres Olivera<sup>2</sup>

### RESUMEN

**Introducción:** El adenoma pleomórfico es un tumor benigno de tipo glándula salival infrecuente en localización mamaria. **Material y métodos:** Presentamos un caso de adenoma pleomórfico mamario destacando la gran diversidad de patrones histológicos que pueden exhibir. **Resultados:** Si bien el diagnóstico no entraña grandes dificultades, en ocasiones es preciso establecer un amplio diagnóstico diferencial. **Conclusiones:** La benignidad de la lesión no se establece definitivamente hasta que la lesión ha sido extirpada y convenientemente muestreada.

**Palabras clave:** Adenoma pleomórfico, tumor mixto, mama.

### SUMMARY

**Introduction:** Pleomorphic adenoma is a benign salivary gland-type tumour uncommon in the breast. **Material and methods:** We report a case of pleomorphic adenoma of the breast emphasizing the diversity of histologic patterns. **Results:** Sometimes is necessary a wide differential diagnosis. **Conclusions:** The definitive diagnosis is reached after surgical excision.

**Key words:** Pleomorphic adenoma, mixed tumour, breast.

*Rev Esp Patol 2007; 40 (4): 247-249*

### INTRODUCCIÓN

El adenoma pleomórfico es un tumor benigno ampliamente reconocido en múltiples localizaciones destacando entre ellas las glándulas salivales, en las que es el tumor más frecuente y característico. Su carácter cosmopolita ha permitido caracterizarlo con nitidez, si bien la heterogeneidad arquitectural y citológica que lo definen, condiciona en muchas ocasiones un amplio diagnóstico diferencial, principalmente con aquellas entidades constituidas por alguno de los componentes que los tumores mixtos (denominación común de los adenomas pleomórficos) albergan en su seno. Pese a su relativa frecuencia su localización en la mama es infrecuente, siendo escasas las comunicaciones aparecidas en la literatura; es por ello por lo que consideramos interesante la descripción de un caso como el presente y más en las circunstancias presentes en que toda lesión nodular mamaria es estudiada desde el punto de vista clínico, radiológico, citológico e histológico.

### CASO CLÍNICO

Paciente mujer de 42 años que acudió a consultar debido a la presencia de una lesión nodular bien deli-

mitada, discretamente móvil, de consistencia firme y de crecimiento lento pero progresivo de varios meses de evolución. El estudio radiológico clasificó la lesión como probablemente benigna destacando la presencia de cavidades quísticas intralesionales de variable tamaño. La lesión fue extirpada en su totalidad con cierto margen recibiendo en el Servicio de Anatomía Patológica una lesión nodular de contornos ligeramente lobulados, consistencia firme y tonalidad blanquecina que medía 1,2 cm de dimensión máxima. A los cortes seriados la lesión mostraba un aspecto



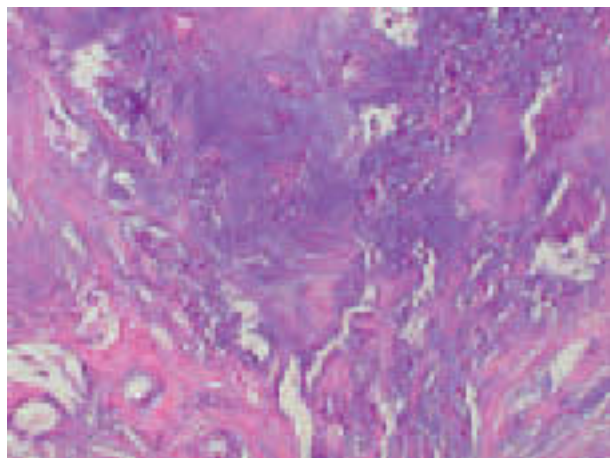
**Fig. 1:** Adenoma pleomórfico de mama: imagen macroscópica.

Recibido el 6/9/06. Aceptado el 16/2/07.

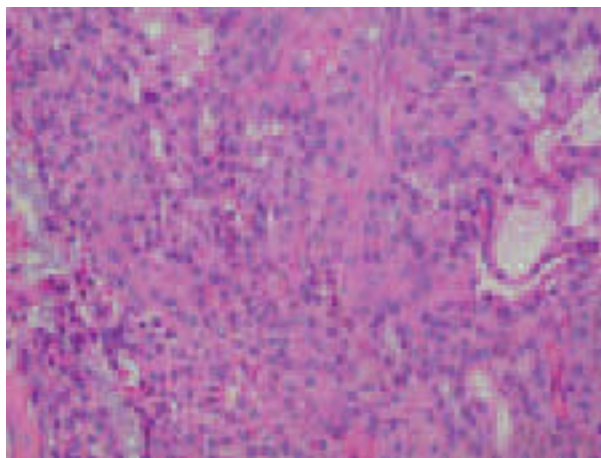
<sup>1</sup> Unidad de Anatomía Patológica. Hospital de Alta Resolución de Utrera. Avda. Brigadas Internacionales, s/n. 41710 Utrera (Sevilla).

<sup>2</sup> Dpto. de Anatomía Patológica del Hospital Universitario Virgen Macarena de Sevilla.

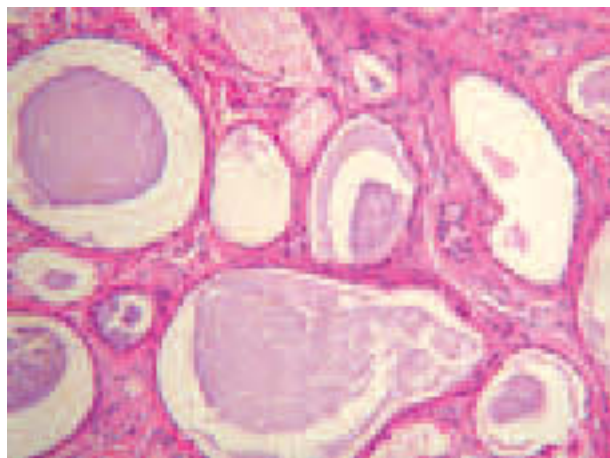
javiertorresgomez@yahoo.es



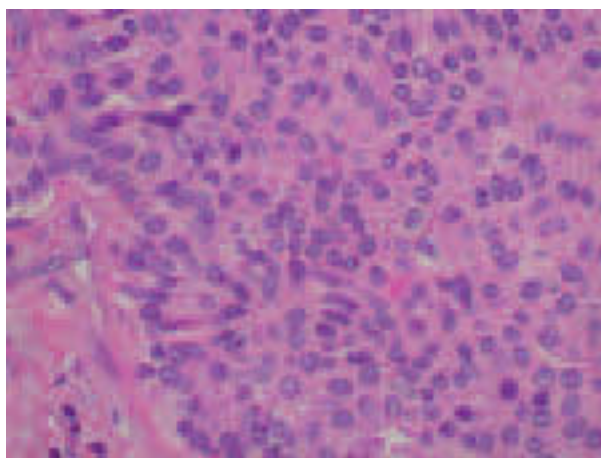
**Fig. 2:** Adenoma pleomórfico de mama: heterogeneidad arquitectural. Destaca la matriz condromixoide 10 x.



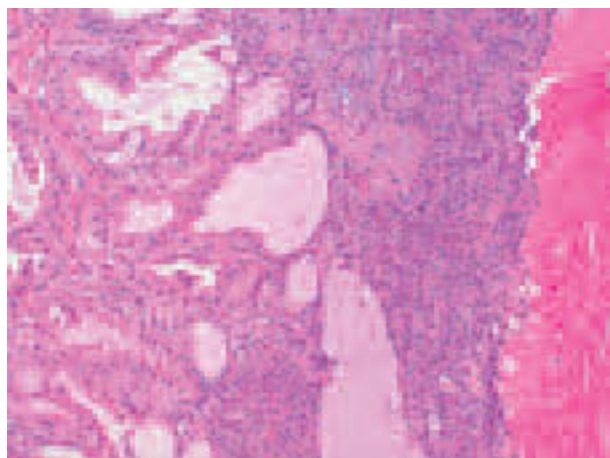
**Fig. 5:** Adenoma pleomórfico de mama: nidos sólidos de células plasmocitoides (componente mioepitelial) 20 x.



**Fig. 3:** Adenoma pleomórfico de mama: áreas glandulares 20 x.



**Fig. 6:** Adenoma pleomórfico de mama: nidos sólidos de células plasmocitoides (componente mioepitelial) 40 x.



**Fig. 4:** Adenoma pleomórfico de mama: áreas glandulares y quísticas 10 x.

fibroso destacando la presencia de varias formaciones quísticas de contenido tanto seroso como hemorrágico, midiendo la mayor de ellas 0,5 cm de dimensión máxima. El estudio histológico demostró áreas sólidas constituidas por células poligonales con núcleo periférico y citoplasma eosinofílico, con aspecto plasmocitoide, en combinación con áreas epiteliales con diferenciación glandular, algunas con dilatación quística, todo ello en el seno de un estroma fibroso con amplia diferenciación condromixoide. El estudio detallado y seriado de la pieza quirúrgica no demostró áreas de carcinoma ni elementos heterólogos malignos. Tampoco se constató atipia citológica en el componente tumoral benigno.

Con los hallazgos anteriormente expuestos se realizó el diagnóstico de adenoma pleomórfico.

## DISCUSIÓN

El adenoma pleomórfico o tumor mixto es una entidad infrecuente en localización mamaria que muestra una arquitectura y unos rasgos citológicos similares a los exhibidos por la misma lesión en su localización en glándulas salivares; por tanto, se trata de tumores heterogéneos constituidos por la combinación en diferente cuantía de elementos epiteliales con o sin diferenciación glandular, elementos mioepiteliales de morfología fusiforme y una matriz condromixoide metacromática característica que puede o no presentar en su seno elementos metaplásicos benignos y calcificación (hallazgo frecuente en estudios mamográficos). Se trata de tumores de comportamiento benigno, relativamente bien delimitados aunque no encapsulados, cuya consistencia puede ser tanto gelatinosa como firme (lo más frecuente) dependiendo de cual sea la proporción de sus distintos componentes. Dicha consistencia, junto a sus contornos, generalmente lobulados y a su tamaño, variable con una media de 2 cm permite en la mayoría de las ocasiones detectar clínicamente la lesión como un nódulo sólido, generalmente móvil, sin adherencia a tejidos adyacentes; a ello también contribuye la localización preferente subareolar o en torno al pezón, que se acompaña en ocasiones de secreción (1-3).

Debido a su rareza, no existen muchas descripciones acerca de las características inmunohistoquímicas de este tumor si bien en la mayoría de los casos se ha constatado positividad para receptores estrogénicos.

La frecuente asociación de los casos descritos en la literatura con papilomas intraductales sugiere la posible derivación del adenoma pleomórfico a partir de aquellos. La similar relación que lesiones como adenomas ductales e incluso adenomioepiteliomas mantienen con los citados papilomas intraductales podría hacer pensar que realmente estemos ante un grupo de lesiones que comparten ciertas características y están relacionadas entre sí. La inmunohistoquímica no ayuda a resolver esta cuestión.

El diagnóstico se establece tras el estudio histológico de la lesión, no existiendo datos clínicos y/o radiológicos que la caractericen. Debemos resaltar el importante papel que la PAAF puede desempeñar en el proceso diagnóstico, pues los hallazgos citológicos, al igual que ocurre en la glándula salival, son sumamente característicos sobre

todo en aquellos casos con rica matriz metacromática (en nuestro caso no se realizó estudio citológico el cual seguramente hubiese orientado e incluso definido el diagnóstico preoperatoriamente) (4). En otros casos será difícil realizar este diagnóstico citológico con precisión (variantes monomorfas) en cuyo caso será de suma importancia asesorar sobre la naturaleza benigna de la lesión (5).

El diagnóstico diferencial se establece clínica y radiológicamente con fibroadenomas y con el resto de lesiones adenomatosas de la mama. A nivel histológico habrá que descartar que se trate de un carcinoma metaplásico, los cuales pueden mostrar elementos metaplásicos si bien estos serán característicamente malignos. La ausencia de atipia franca permitirá descartar que se trate de un sarcoma o carcinoma (6).

El tratamiento del adenoma pleomórfico es la escisión quirúrgica, si bien se han descrito recurrencias que pueden atribuirse tanto a la técnica quirúrgica (exéresis incompleta) como a la no encapsulación tumoral. En estos casos de recurrencia sería aconsejable volver a seriar la pieza quirúrgica o bien seriar el material conservado con el fin de descartar una lesión de mayor entidad, en concreto un carcinoma metaplásico.

## BIBLIOGRAFÍA

1. Ballance WA, Ro JY, el-Naggar AK, Grignon DJ, Ayala AG, Romsdahl MG, et al. Pleomorphic adenoma (benign mixed tumor) of the breast. An immunohistochemical, flow cytometric and ultrastructural study and review of the literature. *Am J Clin Pathol* 1990; 93: 795-801.
2. Chen KTK. Pleomorphic adenoma of the breast. *Am J Clin Pathol* 1990; 93: 792-4.
3. Diaz NM, McDivitt RW, Wick MR. Pleomorphic adenoma of the breast: a clinicopathologic and immunohistochemical study of 10 cases. *Hum Pathol* 1991; 22: 1206-14.
4. Kanter MH, Sedeghi M. Pleomorphic adenoma of the breast: cytology of fine-needle aspiration and its differential diagnosis. *Diag Cytopathol* 1993; 9: 555-8.
5. Narita T, Matsuda K. Pleomorphic adenoma of the breast: case report and review of the literature. *Pathol Int* 1995; 45: 441-7.
6. Mc Clure J, Smith PS, Jamison GG. Mixed salivary type adenoma of the human female breast. *Arch Pathol Lab Med* 1982; 106: 615-9.