

# Germinoma intracraneal, 2 casos en varones adolescentes

## *Intracranial germinoma. Two cases in male adolescents*

Jesús A. Pérez-García<sup>1</sup>

### RESUMEN

Los tumores de células germinales extragonadales con localización cerebral son de presentación rara y su mayor incidencia se documenta en las regiones pineales y sellar. El germinoma representa el de mayor frecuencia; tiene pronóstico favorable con buena respuesta al tratamiento y mayor incidencia entre chinos y japoneses. En localización típica, pineal y supraselar, expresa imagen característica a la tomografía axial computarizada (TAC) y la resonancia magnética (RM). La confirmación diagnóstica requiere de estudio histológico en el que expresa patrón difuso con celularidad tumoral de tipo epitelial, asociada a infiltrado linfóide bien diferenciado. Algunos tumores acompañan reacción granulomatosa que puede confundir con tuberculosis o sarcoidosis y otros celularidad pequeña que plantea diagnóstico diferencial con linfoma y tumor neuroectodérmico primitivo. Los estudios de inmunohistoquímica de los germinomas demuestran reacción citoplasmática positiva para fosfatasa alcalina placentaria (PLAP) en las células epiteliales y para CD3 en células linfoides. El presente trabajo aporta 2 casos de germinoma intracraneal con localización típica en varones adolescentes con sintomatología característica ante el compromiso de las regiones supraselar y pineal con extensión a órganos vecinos y repercusión en la función visual, auditiva y motora. Las imágenes de TAC y RM demostraron lesiones bien definidas en localizaciones típicas. El estudio histológico demostró tumoraciones con componente citológico bifásico: epitelial difuso poco cohesivo de citoplasma eosinófilo amplio y núcleos hiperclomáticos con finos septos conectivos vascularizados infiltrados por células linfoides maduras con organización perivascular. La coloración de PAS expresa fina positividad en citoplasma de células epiteliales, y la inmunohistoquímica es negativa para antígeno carcinoembrionario (CEA) y positiva para PLAP en células epiteliales, y positiva para CD3 en las células linfoides, con lo que se confirma el diagnóstico de germinoma cerebral.

**Palabras claves:** Germinoma, tumor de células germinales supraselar, germinoma intracraneal, pineal.

### SUMMARY

Extragenital germinal cell tumors located in the brain are rare and are most commonly found in the pineal and suprasellar region. Germinoma is the most frequent intracranial one. It has a good prognosis and response to treatment and a high incidence among Chinese and Japanese. When in the typical location, pineal and sellar, they display characteristic features on CT and MRI. Diagnosis confirmation requires histologic study in which they show a diffuse pattern with epithelial-type tumoral cellularity associated to a well differentiated lymphoid infiltrate. Some tumours express granulomatous reaction mimicking TBC and sarcoidosis and other have small cells that have to be differentiated with lymphomas and primitive neuroectodermic tumors. Immunohistochemical studies in germinomas show positive cytoplasmic reaction to Placental Alkaline Phosphatase (PLAP) in epithelial cells and CD3 positive in lymphoid cells. This article reports two cases of typically located intracranial germinoma in male adolescents with characteristic symptoms related to the compromise of the suprasellar and pineal region, extension to neighbouring organs and repercussion in visual, auditive and motor functions. The CT and MRI show the lesions with good definition, location, extension and the histological study reveals the presence of a biphasic histologic component: Diffuse and poorly cohesive epithelial of eosinophilic abundant cytoplasm and hyperchromic nuclei, and fine vascularized connective septa infiltrated by mature lymphoid cells organized around the capillaries. The PAS dye shows fine positivity in the cytoplasm of the epithelial cells and the immunohistochemistry for Carcinoembryonic antigen (CEA) is negative; there is also cytoplasmic positivity for PLAP in epithelial cells and CD3 positivity for septal lymphoid cells, which confirms the diagnosis of cerebral germinoma.

**Key words:** Germinoma, Germ Cells tumor, intracranial germinoma, pineal, suprasellar.

*Rev Esp Patol 2007; 40 (4): 239-242*

Recibido el 13/8/06. Aceptado el 26/2/07.

<sup>1</sup> Docente auxiliar de Patología Programa de Medicina Universidad Libre de Barranquilla. Laboratorio de Patología Clínica General del Norte. Carretera 57 n.º 91-24 Barranquilla (Colombia)

jepegar@yahoo.com

## INTRODUCCIÓN

Los tumores germinales representan proliferaciones neoplásicas derivadas de células primordiales o totipotenciales con localización primaria gonadal y extragonadal. La presentación intracraneal es poco frecuente y predominando en la línea media sobre las regiones pineal y supraselar (1). Otras localizaciones documentadas son: tálamo, núcleos basales, hemisferios, tronco cerebral, cerebelo y médula espinal.

Las manifestaciones clínicas de los tumores germinales suelen ser diversas y dependientes de la localización. Los tumores pineales tienden a manifestarse con hidrocefalia y los supraselares con alteraciones de la visión y el movimiento ocular (síndrome de Parinaud) y el compromiso hipofisario tumoral o inflamatorio asociado (hipofisitis linfocítica) puede conducir manifestaciones de diabetes insípida (DI) por insuficiencia hipofisaria (2-4,6).

La clasificación de las neoplasias de células germinales del sistema nervioso central (SNC) contempla diferenciación en germinomas, tumores no germinomatosos (teratomas, carcinoma embrionario, coriocarcinoma, tumor del saco vitelino) y tumores germinales mixtos (2,4,6). El germinoma representa el más frecuente y predomina en varones de la segunda década de la vida; de las presentaciones más frecuentes, pineal y supraselar, la primera tiende a expresarse más en varones (2,6,8). Histológicamente representa una tumoración de composición celular bifásica con un componente epitelial de citoplasma eosinófilo claro y núcleo hiper cromático con frecuentes nucleolos que organizan sabanas y lóbulos circunscritos por finos tabiques conectivos en los que destacan células linfoides pequeñas (1,2,4,6). El componente de células epiteliales expresa positividad para PLAP y el linfocitario para CD3 (2,4).

El presente trabajo informa de dos varones en la segunda década de la vida con tumoraciones intracraneales de localizaciones pineal y supraselar respectivamente que consultaron a la Clínica General del Norte de Barranquilla donde se les realizó craneotomías para resección biopsia que documentaron tumoraciones de componente celular bifásico, epitelial y linfocitario, diagnosticadas como germinomas cerebrales, que en los estudios de inmunohistoquímica expresan positividad para PLAP en células epiteliales y para CD3 en células linfocíticas.

## PRESENTACIÓN DE CASOS

### Caso n.º 1

Varón de 16 años natural y procedente de Malambo (Atlántico) con historia de cefalea, episodios de pérdida transitoria del conocimiento de dos años de evolución asociadas a pérdida bilateral de la visión desde 4 meses. Como antecedente familiar informa hermano mayor

fallecido a los 19 años con enfermedad metastásica por Osteosarcoma de fémur.

El TAC demuestra tumoración expansiva en ubicación supraselar, que se refuerza con el medio de contraste (fig. 1). Le realizan craneotomía para resección biopsia de la tumoración con remisión de muestra a patología con el diagnóstico de glioma del quiasma.

En el laboratorio se reciben fragmentos alargados e irregulares de tejido pardos y oscuros, blandos, el mayor de los cuales midió 1,4 x 0,6 cm que se procesaron con fijación en formalina neutra e inclusión en parafina para realizar cortes histológicos de 5 micras que se colorean con HE y PAS.

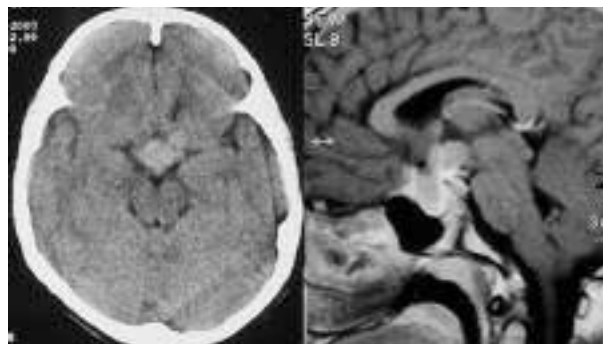Los cortes histológicos demostraron tumoración de células epiteliales poco cohesivas de amplios citoplasmas pálidos, núcleos redondeados e irregulares vesiculosos con nucleolos evidentes y actividad mitótica de 5 figuras por 10 campos de 40X, en patrón difuso y nodular con finos septos fibrovasculares infiltrados por células linfoides maduras que tienden a la organización perivascular (fig. 2). La coloración de PAS expresó reacción citoplasmática granular positiva en las células epiteliales. Se realizó inmunohistoquímica para PLAP con reacción positiva en células epiteliales tumorales y para CD3 reacción positiva en las células linfoides y negatividad para CEA (fig. 2) y se diagnosticó como Germinoma Supraselar.

Es manejado con Radioterapia y evoluciona satisfactoriamente, libre de enfermedad al control de 24 meses.

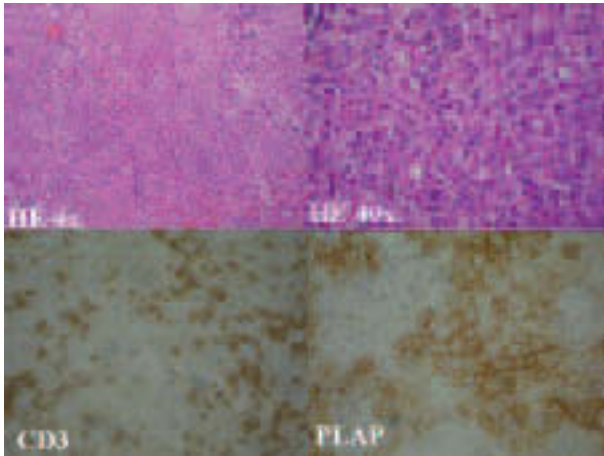
### Caso n.º 2

Varón de 19 años, con historia de 4 años de hipoacusia que evoluciona a pérdida de la audición del oído derecho. Dos años después se acompaña de cefalea y pérdida de la visión iniciada por el ojo izquierdo que progresa a ceguera total desde 4 meses. Como antecedente familiar presenta abuela materna fallecida con enfermedad metastásica por carcinoma de cuello uterino.

El TAC demostró presencia de tumoración en región pineal y tercer ventrículo con importante hidrocefalia (fig.



**Fig. 1:** Caso n.º 1. A la izquierda TAC simple con presencia de masa densa en región basal anterior y central con límites mal definidos. A la derecha RM precisa límites y ubicación supraselar de la masa.

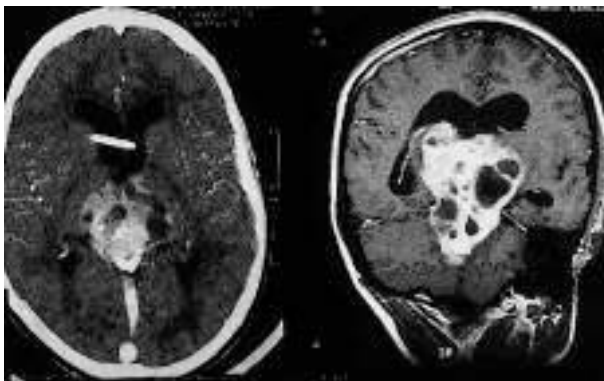


**Fig. 2:** Caso n.º 1. Estudio histológico demostrando patrón difuso característico de fondo congestivo (arriba y a la izquierda HE 4X). Arriba y a la derecha se resalta la composición celular bifásica con células epiteliales eosinófilas poco cohesivas y cordones finos vascularizados e infiltrados por linfocitos pequeños (HE 40X). Abajo y a la izquierda se demuestra positividad para CD3 en las células linfoides y a la derecha células epiteliales tumorales con fuerte reacción positiva para PLAP.

3). Le realizaron craneotomía con colocación de válvula de derivación revertiendo parcialmente la sintomatología. Dos meses después recurren las manifestaciones clínicas por lo que es remitido a la Clínica General del Norte de Barranquilla. El estudio de RM demuestra tumoración expansiva e irregular que compromete regiones selar y pineal, piso del tercer ventrículo y núcleos basales (fig. 3). Le realizan craneotomía con biopsia de la masa que remiten con impresión diagnóstica de craneofaringioma.

En el laboratorio se reciben múltiples fragmentos irregulares de tejido blanco grisáceo, friables el mayor de 1,2 x 0,8 cm, que se procesan por fijación en formalina neutra e inclusión en parafina para realización de cortes histológicos de 5 micras que se colorean con HE y PAS.

Los cortes histológicos demuestran presencia de tumoración epitelial maligna de células ovoidales, eosí-



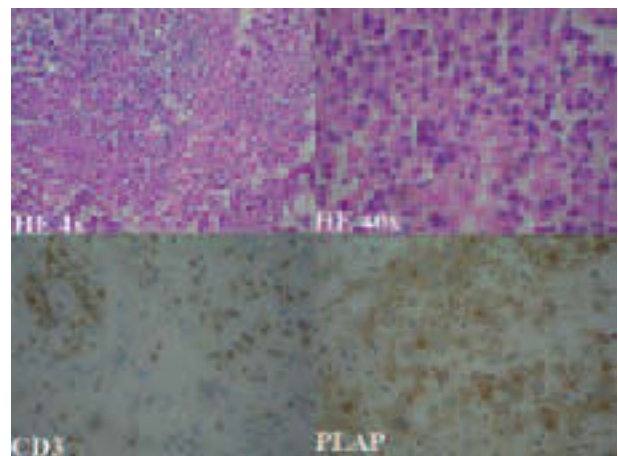
**Fig. 3:** Caso n.º 2. A la izquierda imagen del TAC con tumoración en región pineal y el tercer ventrículo y presencia de válvula de derivación ventricular. A la derecha RM 4 meses después que demuestra expansión a mesencéfalo, núcleos basales, ventrículos y región supraselar.

nófilas, pálidas con núcleos irregulares distribuidas en patrón difuso y alveolar con septos fibrovasculares infiltrados por células linfoides que rodean capilares dilatados (fig. 4). La coloración de PAS expresa débil reacción granular positiva en el citoplasma de células tumorales. La inmunomarcación demuestra células epiteliales con positividad citoplasmática para PLAP y negatividad con CEA, los linfocitos reaccionan positivamente con CD3 (fig. 4). Se diagnosticó germinoma intracerebral. El paciente fallece en el postoperatorio inmediato por complicaciones respiratorias. No fue considerada la realización de autopsia.

## DISCUSIÓN

Los tumores de células germinales del sistema nervioso central se originan de remanentes germinales del desarrollo embrionario y representan un grupo de tumores similares a su contraparte gonadal y extra-gonadal (1,4,6). Predominan en la línea media en las regiones pineal y supraselar, con extensión al tálamo, núcleos basales y tercer ventrículo (1,6). Algunos tumores son multifocales y otros más raros pueden ser masivos (1).

Los germinomas representan los tumores derivados de células germinales con mayor ocurrencia en el SNC. La localización pineal y supraselar son consideradas típicas y en ellas se presentan más del 90% de los casos, dándose la presentación simultánea o secuencial en ambas (1,3,4,6). Las localizaciones intrahemisféricas, en tálamo, núcleos basales, tronco, cerebelo y médula son atípicas y representan menos del 5% (9-12). La mayor incidencia de estos tumores se encuentra documentada



**Fig. 4:** Patrón histológico del caso número 2 con el característico componente celular bifásico en distribución difusa y septos vasculares congestivos arriba y a la izquierda (HE 4x). Arriba y a la derecha se destaca la celularidad epitelial eosinófila poco cohesiva (HE 40X). Abajo y a la izquierda reacción positiva para CD3 en células linfoides de predominio perivascular y abajo y a la derecha expresión positiva para PLAP en células tumorales epiteliales.



entre habitantes de Japón y China (3,4,6) y la mayoría de casos latinoamericanos han sido informados en México y Brasil (6,12,13).

Los estudios de imágenes en la TAC y RM suelen ser altamente orientadores en las presentaciones típicas, en las que raramente asocian quistes y microcalcificaciones (6). La confirmación diagnóstica requiere de estudio histopatológico para lo cual se realizan procedimientos quirúrgicos diversos, prefiriéndose la biopsia estereotáxica para estudio intraoperatorio. El patrón histológico predominante es caracterizado por células tumorales epiteliales con amplio citoplasma eosinófilo pálido y núcleos redondeados con nucleolos evidentes que expresan actividad mitótica variable y organizan sábanas, lóbulos, nódulos y cordones separados por finos septos fibrosos y vasculares en los que destacan células linfoides pequeñas con organización perivascular (1,3,4,6). La documentación de granulomas en tumores de localizaciones pineal y supraselar, hace necesario contemplar el diagnóstico de germinoma pues algunos expresan esta reacción que les hace confundir con proceso tuberculoso o con sarcoidosis (4,14). De igual manera los tumores de células pequeñas en estas localizaciones que plantean diagnóstico de linfoma o tumores neuroectodérmicos primitivos admiten el diagnóstico diferencial de germinoma. La expresión de PLAP por las células tumorales del germinoma y su demostración por el método de inmunohistoquímica es de gran utilidad para la confirmación diagnóstica (4).

El comportamiento biológico de los germinomas denota respuesta favorable al tratamiento (1,3,6). Se informa de casos con regresiones espontáneas luego de procedimientos como derivación y biopsias (9). La respuesta a la radioterapia sola o asociada a quimioterapia logra tasas de curación en más del 90% (1,3,6). Mayti et al (15) informan un caso de aparición de seminoma testicular 16 años luego del tratamiento de un germinoma pineal.

Los pacientes descritos representan casos prototipo de enfermos con germinomas en su presentación, evolución, morfología y reacción inmunohistoquímica. El caso numero uno con localización supraselar típica consulta con manifestaciones clínicas propias de la localización, el diagnóstico y la intervención terapéutica oportuna le garantizan una evolución satisfactoria. El caso numero dos denota el comportamiento de la neoplasia sin atención adecuada que evoluciona a partir de su localización pineal primaria a extensión ventricular, núcleos basales, mesencéfalo y región supraselar con deterioro progresivo en el estado general y desenlace fatal. Si bien las biopsias, en los dos casos expresaron citología y morfología característica, en el caso número 2 admite el diagnóstico diferencial con Tumor Germinal Mixto. Los estudios de inmunohistoquímica con reacción positiva para PLAP en células tumorales epiteliales conducen la certeza diagnóstica.

## AGRADECIMIENTOS

Especial agradecimiento al Señor Argemiro Mejía Rodríguez por su esmerado trabajo histotecnológico y al Doctor Enrique Moreno por su acompañamiento en la búsqueda y revisión bibliográfica.

## BIBLIOGRAFÍA

1. Lopes MBS, Vanden Berg SR. Tumors of the central nervous system germ cell tumors. En: Fletcher CDM, editor. *Diagnostic Histopathology of Tumors*. First Edition. New York: Churchill Livingstone; 1995; p. 210-1.
2. Burger PC, Scheithamer BW. Germ cell tumors. En: Rosai J, editor. *Atlas of Tumor Pathology Tumors of the Central Nervous System*. 3ª Edition. Washington: Armed Forces Institute of Pathology; 1994; p. 251-7.
3. Matsutani M, Sano K, Takakura K, Fujimaki T, Nakamura O, Funata N, et al. Primary intracranial germ cell tumors: a clinical analysis of 153 histologically verified cases. *J Neurosurg* 1997; 86: 446-5.
4. Rosenblum MK, Bilbao JM, Ang LC. Germ Cell Tumors. En: Rosai J, editor. *Rosai and Ackerman's Surgical Pathology*. 9ª edición. Philadelphia: Mosby; 2004; 2582-9.
5. Wellons JC 3rd, Reddy AT, Tubbs RS, Abdullatif H, Oakes WJ, Blount JP, et al. Neuroendoscopic findings in patients with intracranial germinomas correlating with diabetes insipidus. *J Neurosurg* 2004; 100 (5 Suppl): 430-6.
6. Packer RJ, Cohen BH, Cooney K. Intracranial germ cell tumors. *Oncologist* 2000; 5: 312-20.
7. Parwani AV, Baisden BL, Erozan YS, Burger PC, Ali SZ. Pineal gland lesions: a cytopathologic study of 20 specimens. *Cancer* 2005; 105: 80-6.
8. Woodward PJ, Mostofi FK, Talamon A, Heidenreich A, Heilemariam S, Kaplan GW, et al. Germ cell tumors. En: Eble JN, Sauter G, Epstein JI, Sesterhenn IA, editores. *World Health Organization Classification of Tumours. Pathology and Genetics of Tumours of the Urinary System and Male Genital Organs*. Lyon: IARC; 2004; p. 221-49.
9. Hadjikitou S, Hughes T. Germinoma with synchronous involvement of the pineal gland and the suprasellar region: a treatable cause of visual failure in a young adult. *Eye* 2004; 18: 525-6.
10. Yoshida K, Nakao Y, Yamamoto T, Mori K, Maeda M. Germinoma in the fourth ventricle. *Acta Neurochir (Wien)*. 2003; 145: 789-92.
11. Mauri F, Cappabianca P, Del Basso M, Esposito F, de Divitiis E. Primary cerebellar germinomas of the posterior fossa. *Br Neurosurg* 2004; 18: 284-9.
12. Quiroga-Moreno V, Vega MH. Germinoma bulbomedular. *Arch Neurocienc Mex* 2001; 6: 81-3. Disponible en: [http://scielo-mx.bvs.br/scielo.php?script=sci\\_arttext&pid=S0187-47052001000200006&lng=es&nrm=iso&tlng=es](http://scielo-mx.bvs.br/scielo.php?script=sci_arttext&pid=S0187-47052001000200006&lng=es&nrm=iso&tlng=es)
13. Settanni FAP, Lanzoni OP, Pereira CAB, Stavale JN, Patrício RF, Campos RA. Disseminated form of an intracranial germinoma: report of one case. *Rev Hosp São Paulo Esc Paul Med* 1989; 1: 87-91.
14. Nishibayashi H, Uematsu Y, Terada T, Itakura T. Pineal Germinoma with granulomatous reaction: case report. *Neurol Med Chir (Tokyo)* 2005; 45: 415-7.
15. Maity A, Shu HK, Judkins AR, Fisher MJ, Dwyer-Joyce LE, Vaughn DJ. Testicular seminoma 16 years after treatment for CNS germinoma. *J Neurooncol* 2004; 70: 83-5.