

IMAGEN DEL MES

Aneurisma de la vena ácigos. A propósito de un caso

A.M. Benítez Vázquez*, A. Prieto Fernández, E. Nava Tomás, A.L. Muñoz Ruiz, N. Sánchez Rubio y P. Redondo Buil

Departamento de Radiodiagnóstico, Hospital Universitario Central de Asturias, Oviedo, España

Recibido el 3 de mayo de 2012; aceptado el 9 de mayo de 2012

Caso clínico

Varón de 78 años, con antecedentes de tuberculosis a los 29 años y exfumador desde hace 10 años (15 cigarrillos al día). Acudió a Urgencias por un cuadro de tos con escasa expectoración de dos semanas de evolución, con disnea progresiva hasta hacerse de reposo. En la gasometría arterial presentaba insuficiencia respiratoria (PO_2 52 y SO_2 89%) y en

la radiografía de tórax se observaba un patrón alveolointersticial parcheado y bilateral, por lo que ingresó en el servicio de neumología con el diagnóstico de neumonía adquirida en la comunidad.

Se le realizó una tomografía computarizada (TC) de tórax sin contraste que, de forma incidental, mostraba una masa en el mediastino posterior, localizada por detrás de la carina, que desplazaba al esófago hacia la izquierda (fig. 1A).

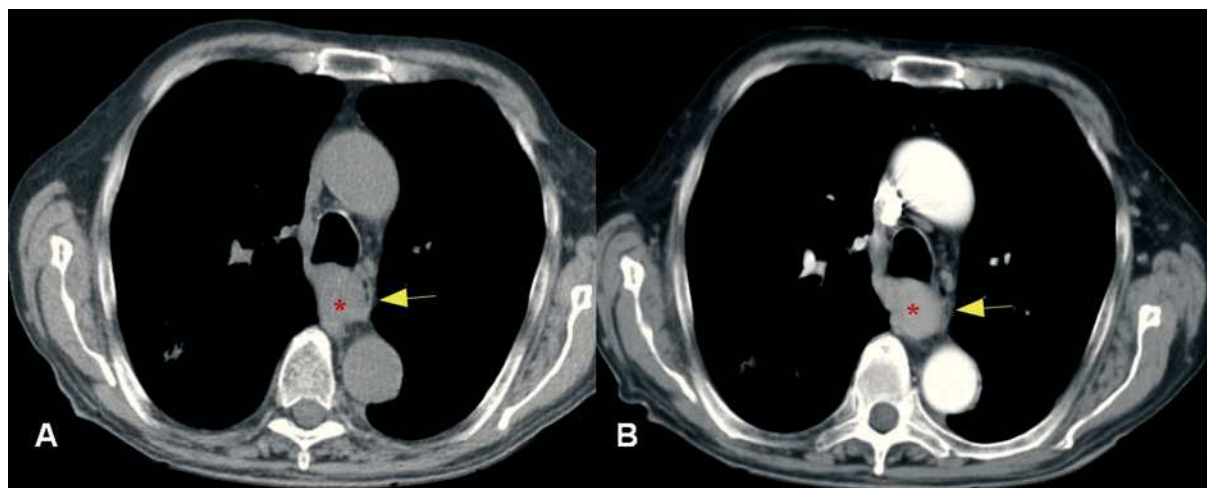


Figura 1 Tomografía computarizada (TC) de tórax. Imagen obtenida en el plano axial sin contraste (1A) y tras la administración de contraste intravenoso (1B). Se observa una masa de morfología ovalada (asterisco), de 35 mm de diámetro, que se realza de forma homogénea tras la administración de contraste. Se localiza por detrás de la pared posterior de la tráquea y carina y desplaza al esófago hacia la izquierda (flecha).

*Autor para correspondencia

Correo electrónico: anabenitezvazquez@gmail.com

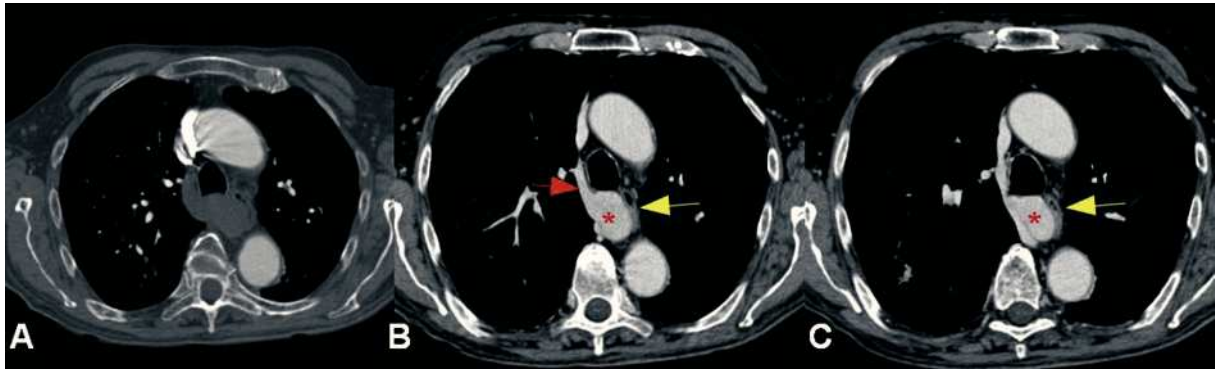

Figura 2 Angio-TC de arterias pulmonares. A. Imagen en el plano axial obtenida en la fase arterial precoz, donde únicamente se muestra tinción de la aorta ascendente y descendente. B y C. Imágenes en el plano axial en la fase tardía venosa donde se observa cómo la masa (asterisco) presenta una captación de contraste idéntica al resto de la vena ácigos (flecha roja), confirmandose que se trata de un aneurisma de la misma que comprime y desplaza discretamente al esófago (flecha amarilla). No se observan trombos en el interior del aneurisma.

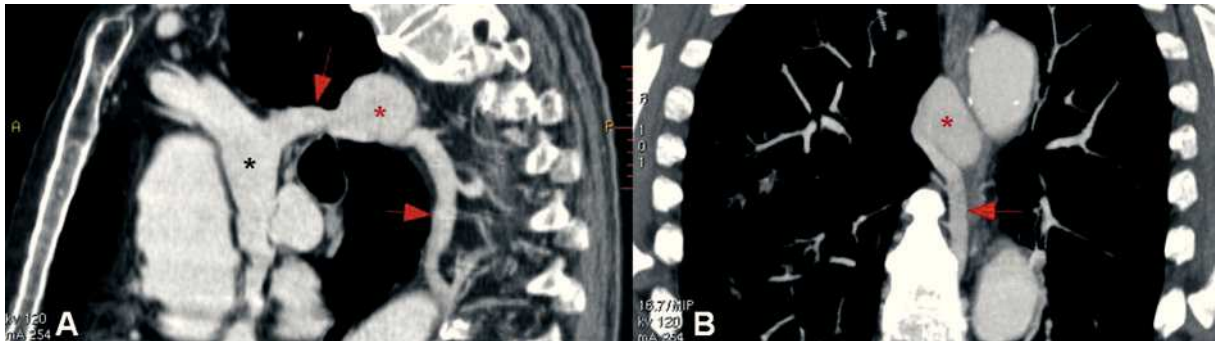


Figura 3 Reconstrucción multiplanar en el plano sagital (A) y coronal (B), donde se aprecia con mejor detalle el aneurisma sacular (asterisco rojo) de la vena ácigos (flecha). El asterisco negro señala la vena cava superior.

Tras la administración de contraste intravenoso presentaba un mínimo realce homogéneo (fig. 1B). No había adenopatías mediastínicas ni hiliares. En el parénquima pulmonar se confirmaba la existencia de un patrón parcheado alveolointerstitial con morfología en “árbol en brote”, bilateral y difuso compatible con proceso infeccioso, sin evidencia de masas pulmonares.

Se planteó la posibilidad de que se tratara de una tumoración esofágica, o bien una dilatación aneurismática de la vena ácigos, por lo que se decidió realizar una angio-TC de arterias pulmonares, obteniendo una fase arterial precoz y otra venosa tardía (fig. 2). En dicho estudio se observaba cómo en la fase precoz (arterial) (fig. 2A) no había realce de la masa, mientras que en la fase tardía (fig. 2B) el contraste se localizaba en el sistema venoso y la masa presentaba la misma densidad de la vena ácigos.

De esta forma, se demostró que se trataba de un aneurisma de la vena ácigos, descartándose la posibilidad de una tumoración esofágica (fig. 3).

El paciente recibió tratamiento antibiótico por su infección respiratoria, presentando una evolución satisfactoria. Actualmente realiza revisiones periódicas en el servicio de cirugía vascular.

Discusión

El aneurisma de la vena ácigos es una causa infrecuente de masa mediastínica, y suele ser un hallazgo casual en un estudio realizado por otro motivo. Hasta la fecha no han sido publicados más de 40 casos¹. A menudo se describe como sacular, fusiforme o como una masa ovalada que varía entre los 2,5 y 5 cm de diámetro.

Su etiología no ha sido suficientemente estudiada. Fue descrito por primera vez por Walker, en 1963, como una lesión idiopática². Se debe distinguir de aquellos casos de dilatación del sistema ácigos causados por un incremento de la presión venosa central (por hipertensión portal, insuficiencia cardíaca, embarazo y estados de alto flujo), así como del pseudoaneurisma postraumático. Se ha propuesto un origen congénito, puesto que, en la mayoría de los casos publicados, el aneurisma se localiza en un punto crítico de debilidad anatómica, que corresponde a la unión entre dos vasos embriológicos: la vena supracardinal derecha (vena ácigos) y la vena cardinal anterior derecha (vena cava superior)³.

En el pasado, la venografía se empleaba como método diagnóstico. Hoy en día la TC y la resonancia magnética son métodos no invasivos para la evaluación de las anomalías

vasculares y pueden ayudar a descartar otras entidades que producen dilatación de la vena ácigos. En una radiografía de tórax, característicamente, el tamaño del aneurisma cambia con los movimientos respiratorios, la bipedestación y la maniobra de Valsalva⁴.

El tratamiento quirúrgico puede prevenir complicaciones secundarias al aneurisma como la ruptura venosa, el embolismo pulmonar y el efecto masa sobre las estructuras adyacentes. En los casos asintomáticos, sin una causa clara subyacente, aneurismas de pequeño tamaño y sin trombo intraluminal, se sugiere un tratamiento conservador y seguimiento. Sin embargo, si se observa un aumento de tamaño durante el seguimiento es preferible la resección quirúrgica mediante toracotomía^{1,5}.

Bibliografía

1. He J, Mao H, Li H, Zhu B, Chen J, Zhou Z. A case of Idiopathic azygos vein aneurysm and review of the literature. *J Thorac Imaging*. En prensa 2011.
2. Walker WA. Aneurysm of the azygos vein, etiology undetermined. *Am J Roentgenol Radium Ther Nucl Med*. 1963;90:575-7.
3. Irurzun J, de España F, Arenas J, García-Sevila R, Gil S. Successful endovascular treatment of a large idiopathic azygos arch aneurysm. *J Vasc Interv Radiol*. 2008;19:1251-4.
4. Abad Santamaría N, García Díez JM, Pavón Fernández MJ, Encabo Motiño AM, Flórez Martín S, Perpiñá Ferri A. Aneurisma de la vena ácigos como masa mediastínica. *Arch Bronconeumol*. 2006;42 8:410-2.
5. Chiu SS, Lau S, Kam CK. Azygous vein aneurysm: CT scan follow-up. *J Thorac Imaging*. 2006;21:66-8.