



# Rehabilitación híbrida realizada en paciente con síndrome de Goldenhar. Reporte de un caso

## *Hybrid rehabilitation conducted in a patient afflicted with Goldenhar's syndrome. Case report*

Iván Israel Ferat Conde,\* Federico Torres Terán,<sup>§</sup> María de Lourdes Mendoza Ugalde<sup>§</sup>

### RESUMEN

El síndrome de Goldenhar en honor al Dr. M. Goldenhar suele reservarse para los casos que presentan microsomía hemifacial. Este síndrome suele afectar principalmente maxilar, mandíbula, pabellón auricular, globo ocular y tejidos adyacentes de una hemicara. El objetivo de esta rehabilitación es devolver en medida de lo posible, la función masticatoria y estética al paciente. A continuación se presenta la rehabilitación intraoral de una paciente con síndrome de Goldenhar que acudió a la clínica de PMF presentando edentulismo total hipoplasia maxilar y mandibular (esta última compensada con una cadena de titanio). Se realizó rehabilitación protésica bimaxilar, teniendo en cuenta la asimetría facial, la limitación de movimiento mandibular y la disminución de los procesos alveolares. El tratamiento fue enfocado principalmente en mejorar la función masticatoria, fonética y estética, que en conjunto son determinantes en la cotidianidad del paciente y su calidad de vida.

**Palabras clave:** Goldenhar, rehabilitación híbrida.

**Key words:** Goldenhar, hybrid rehabilitation.

### ABSTRACT

Goldenhar's syndrome, named after Dr M Goldenhar, is normally reserved for cases presenting hemi-facial microsomy. This syndrome normally affects upper and lower jaws, pinna, and adjacent tissues in a hemi-face. The target of this rehabilitation is to restore to its maximum possible extent patient's esthetics and masticatory function. We present intra-oral rehabilitation of a Goldenhar Syndrome patient who attended the maxillofacial prosthesis clinic. The patient exhibited complete edentulism, maxillary and mandibular hypoplasia (this latter compensated with a titanium chain). Prosthetic bi-maxillary rehabilitation was undertaken, bearing in mind circumstances of facial asymmetry, mandibular movement limitations and decreased alveolar ridges. Treatment was mainly focused on improvement of esthetic, phonetic and masticatory functions, which, as a whole are crucial in patient's day-to-day life and quality of life.

### INTRODUCCIÓN

La descripción corresponde a Goldenhar (1952), quien estableció la definición clínica como: asociación de malformaciones del globo ocular y del oído, en particular dermoide, epibulbar, apéndice preauricular, y fístula preauricular. Gorlin (1963) le asignó el término de «displasia óculo-aurículo-vertebral». Otros sinónimos además de los utilizados en el título son: «síndrome de Goldenhar-Gorlin», «Microsomía hemifacial» y «Síndrome de los arcos branquiales primero y segundo». <sup>1-4</sup> Jones (1988) lo considera un espectro y torso como «secuencia», ya que ofrece diversos grados de un mismo trastorno inicial de la morfogénesis. <sup>5-7</sup> La incidencia media oscila entre 1/3,000 y 5,000 neonatos. <sup>1</sup>

Para rehabilitar a estos pacientes existen dos tipos de tratamientos: los quirúrgicos y los protésicos. <sup>4</sup> El tratamiento de primera elección es el quirúrgico, que consiste en varias intervenciones con resultados fina-

les a largo plazo, no siempre siendo los esperados. <sup>4-6</sup> Dependiendo del caso y del grado de afección en las estructuras anatómicas del paciente, se puede recurrir a: prótesis parciales removibles, fijas, totales y sobredentaduras.

En general la rehabilitación por medio de prótesis, es un tratamiento individualizado que da la ventaja al paciente de ser un tratamiento no invasivo y de un costo mucho menor. <sup>8,9</sup>

\* Alumno de la especialidad de Prótesis Maxilofacial.

§ Profesor adjunto del Curso de Prótesis Maxilofacial.

Universidad Nacional Autónoma de México (UNAM) División de Estudios de Postgrado e Investigación

Recibido: agosto 2015.

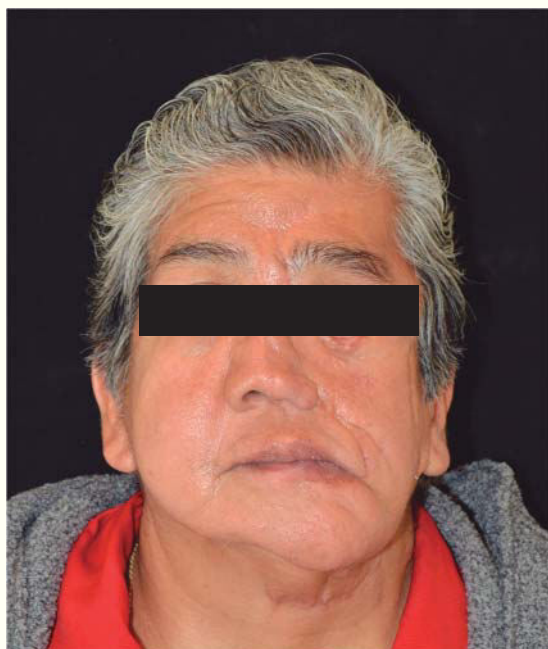Aceptado: diciembre 2015.

Este artículo puede ser consultado en versión completa en <http://www.medigraphic.com/facultadodontologiaunam>

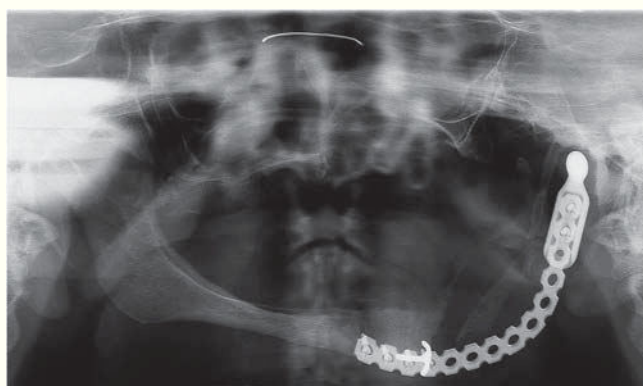
En la clínica de «prótesis maxilofacial de la UNAM» se rehabilitó a un paciente con «síndrome de Goldenhar» con prótesis totales individualizadas debido a la afección ósea que la paciente presentaba.

### Objetivo

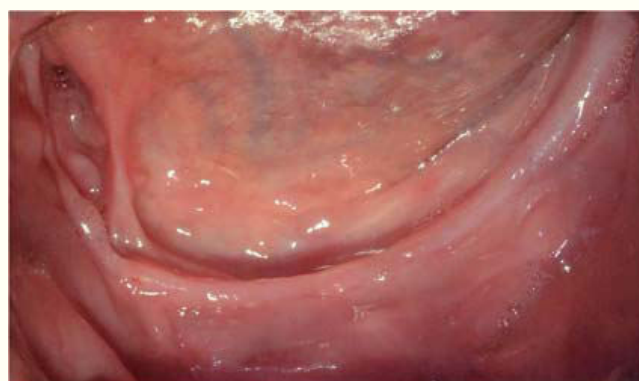Realizar una prótesis total superior e inferior híbrida, siendo la superior ahuecada para aligerar el peso de la rehabilitación y la inferior con peso para ayudar a la estabilidad de la misma, así como devolverle la función y estética al paciente.



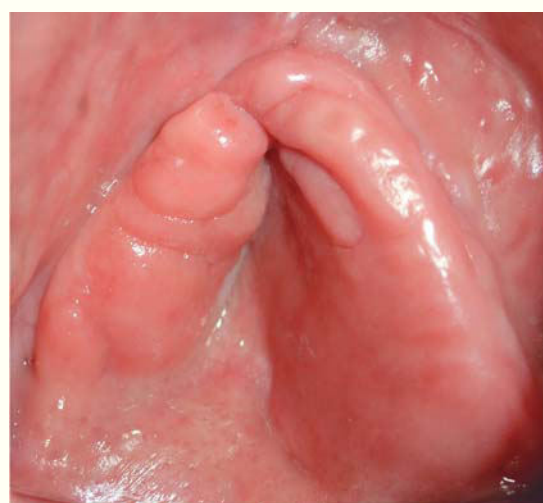**Figura 1.** Paciente con síndrome de Goldenhar.



**Figura 2.** Ortopantomografía.



**Figura 3.** Aspecto intraoral maxilar inferior.



**Figura 4.** Aspecto intraoral maxilar superior.

### MATERIAL Y MÉTODOS

Paciente femenino de 64 años de edad, diagnosticada con síndrome de Goldenhar que ha sido intervenida quirúrgicamente en 21 ocasiones con fines correctivos y estéticos (*Figura 1*). Uno de los procedimientos quirúrgicos realizados fue una osteodistracción mandibular que terminó en osteomielitis por lo que se tuvo que realizar una hemimandibulectomía colocando una cadena de titanio para compensar el defecto óseo resultante, dando como resultado un reborde residual prácticamente nulo (*Figuras 2 y 3*). Presenta un paladar en forma de «V» con una porción de tejido móvil y una pérdida ósea generalizada que nos da una disminución de la dimensión vertical bastante considerable (*Figura 4*).

Tratamiento: Se realizó una dentadura total superior ahuecada para aliviar el peso de la misma y una dentadura inferior donde se le colocó una barra de «Remanium» para incrementar levemente el peso de la prótesis sin aumentar su volumen.

## PROCEDIMIENTO

**Impresiones:** se hizo la toma de impresiones primarias con alginato (Jeltrate Chromatic®, Densply) y cucharillas prefabricadas (Den Tray®II, SultanHealth).

Estas impresiones se obtuvieron en positivo, en yeso tipo III (Quick Stone®, Whip Mix). Con base en estos modelos, se realizó una cucharilla individual para cada arcada y se tomó una nueva impresión con hule de polisulfuro (Permalastic®, Kerr). Se obtuvo el positivo en yeso tipo IV (Skilky Rock®, Whip Mix) para posteriormente realizar una base de registro y rodillos de cera rosa toda estación (Rogson®, Wax).

**Montaje de modelos:** después de la obtención de registros craneomandibulares, se procede al montaje de los modelos con arco facial en un articulador semiajustable (Articulador Bioart). Se utilizaron dientes en mordida cruzada (Ivostar®, Ivoclar Vivadent).

**Enmuflado:** una vez terminado el enfilado de dientes y las pruebas correspondientes en el paciente, se procedió al enmuflado de manera directa, colocando sobre los dientes articulados una capa de silicón de cuerpo (Speedex®, Coltene/Whaledent) para tener una prótesis más limpia y fácil de pulir. Se utilizó la técnica de cera perdida y una vez descenderadas las prótesis, se modeló en cera una herradura que tenía el largo de la arcada inferior, misma que se mandó a colar para poder ser el peso de la dentadura inferior. Una vez recortada y pulida la herradura de metal, se opacó para que no manchara el acrílico dando un aspecto desagradable a la prótesis. En la prótesis superior el lado derecho que presenta más pérdida ósea, se decide compensar con mayor cantidad de material y para evitar que tenga mayor peso se ahuecó. Para esto se realizó en el yeso positivo de la arcada superior del paciente, una media base de acrílico (Lucitone 199®, Densply), sobre la cual se colocó una pequeña porción de silicón pesado (Speedex®, Coltene/Whaledent) como material de relleno que ocupará temporalmente el espacio en el acrilizado de la prótesis y con esto aligerar el peso de la misma.

**Detalles finales:** se rescatan las dos prótesis del enmuflado, se recortan y quitan asperezas.

En la prótesis superior se procedió a realizar una pequeña apertura en el paladar para poder retirar el silicón de relleno, y luego sellar el espacio con acrílico autocurable (Figura 5). Para finalizar se pulieron las prótesis al alto brillo con la ayuda de un motor de banco (High Speed Alloy Grinder AG05®, Ray Foster), piedras rosa montadas (piedras montadas color rosa®, YINJILI), mantas para pulir y material de pulimento (Polyacril®) (Figura 6).

Se realizaron algunos ajustes selectivos con ayuda de papel de articular (Progress 100®, Bausch).

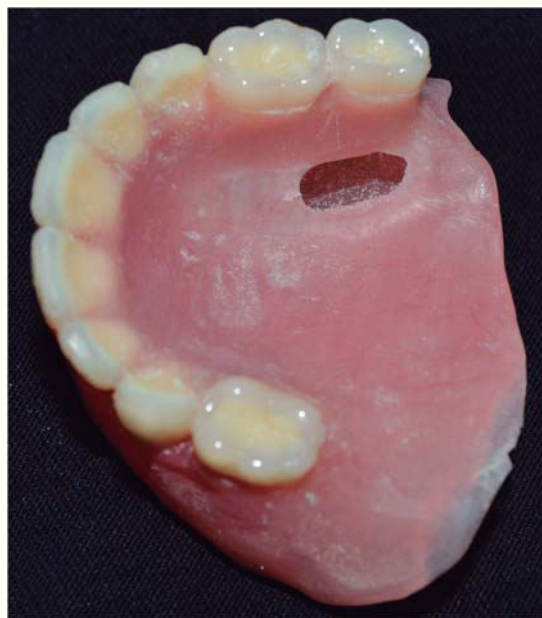

Figura 5. Prótesis superior ahuecada.

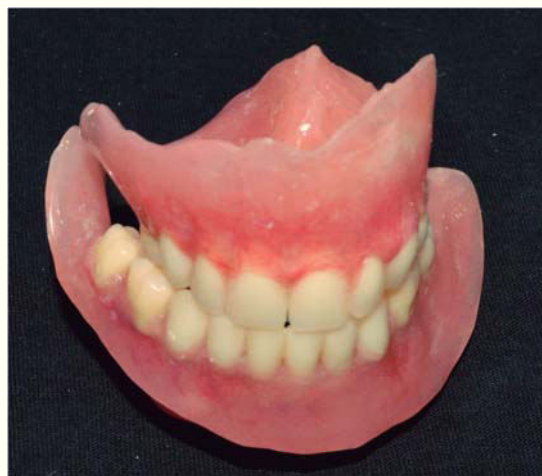

Figura 6. Prótesis recortadas y pulidas.

## RESULTADOS

La prótesis compensó la disminución excesiva de la dimensión vertical.

Al realizar las pruebas intraorales de oclusión y movimiento de lateralidad, la paciente reportó comodidad y aceptación de las prótesis.

El tratamiento protésico ayudó a mejorar la función masticatoria, fonética y estética en la paciente, reportando que presenta una adecuada función masticatoria y fonética misma que le ayudó a mejorar su calidad de vida reflejándose una mayor autoestima.



**Figura 7.** Aspecto con la prótesis.

El seguimiento de la paciente al mes, seis meses y un año, nos ha indicado que la prótesis ha sido cómoda y funcional (Figura 7).

### DISCUSIÓN

Los pacientes que presentan síndrome de Goldenhar son sometidos muchas veces de manera excesiva a múltiples cirugías con el fin de corregir la hipoplasia.<sup>4-6</sup> En este caso clínico la paciente fue sometida a tantas cirugías en su vida que a la fecha prefirió ya no ser intervenida de ninguna forma, aunque esto pudiera ayudar a la estabilidad de su rehabilitación protésica por medio de implantes. Este tipo de rehabilitación aparentemente convencional se sale de

los estándares dictados y establecidos en la prosthodoncia total, ayudándonos a poder mejorar la calidad de vida de la paciente de una manera no invasiva y con resultados satisfactorios para la misma.

### CONCLUSIÓN

Con los resultados de la rehabilitación presentados en este artículo, podemos concluir que se realizaron prótesis híbridas que cumplieron con los objetivos protésicos en la medida de lo posible, como fonética, masticación y estética.

### REFERENCIAS

1. Cruz M, Bosch J. *Atlas de síndromes pediátricos*. ESPAX, S.A. 2003. Edición especial para Nestlé México.
2. [http://www.microsomiahemifacial.org/?page\\_id=26](http://www.microsomiahemifacial.org/?page_id=26)
3. Muraca F et al. Síndrome di Goldenhar: descrizione de un caso clinico. *Revista Italiana di Genetica e Immunologia Pediatrica*. 2009; 17.
4. Mertelli H Jr et al. Goldenhar syndrome: clinical features with orofacial emphasis. *J Appl Oral Sci*. 2010;18 (6): 646-649.
5. Sesenna E et al. Mandibular distraction in neonatales: indication, technique, results. *Italian Journal of Pediatrics*. 2012; 30: 7.
6. Vendramini S et al. Oculoauriculovertebral spectrum with radical defects: a new syndrome or an extension of the oculoauriculovertebral spectrum? Report of fourteen Brazilian Cases and review of the literature. *Eur J Hum Genet*. 2007; 15 (4): 411-421.
7. Rosa RF, Graziadio C, Lenhardt R, Alves RP, Paskulin GA, Zen PR. Central nervous system abnormalities in patients with oculoauriculo-vertebral spectrum (Goldenhar syndrome). *Arq. Neuropsiquiatr*. 2010; 68 (1): 98-102.
8. Singh KL. Prostodontic rehabilitation of hemifacial microsomia. *SRM Journal of Research in Dental Sciences*. 2012; 3 (3): 215.
9. Federico Torres Terán, César Márin Lázaro y col. Elaboración de una sobredentadura modificada para paciente con secuelas quirúrgicas de labio y paladar hendidos: reporte de un caso. *Revista Odontológica Mexicana*. 2013; 17 (3): 181-184.

Dirección para correspondencia:  
**Iván Israel Ferat Conde**  
 E-mail: ferat\_conde@hotmail.com