



# Rehabilitación protésica integral en ausencia de maxilar. Reporte de un caso

## *Comprehensive prosthetic rehabilitation in absence of the maxilla. Clinical case report*

María de Lourdes Mendoza Ugalde,\* José Federico Torres Terán,<sup>§</sup> René Jiménez Castillo<sup>||</sup>

### RESUMEN

La prótesis maxilofacial estudia dos importantes ramas; la bucal y la facial. En relación a la bucal, algunos defectos originados por maxilectomías unilaterales o bilaterales ya sean parciales o totales en el tratamiento del cáncer de cabeza y cuello; dejan secuelas estructurales, funcionales y psicológicas; estableciendo así la necesidad de una rehabilitación protésica integral; para lo cual son utilizadas las prótesis obturadoras de paladar, que ofrecen así al paciente su reintegración a la sociedad con una mejor calidad de vida. En el presente caso clínico, el obturador es colocado en ausencia completa de maxilar, obteniendo como resultados el restablecimiento de las funciones y estética aceptables.

**Palabras clave:** Prótesis maxilofacial, maxilectomía, carcinoma epidermoide, obturador palatino, miniimplantes, distracción ósea, implantes cigomáticos.

**Key words:** Maxillofacial prosthesis, maxillectomy, squamous cell carcinoma, palatal shutter, mini-implants, distraction osteogenesis, zygomatic implants.

### ABSTRACT

Maxillofacial prosthesis studies comprehend two main branches: oral and facial. In the mouth, some defects caused by unilateral or bilateral maxillectomies performed as part of head and neck cancer treatment, leave structural, functional and psychological sequels. This gives rise to the need of a comprehensive prosthetic rehabilitation. To this end, palate prostheses are used, which offer patients' reinsertion into society as well as better quality of life. In the present clinical case, the shutter was placed in a situation of complete absence of the maxilla, achieving thus function re-establishment and acceptable aesthetics.

### INTRODUCCIÓN

El cáncer es un problema de salud pública en México, por sus graves manifestaciones clínicas y alta letalidad, además de la gran variedad de factores de riesgo individuales y ambientales asociados, como radiación ionizante (**rayos UV**), ocupacionales (**Rayos X**); **irritantes** (humo de soldadura, ozono, ácidos, prótesis mal ajustadas); **partículas neumoconióticas** (asbestosis<sup>1,2</sup> y silicosis); **alérgenos** (naturales o sintéticos); **cancerígenos** (benignos o malignos por insecticidas arsenicales, aserrín, amianto, cloruro de vinilo, aminas aromáticas, etcétera); **estilo de vida** (tabaquismo, alcoholismo, sífilis, VPH, mala higiene);<sup>3,4</sup> **factores genéticos** (mutaciones del gen p53, del cromosoma 9p21, mutación del gen RB),<sup>5,6</sup> o en relación a síndromes de cáncer hereditario (síndrome de Plummer Vinson);<sup>4,7</sup> los cuales aumentan en mayor grado dicho riesgo.<sup>8,9</sup> Estos se ven relacionados al aumento de la proporción de personas de mayor edad en el mundo, disminución de defunciones por enfer-

medades transmisibles, así como de mortalidad por enfermedades cardiovasculares en algunos países y aumento en formas de cáncer;<sup>9</sup> que afectan la susceptibilidad del paciente y más aún si presentan algún grado de malnutrición (30-50%), pudiendo presentar también recidiva tumoral.<sup>8,10,11</sup>

En México, el cáncer de cabeza y cuello corresponde al 17.6% del total de neoplasias malignas reportadas en el Registro Histopatológico de las Neoplasias en México (RHNM) en el 2002, donde el 12% corres-

\* Egresada de Prótesis Maxilofacial de la División de Estudios de Postgrado e Investigación de la UNAM y Residente del INCan.

§ Protesista Maxilofacial y Profesor de Asignatura de Prótesis Maxilofacial en la División de Estudios de Postgrado e Investigación de la Facultad de Odontología. México.

|| Jefe del Departamento de Prótesis Maxilofacial de la Unidad de Estudios de Postgrado e Investigación de la Facultad de Odontología. México.

ponde a VADS (vías aerodigestivas superiores); presentando el cáncer bucal 37% con una letalidad del 62.4%.<sup>9,12</sup>

Entre el 85-90% de los cánceres de VADS son por exposición al tabaco y su riesgo es proporcional a la intensidad de exposición y va en aumento de acuerdo al INEGI, donde los jóvenes entre 12-17 años han incrementado sus patrones de consumo.<sup>9,12</sup>

El consumo de alcohol, es otro factor importante asociado, produciendo sinergismo. Mientras un fumador o bebedor incrementan el riesgo en relación directa al consumo; quien bebe y fuma aumenta el riesgo 35 veces más.<sup>9</sup>

En México, se ha registrado como la neoplasia más frecuente de cavidad bucal al carcinoma epidermoide, presentándose en hombres con un total de riesgo de 1.4% y en mujeres de 0.9% en el área de cabeza y cuello; ubicándose en paladar 0.02% en hombres y 0.009% en mujeres, en una relación 1.7:1.2 respectivamente en 2007;<sup>12</sup> mientras que en Centro Médico Nacional «20 de Noviembre» en 2009 se realizó un estudio en el que se destaca una relación 2:1 hombre-mujer. Después del tratamiento hubo recurrencia de 46.9%, metástasis 32.2% y 22.45% en defunción.<sup>13</sup>

La incidencia de metástasis ganglionares en general oscila entre 10 y 40%, dando pocas metástasis a distancia. En el paladar duro y trigono retromolar, los tumores suelen notarse de forma temprana; siendo que en paladar producen sangrado y dolor.<sup>14</sup>

De acuerdo al tipo histológico del tumor, factores etiológicos y su localización, modificarán sus características epidemiológicas, sintomatología, progresión, terapéutica y pronóstico.<sup>4</sup> El **carcinoma epidermoide** es una neoplasia maligna que se origina de las células escamosas y representa el 92% del total de neoplasias en cavidad oral, seguido del Ca. basocelular y el melanoma.<sup>13,15,16</sup> Ocupa el número 12 de todas las neoplasias malignas en el mundo, afectando principalmente a pacientes de la séptima década de la vida con una edad promedio de 68 años.<sup>13</sup> Este carcinoma en cabeza y cuello, ocurre más frecuentemente en hombres de edad avanzada; sin embargo, se ha reportado un incremento de incidencia en personas jóvenes y mujeres; así como en mujeres embarazadas.<sup>17</sup> Puede iniciarse como una leucoplasia (2-4% invasivo) o eritroplasia (80% invasivo) en zonas de alto riesgo, considerando piso de boca, cara ventrolateral de la lengua, paladar blando y velo del paladar.<sup>18</sup> La diferente localización del tumor, dará lugar a patrones de comportamiento y pronóstico distintos que requerirán de diferentes tratamientos.<sup>14,19</sup>

Las reacciones a los diferentes tipos de tratamiento modifican los tiempos de rehabilitación protésica, du-

rante y después de los mismos; ya sean adyuvantes o concomitantes (quimioterapia, radioterapia, cirugía); los cuales son alternativos y aumentan la preservación de órganos, mejorando el éxito del tratamiento.<sup>8</sup>

La quimioterapia consiste en la administración de fármacos antineoplásicos que provocan la destrucción de células tumorales, obstaculizando su división celular. Los más empleados en cabeza y cuello son la bleomicina, cisplatino, metotrexato, el 5 fluoruracilo, la vinblastina, ciclofosfamida, carboplatino, gefitinib, erbitux y cetuximab.<sup>20-22</sup> Algunos antineoplásicos pueden provocar lesiones a largo plazo en el sistema hematopoyético.<sup>23</sup> Puede ser curativa (control total del tumor); coadyuvante (después de la cirugía reduciendo el riesgo de metástasis); previa (reducción parcial del tumor complementando la cirugía o radioterapia) y paliativa (mejora la calidad de vida del paciente).<sup>14,20</sup> El conocimiento del estado del VPH (virus del papiloma humano) se está convirtiendo en una consideración importante en la valoración del tratamiento para pacientes con cáncer de cabeza y cuello. Los pacientes VPH positivos, responden mejor al tratamiento y las investigaciones están tendiendo a estratificar a los pacientes por su estado de VPH en los ensayos clínicos.<sup>21</sup>

La radioterapia mediante radiaciones ionizantes destruye células cancerosas o aminora su crecimiento. En cabeza y cuello es una forma común de tratamiento, aproximadamente el 50% del total de cánceres de estas zonas, sola o combinada con quimioterapia y/o cirugía.<sup>14,20</sup> Puede presentar complicaciones orales como mucositis, infecciones micóticas o bacterianas, disfunción de glándulas salivales, fibrosis, caries dental, disfunciones del sentido del gusto u osteorradionecrosis.<sup>14,19,22</sup>

El tratamiento quirúrgico de cabeza y cuello, conlleva una serie de repercusiones funcionales de las estructuras anatómicas afectadas por la tumoración, ya sea en la movilidad del cuello y región escapular, alteraciones en la cicatrización y drenaje linfático; así como en la deglución; implicando una cirugía de exéresis o resección tumoral y/o la cirugía linfática de estructuras afectadas por el tumor.<sup>19</sup>

Así, las secuelas originadas por el tratamiento quirúrgico en la zona oroantral, son producidas por la maxilectomía (limitada, parcial, medial, subtotal, total, radical o extendida),<sup>24</sup> son tanto **estructurales** (comunicación oroantral),<sup>3,24</sup> **funcionales** (respiración, masticación, deglución y fonación); y **psicológicas**.<sup>3</sup>

Aramany, realizó una clasificación de defectos maxilares, basada en relación al área del defecto y el remanente de órganos dentarios.<sup>25</sup> La clasificación I, II y IV (defectos laterales con márgenes anteriores

cerca de la línea media) ocurren con más frecuencia.<sup>26</sup> Así, es de suma importancia considerar que defectos amplios totales de paladar duro y blando no son considerados en dicha clasificación (en paladar blando se consideran más como defectos congénitos);<sup>26</sup> quien lo menciona es Kan-ichi Seto en 2003 (clasificación HS), refiriéndose a este como H6SODxT3 (defecto completo sin involucrar paladar blando, imposible determinar el grado de apertura bucal y sin presencia dental).<sup>3</sup> Tomando en cuenta que se involucra no sólo el maxilar, sino también el paladar duro y senos paranasales; y por la misma pérdida de soporte que presenta el maxilar, existe enoftalmos y diplopía.<sup>27</sup>

La rehabilitación maxilofacial del paciente con cáncer de cabeza y cuello demanda conocimiento de la enfermedad, tipo de resección, márgenes y postratamiento.<sup>7,28-30</sup> El área de cirugía reconstructiva ha tenido avances en técnicas con injertos óseos, musculares y epiteliales con la finalidad de soportar una prótesis.<sup>7,28,30</sup> La rehabilitación protésica incluye al **obturador palatino**, cuya elaboración presenta modificaciones a la prostodoncia total,<sup>3,4,28</sup> considerando el volumen del defecto, tejidos duros y blandos remanentes, calidad de la mucosa; así como la estabilidad y retención de dicho aparato; el cual determinará su diseño. También se debe considerar la experiencia del paciente con prótesis dentales, control neuromuscular y su historial terapéutico previo (radioterapia, quimioterapia, cirugía).<sup>24,27</sup>

El obturador palatino es una prótesis que se utiliza para cerrar una abertura, ya sea congénita o adquirida; manteniendo la integridad de los compartimentos orales y nasales. Facilita el habla, deglución y masticación, en etapas quirúrgicas, provisionales y definitivas.<sup>3,31</sup>

En casos severos, al ser necesaria la extensión del obturador por su rigidez a zonas de tejido blando, complica la rehabilitación; porque no sólo necesita las características ya antes mencionadas, sino también el sellado del obturador en márgenes libres móviles. Así, se han llegado a considerar a los implantes osteointegrados (incluidos los miniimplantes e implantes cigomáticos) como aquellos que proveen mayor retención, a veces haciendo necesaria la distracción ósea. Se debe tomar en cuenta la reacción del tejido óseo a la inserción del implante (unión hueso-implante), limpieza y preparación de la superficie del implante, así como el tipo de hueso (zona a implantar) y el tipo de implante.<sup>27,32-34</sup> Se deben tomar a consideración los factores de riesgo en pacientes que son sometidos a esta terapéutica, los cuales deberán dirigirse a programas preventivos especiales, influyendo así, en el éxito o fracaso del tratamiento; tales como edad, esta-

do médico, estado psicosocial, hábitos, periodontitis, osteoporosis o cáncer.<sup>35</sup>

La distracción ósea es un proceso desencadenado por la aplicación de tensión planeada y controlada sobre una corticotomía u osteotomía, que permite la neoformación ósea y su elongación a partir de un callo óseo. Esta elongación es transmitida a los tejidos blandos e induce el crecimiento de los mismos en forma gradual y continua, desarrollándose en cuatro fases: osteotomía, latencia, distracción y consolidación.<sup>32,36</sup> Se ha demostrado que es seguro y efectivo, generando distracción histiogénica (músculos masticatorios, tejido subcutáneo y piel).<sup>36</sup>

El uso de miniimplantes (MDI) será para aquellos pacientes en cuyo caso no exista estructura ósea suficiente para la colocación de implantes menores a 3.75 mm. Cuentan con un diámetro de 1.8 mm y entre sus ventajas incluyen el menor sangrado y menor incomodidad en el postoperatorio, cicatrización más rápida (por la reducción de la maniobra quirúrgica), menor pérdida ósea comparado al método tradicional; además de ser económico. Primero se usaron de forma provisional para carga inmediata junto con los implantes convencionales, con la finalidad de ser medios de retención de prótesis inmediatas, para prevenir cargas prematuras en el hueso y no comprometer a los implantes definitivos. En estudios previos se ha demostrado que su éxito oscila entre el 92 y 97%, según el número y zona quirúrgica.<sup>37</sup>

Los implantes cigomáticos creados y desarrollados por el Dr. Branemark, han sido usados como anclaje posterior para prótesis implanto-soportadas en pacientes con atrofia maxilares severas desde 1990. Están indicados en casos de reabsorciones maxilares severas o en pacientes edéntulos superiores totales, eliminando la necesidad de injertos óseos o levantamiento de seno maxilar. Se introducen en el hueso cigomático, los cuáles pueden ir acompañados de otros implantes convencionales en la zona anterior del maxilar, donde usualmente si existe hueso remanente. Después de la colocación de los implantes se puede alojar una prótesis provisional. Se debe esperar que los implantes se óseo integren entre 4 y 6 meses, para poder colocar la prótesis definitiva.<sup>32,38-40</sup>

## PRESENTACIÓN DE CASO CLÍNICO

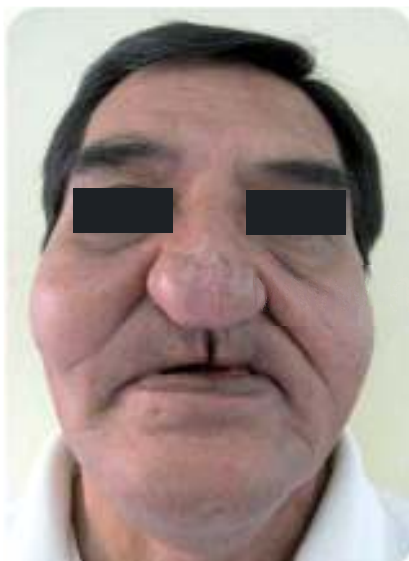Paciente masculino de 69 años de edad, originario y residente de la Ciudad de México, estado civil: unión libre, religión católica y ocupación taxista. Fue diagnosticado en 1992 en el Instituto Nacional de Cancerología de México con Ca. epidermoide indiferenciado de paladar duro, cuyas dimensiones eran

de 1 x 2 x 1.5 aprox. padece hipertensión arterial, gastritis y diabetes tipo II bajo tratamiento médico (este último adquirido después del tratamiento con quimioterapia). El paciente refiere haber sido fumador de dos cajetillas de cigarro diarias, aunado al consumo de alcohol.

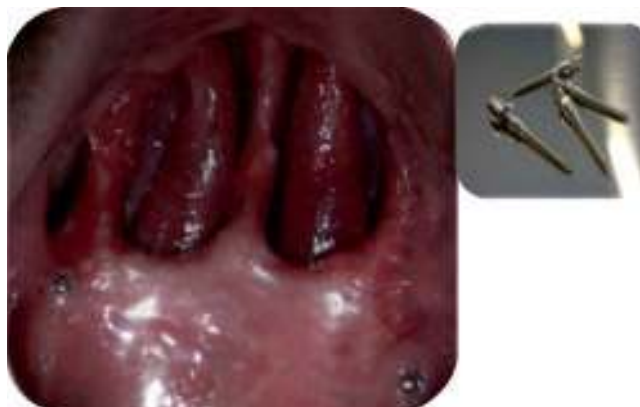Después de haber sido diagnosticado, el paciente refiere haber recibido durante cinco años quimioterapia con Cis platino y 5FU, obteniendo resultados favorables, en cuanto a evitar que la neoplasia creciera y originara metástasis. Después de dicho tratamiento, presentó recidiva tumoral locorregional, alcanzando la dimensión completa del maxilar, por lo que fue necesaria la cirugía que consistió en maxilectomía total bilateral con resección radical de cuello, teniendo como secuela un colapso facial del tercio medio de la cara. No recibió radioterapia postoperatoria (*Figura 1*).

Debido a la complejidad de la rehabilitación, se analizaron varias formas de tratamiento (tomando en cuenta que no recibió radioterapia) tales como: colocación de 4 miniimplantes (2 en la zona posterior y 2 en la zona anterior); los cuales previamente con ayuda de la estereolitografía, se planeó su ubicación ideal para la realización de la guía quirúrgica (*Figuras 2 y 3*).

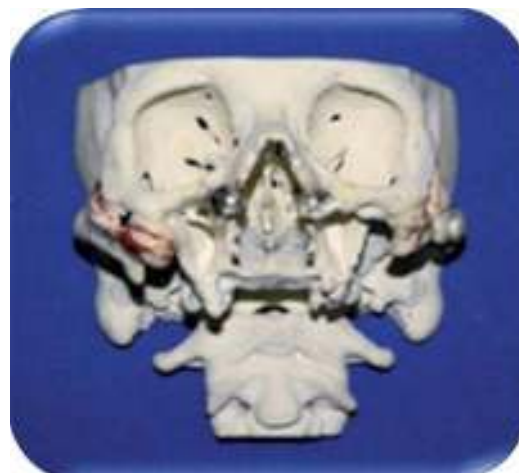
Las dentaduras realizadas, presentaron insuficiente estabilidad y retención inicial. Considerando la dentadura superior, en determinado tiempo, necesitó mayor funcionalidad y estética, de acuerdo a los requerimientos y cambios del tejido remanente; por lo que dicha retención ya no era suficiente (*Figura 4*).



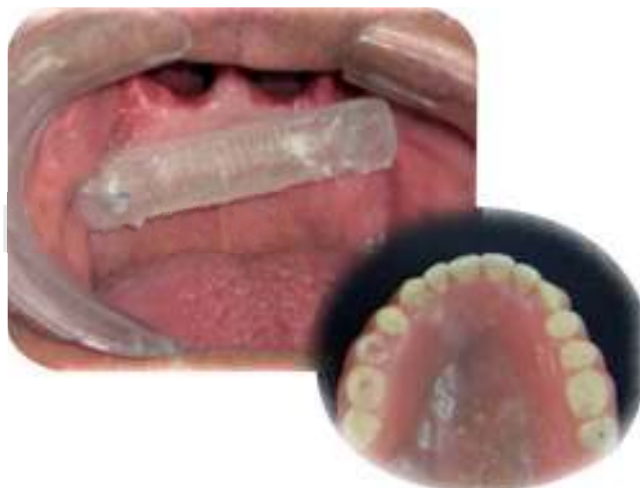**Figura 1.** Colapso facial del tercio medio de la cara.



**Figura 2.** Miniimplantes colocados.

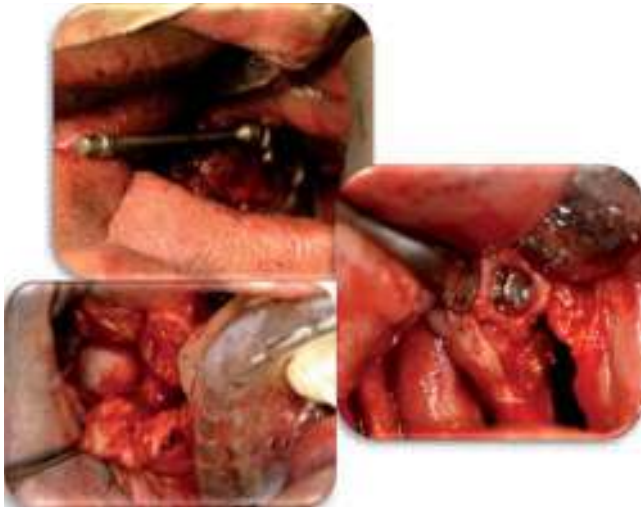

**Figura 3.** Estereolitografía utilizada para el análisis prequirúrgico.

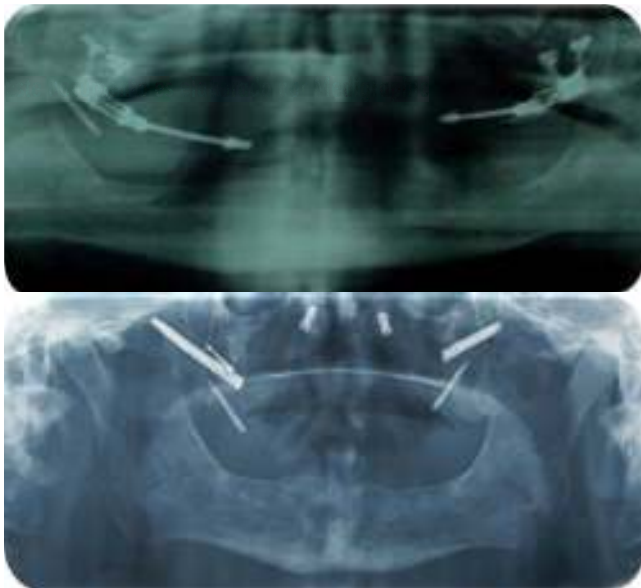


**Figura 4.** Dentadura total adaptada a los miniimplantes.





**Figura 5.** Procedimiento quirúrgico de la colocación de distractores óseos e implantes cigomáticos.



**Figura 6.** Seguimiento con ortopantomografías de distractores óseos e implantes colocados.

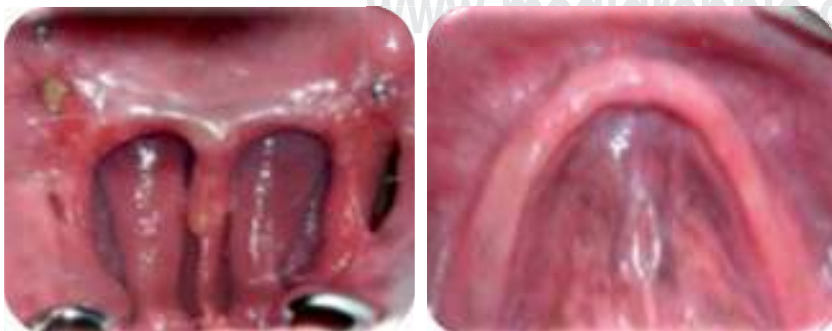Se decide la colocación de distractores óseos, con la finalidad de obtener una zona de mayor soporte para después colocar implantes cigomáticos, previo análisis coordinado del equipo multidisciplinario; y así remodelar dicha zona para lograr más soporte y estabilidad del obturador definitivo (*Figuras 5 y 6*).

Lamentablemente, dichos implantes fueron rechazados por la zona implantada, debido a la insuficiencia ósea; aún esperando el tiempo indicado de osteointegración (entre 4 y 6 meses), así como la curación, prevención y control de infecciones.

Debido a la respuesta ósea a los implantes, se decidió realizar prótesis totales modificadas. Al valorar el defecto, se cuentan con dos miniimplantes posteriores, que dan un poco de apoyo a la dentadura, pero no logran evitar el desplazamiento de la misma ante la masticación y fonación principalmente, afectando también la comodidad y estética del paciente (*Figura 7*).

### METODOLOGÍA

1. Se procede a realizar la toma de impresión anatómica del defecto, utilizando alginato de gelificado rápido y manipulándolo de acuerdo a las instrucciones del fabricante. Asimismo, se toma la impresión anatómica de la arcada inferior (*Figura 8*).
2. Se obtienen los positivos en yeso piedra tipo III de ambas arcadas (*Figura 9*).
3. Se procede a la elaboración de cucharillas individuales, para después rectificar bordes con modelina en barra tipo II, tanto del defecto como de la arcada inferior.
4. Ya rectificadas los bordes, se realiza la toma de impresión fisiológica con hule de polisulfuro. Primero del defecto superior y después de la arcada inferior (*Figura 10*).
5. Se realiza el bardado de las impresiones, para así obtener los modelos de trabajo en yeso tipo IV (*Figura 11*).
6. Se recortan los modelos de trabajo y se realizan las bases de registro con rodillos de relación, para

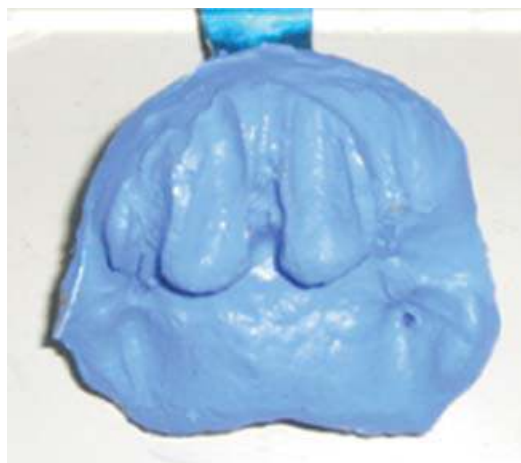

**Figura 7.**

Fotografías intraorales iniciales.

después realizar las pruebas estética, fonética y protésica.

7. Después de obtener las relaciones cráneo-mandibulares, se toman las llaves plásticas; para proceder a la transferencia de los modelos a un articulador semiajustable.
8. Transferidos los modelos, se seleccionan los dientes, de acuerdo a los principios establecidos para poder ser colocados y balanceados posteriormente.
9. Se realiza prueba en boca (*Figura 12*).
10. El procesado tanto del obturador como de la dentadura inferior, se realiza con la técnica de cera perdida. No olvidando dejar ahuecado el obturador para hacerlo más liviano.
11. Se procesan las dentaduras conacrílico termocurable, manipulan- dolo de acuerdo a las instrucciones del fabricante.
12. Finalmente se recuperan las dentaduras de las muflas para ser recortadas, pulidas y colocadas en el paciente (*Figuras 13 a 15*).



**Figura 8.** Impresión superior.

13. Se le indica al paciente sobre el uso y mantenimiento de las prótesis; así como citas periódicas para valorar la adaptación a las mismas.

El obturador ha sido realizado de acuerdo a las bases fundamentales de la prótesis total, al cual se le han realizado modificaciones, con la finalidad de obtener mejores resultados.

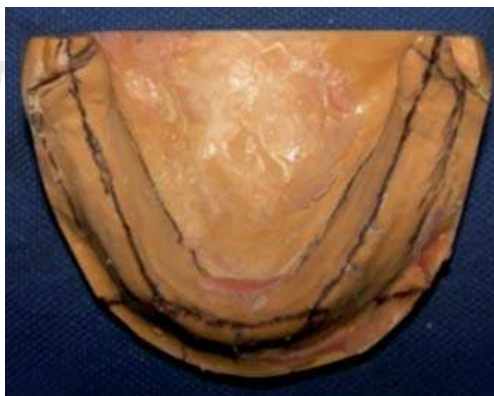## DISCUSIÓN

El carcinoma epidermoide, es una neoplasia maligna de las más frecuentes presentadas a nivel mundial, y al igual que numerosos autores lo refieren,<sup>9,12-14,16-18</sup> constatamos que el beber y fumar a la vez, potencializa el riesgo de contraer cáncer en cavidad oral.

Así, la rehabilitación protésica satisfactoria, requiere expectativas multidisciplinarias para obtener como resultado una adaptación funcional adecuada,<sup>24</sup> debido a que el diagnóstico, terapéutica y rehabilitación del paciente con cáncer de cabeza y cuello son complejos.<sup>28</sup> En dado caso que el defecto maxilar no sea quirúrgicamente reconstruido, el obturador quirúrgico es el indicado para sellar el defecto, debido a que soportará el sitio quirúrgico y restaurará la función oral.<sup>27</sup>

Un punto muy importante a señalar, es que la prótesis obturadora ha recibido muchas modificaciones, debido a que las bases fundamentales de la prótesis total se basa en el reborde residual y en este caso no existe reborde. Clasificaciones como las de Aramany, no refieren la pérdida total de maxilar; mientras que Kan-ichi Seto ya lo menciona, pero no explica como rehabilitar a un paciente con este tipo de defecto.<sup>3,25</sup> Mientras que Ortegon y cols. (2008), así como Cheng y cols. (2004) ya lo mencionan con diferentes técnicas.<sup>24,27</sup>

Así, la retención de un obturador completo bilateral puede ser soportado usando muchos métodos, tales como: (1) Las estructuras remanentes del maxilar y el




**Figura 9.**

Modelo de estudio superior e inferior.

tercio posterior del paladar blando; (2) soportando el obturador en una banda lateral cicatrizada; (3) extendiendo la prótesis extraoralmente hacia las narinas; y (4) en base a implantes ósteointegrados.<sup>24,32</sup>

El método utilizado en la fabricación del obturador en este reporte involucró dos tiempos: (1) La elabora-



**Figura 10.** Impresión fisiológica con hule de polisulfuro.



**Figura 11.** Modelo de trabajo.

ción del obturador y dentadura inferior; (2) y hasta el momento de ser procesadas, se realiza en el obturador el procedimiento de ahuecado, utilizando acrílico termocurable. Debido a que en situaciones donde el defecto sea más complejo, el obturador debe ser fabricado en segmentos.<sup>27</sup>

Hay que tomar en cuenta que existirán modificaciones y alteraciones en el tratamiento clínico y de laboratorio durante la elaboración de dicha prótesis obturadora, tales como: (1) Durante la fabricación de la prótesis provisional; (2) durante la fabricación del bulbo en la prótesis definitiva; (3) la relación máxilo-mandibular, así como (4) la inserción de la prótesis definitiva; donde un defecto maxilar amplio, compromete la funcionalidad de la prótesis.<sup>27</sup>

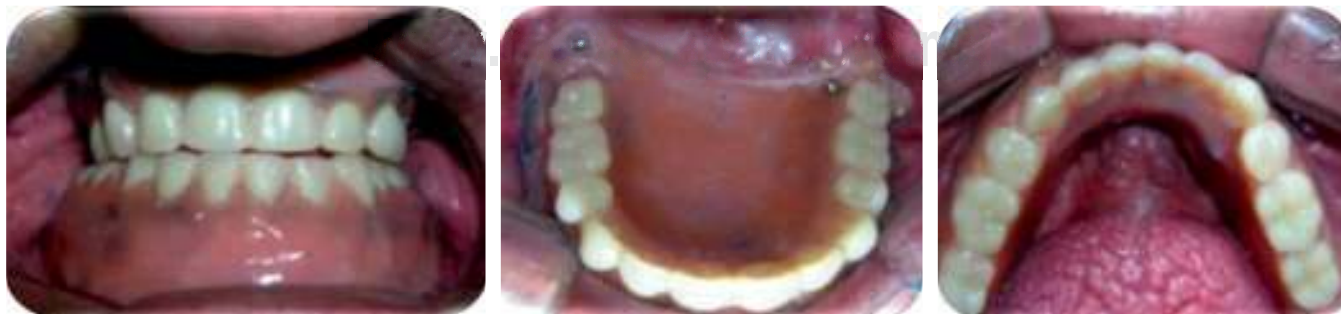Así, un apropiado plan de tratamiento para una resección tan amplia, requiere siempre de una aceptación prequirúrgica por parte del paciente; el cual estará en manos de un equipo constituido por cirujanos, protesistas maxilofaciales, foniatras, nutriólogos y psicólogos.<sup>27</sup>

De igual manera, es importante señalar que el éxito de una rehabilitación protésica depende del 50% del médico y el otro 50% del paciente (antes, durante y después del tratamiento).

Finalmente, se restauró en la medida de lo posible, la deglución, el habla, masticación, apariencia estética; así como el bienestar psicológico del paciente, que se verán reflejados en su comodidad y seguridad, requeridos para reintegrar al paciente a la sociedad, dándole una buena calidad de vida.<sup>24,27</sup>

## CONCLUSIONES

El paciente tiene una historia de quimioterapia por cinco años, con la posterior colocación de miniimplantes, realización de distracción ósea y colocación de implantes cigomáticos, en base a estereolitografías. Su experiencia clínica fue desfavorable, resultado de la poca calidad ósea resultante, decidiendo elaborar

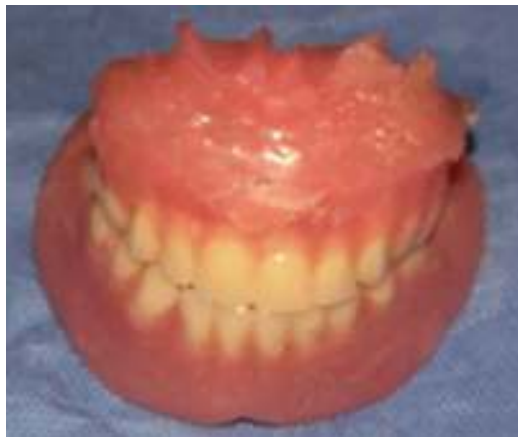

**Figura 12.** Colocación de dentaduras en el paciente.

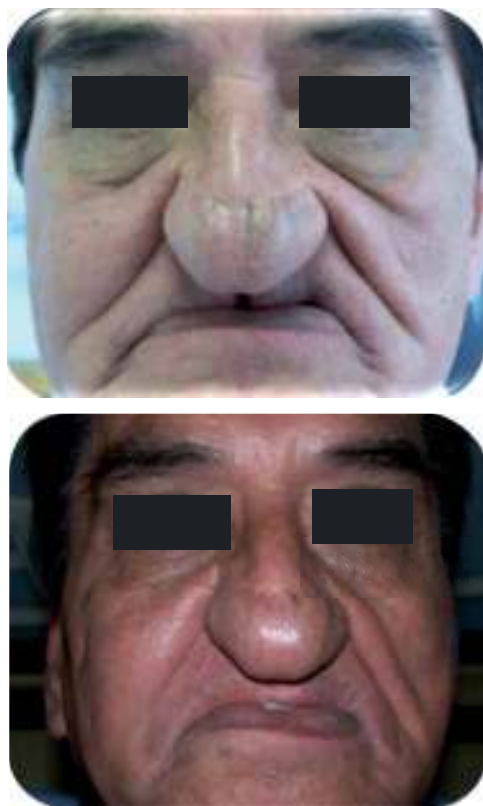

una prótesis total inferior y un obturador palatino modificado.

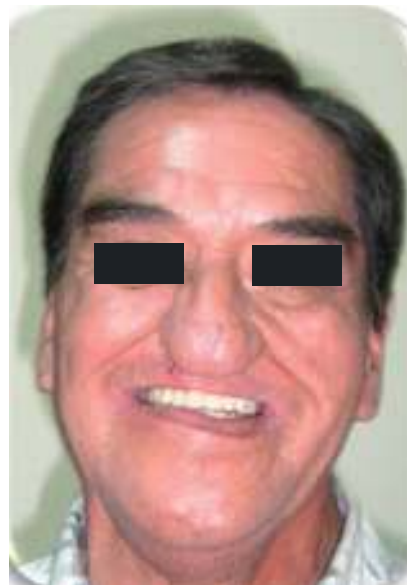Al realizarle una maxilectomía total bilateral, su pronóstico era desfavorable además de ser desdentado total inferior, por lo que hubo la necesidad de elaborar un obturador funcional, retentivo y ligero, que logra-



**Figura 13.** Dentaduras terminadas.



**Figura 14.** Antes (A) y después (B) de la colocación de las dentaduras (en un primer resultado).



**Figura 15.** Dentadura final (segundo resultado).

ra primeramente una barrera entre la cavidad bucal y nasal; además logró dar soporte y estabilidad aunada a la elaboración de la dentadura total inferior, sin la necesidad de utilizar adhesivos.

Presentó una buena cicatrización del defecto, aunado a su actitud positiva, lo cual es muy importante en el proceso.

Nos percatamos, que la prótesis palatina modificada, permite dar al paciente otra opción de tratamiento con materiales de acrílico, cumpliendo así con las expectativas que él mismo esperaba: mejorar su calidad de vida.

Así, el paciente presenta ya una mejor adaptación al obturador palatino; puede comer, succionar líquidos y hablar mejor; es más estética; dándole mayor seguridad para desenvolverse en la sociedad.

## REFERENCIAS

1. García C. Asbestos de México. *Bol Soc Geol. Mexicana*. 1978; 39 (2): 154-161.
2. Concepción FR. Asbesto: un peligro latente para la salud Rev del Centro de Inv (Méx). *Universidad La Salle*. 2006; 7 (25): 91-108.
3. Kan-ichi Seto. *Atlas of oral and maxillofacial rehabilitation*. Tokyo (Japón): Quintessence Books; 2003. pp. 2-50.
4. Muñoz H et al. Supervivencia en el carcinoma epidermoide de cavidad oral. *Acta Otorrinolaringol Esp*. 2001; 52: 381-386.
5. Martín N et al. Retinoblastoma. *Annals d Oftalmología*. 2001; 9 (2): 74-92.
6. Alvarado CB et al. Prevalencia de retinoblastoma del 2002 al 2006 en una unidad médica de alta especialidad. *Rev Mex Oftalmol*. 2007; 81 (6): 336-339.
7. Rivas B. Reconstrucción en cirugía oncológica de cabeza y cuello: Perspectivas. *Cancerología*. 2007; 2: 39-46.



8. Devita V, Lawrence T, Rosenberg S et al. *DeVita, Hellman, and Rosenberg's Cancer: Principles & Practice of Oncology*. 8<sup>th</sup> edition. Philadelphia: Lippincott Williams and Wilkins; April 22, 2008.
9. Tirado GG. Epidemiología y etiología del cáncer de cabeza y cuello. *Revista de Cancerología*. 2007; 2 (3): 9-17.
10. Villares MC et al. El estado nutricional en pacientes con cáncer de cabeza y cuello: Implicaciones pronósticas. *Nutr Hosp*. 2003; 18 (2): 91-94.
11. Martínez VR. Valoración del estado de nutrición en el paciente con cáncer. Departamento de Nutrición, Instituto Nacional de Cancerología. *Revista del Instituto Nacional de Cancerología de México*. 2007; 2 (4): 315-326.
12. Rizo R et al. Registro hospitalario de cáncer: compendio de cáncer 2000-2004. *Revista del Instituto Nacional de Cancerología de México*. 2007; 2 (3): 203-287.
13. Meza GG, Muñoz IJJ, Páez VC, Cruz LB, Aldape BB. Carcinoma de células escamosas de cavidad bucal en un centro de tercer nivel de atención social en la Ciudad de México. Experiencia de cinco años. *Avances en Odontoestomatología*. 2009; 25 (1): 19-28.
14. Villar AR. *Cáncer de cabeza y cuello*. España: Doyma; 1989. pp. 1-111.
15. Sosa OS, Torres TJF, Medrano GE, González CV, García LJC. Prótesis faciales retenidas con implantes e imanes: presentación de tres casos clínicos en pacientes oncológicos. *Cancerología*. 2008; 3: 71-76.
16. Bailey JS et al. Management of oral squamous cell carcinoma treated with inadequate excisional biosy. *J Oral Maxillofac Surg*. 2001; 59: 1007-1010.
17. García AG, Antunez JL, Gándara JR, Pombar MC. Squamous cell carcinoma of the maxilla during pregnancy: report of case. *J Oral Maxillofac Surg*. 2001; 59: 456-461.
18. López M et al. Carcinoma epidermoide de cavidad oral. Casos clínicos. 2007; 4 (2):
19. Souto C et al. Physicaltherapy and swallowing reeducation in surgery of head and neck neoplasm. *Fisioterapia*. 2003;25 (5): 311-327.
20. Caribé-Gomes F, Chimenos-Küstner E, López-López J, Fines-tres-Zubeldia F, Guiux-Melcior B. Dental management of the complications of radio and chemotherapy in oral cancer. *Med Oral*. 2003; 8: 178-187.
21. Petrelli NJ et al. Clinical cancer advances 2009: major research advances in clinical treatment prevention and screening-a report from the American Society of Clinical Oncology (ASCO). *J Clin Oncol*. 2009; 27 (35): 6052-6069.
22. Awidi A et al. Double-blind, placebo-controlled cross-over study of oral pilocarpine for the prevention of chemotherapy-induced oral mucositis in adult patients with cancer. *Eur J Cancer*. 2001; 37: 2010-2014.
23. Dennis A, Casciato-Barry B, Lowitz. *Oncología clínica*. Editorial Marbán, España 2001. pp. 61-62.
24. Ortegon SM, Martin JW, Lewin JS. A hollow delayed surgical obturator for a bilateral subtotal maxillectomy patient: a clinical report. *J Prosthet Dent*. 2008; 99: 14-18.
25. Aramany M. Basic principles of obturator design for partially edentulous patients. Part I: Classification. *J Prosthet Dent*. 2001; 86 (6): 559-561.
26. Stewart K, Rudd K, Kuebker W. *Prostodoncia parcial removable*. 2da edición. Caracas (Venezuela): Actualidades Médico- Odontológicas Latinoamericana; 1993. pp. 635-665.
27. Cheng AC, Somerville DA, Wee AG. Altered prosthodontic treatment approach for bilateral complete maxillectomy: a clinical report. *J Prosthetic Dent*. 2004; 92: 120-124.
28. Sergio RA. *Tumores de cabeza y cuello*. 2da. Edición. México: Manual Moderno; 2003.
29. Taylor T. *Clinical maxillofacial prosthetics*. China: Quintessence Books; 2000.
30. Robert C et al. Maxillofacial prosthetic rehabilitation combined with plastic and reconstructive surgery. *Oncology, M.D. Anderson*. 1993; 6 (2): 1-11.
31. McGivney GP, Carr BA, Brown TD. *Prótesis parcial removable*. 10 ed. México: Médica-Panamericana; 2004. pp. 495-513.
32. Chiapasco, Matteo-Romeo, Eugenio. *Rehabilitación implanto soportada en casos complejos*. Editorial AMOLCA. Colombia. 2006. pp. 319-462.
33. Bottino A. *Nuevas tendencias 5 implantodoncia*. Brasil: Artes Médicas Latinoamericana; 2008. pp. 123-137.
34. Hobkirk John-Watson Roger. *Color atlas and text of dental and maxillofacial implantology*. Spain: Mosby-Wolfe; 1995. pp. 35-52.
35. Gutiérrez JL, García M. *Integración de la implantología en la práctica Odontológica*. Madrid: Ergon; Madrid. pp. 29-41.
36. Domínguez NM et al. *Distracción osteogénica maxilar con uso de máscara facial y minitomillos en pacientes de fisuras faciales. Reporte de un caso*. Hospital General "Dr. Manuel Gea González". México, D.F. 2010.
37. Sierra A et al. Efectividad de los mini-implantes dentales como medio de retención de prótesis transitorias de carga inmediata en pacientes edéntulos. *Odous Científica*. 2008; 9 (2): 33-39.
38. Pintor W et al. Nueva indicación de implantes cigomáticos para la rehabilitación fija de desdentados parciales: reporte de un caso. *Rev Esp Cir Oral y Maxilofac*. 2007; 29 (4): 279-282.
39. Zerón A et al. Oseointegración: serendipia o razonamiento científico. *Revista Mexicana de Implantología Bucal y Maxilofacial*. 2006; 2 (3): 11-16.
40. Schmidt B et al. Reconstruction of extensive maxillary defects using zygomatic implants. *J Oral Maxillofac Surg*. 2004; 62 (Suppl 2): 82-89.

Dirección para correspondencia:  
**María de Lourdes Mendoza Ugalde**  
 E-mail: lulapmf@hotmail.com