



# Tumor de Warthin: Una experiencia del Hospital «General Calixto García». La Habana, Cuba

## *Warthin's tumor: An experience of the General Hospital «Calixto García». Havana, Cuba*

Alejandro Donohue Cornejo,\* Ana Dolores Mori Estévez,<sup>§</sup> Guillermo Sánchez Acuña,<sup>||</sup>  
Dalia Abril Guzmán Gastelum,\* Raúl A Sánchez Rubio Carrillo,<sup>¶</sup>  
Daniel Alberto Constandse Cortez,\* Luis Alberto Gaitán Cepeda\*\*

### RESUMEN

**Antecedentes:** El tumor de Warthin –tumor benigno de glándulas salivales– fue reportado por primera vez en 1895 por Hildebrand y posteriormente en 1929 Warthin lo describió ampliamente. Es la segunda neoplasia más frecuente de las glándulas salivales, representando el 10% de todos los tumores de glándulas salivales. **Métodos:** Se realizó un estudio retrospectivo de tumores de glándulas salivales del Departamento de Anatomía Patológica del Hospital «Calixto García» de La Habana, Cuba, durante el periodo de enero del 2001 a diciembre del 2008. Los casos fueron rediagnosticados por dos expertos en patología bucal, basados en los criterios diagnósticos propuestos por la Organización Mundial de la Salud en el 2005. **Resultados:** De 159 casos, 113 (71.1%) fueron tumores benignos (48 hombres, 65 mujeres; promedio de edad 50.8 [± 15], rango de edad 20-80 años). El tumor más frecuente fue el adenoma pleomorfo con 77 casos (68.1%), seguido del tumor de Warthin con 33 casos, que constituyen el 20.7% del total de tumores de glándulas salivales incluidos y el 29.2% del total de los tumores benignos. **Conclusiones:** En nuestro estudio la proporción del tumor de Warthin está dentro de las más altas, acorde a lo reportado en la literatura de los últimos años.

**Palabras clave:** Tumor de Warthin, epidemiología, Cuba.

**Key words:** Warthin's tumor, epidemiology, Cuba.

### ABSTRACT

**Background:** Warthin's tumor, a benign tumor of the salivary glands, was first described by Dr. Hildebrand in 1896. It was later extensively described by Dr. Warthin in 1929. It represents the second most frequent neoplasia found in the salivary glands. It constitutes 10% of all salivary glands tumors. **Methods:** A salivary gland retrospective study was conducted at the Pathological Anatomy Department of the «Calixto García» Hospital in Havana, Cuba. The study was conducted in the period comprised between January 2001 and December 2008. Two oral pathology experts re-diagnosed the cases following diagnostic criteria proposed in 2005 by the World Health Organization (WHO). **Results:** Out of 159 studied cases, 113 (71.1%) were benign tumors (48 male patients, 65 female, average age 50.8 [± 15], age range 20-80 years). Most frequently found tumor was pleomorphic adenoma, which counted 77 cases (68.1%) followed by Warthin's tumor with 33 cases (20.7%) of all included salivary glands tumors and 29.2% of benign tumors. **Conclusions:** The present study revealed the fact that Warthin's tumor proportion is among the highest reported in recent years in scientific literature.

### INTRODUCCIÓN

El tumor de Warthin (TW) –tumor benigno de glándulas salivales–, también conocido como cistadenoma papilar linfomatoso o adenolinfoma,<sup>1,2</sup> fue reportado por primera vez en 1895 por Hildebrand y, posteriormente, en 1929 Warthin lo describió ampliamente.<sup>1-3</sup> El TW es la segunda neoplasia más frecuente de las glándulas salivales,<sup>4,5</sup> representando el 10% de todos los tumores de glándulas salivales.<sup>4</sup> Se presenta predominantemente en la quinta y séptima décadas de la vida, teniendo una fuerte predisposición por el género masculino con una relación hombre:mujer de 3:1.

\* Laboratorio de Patología Bucal, Departamento de Estomatología, Instituto de Ciencias Biomédicas, Universidad Autónoma de Ciudad Juárez, México.

§ Departamento de Anatomía Patológica, Hospital «Calixto García». La Habana, Cuba.

|| Departamento de Cirugía de Cabeza y Cuello, Hospital «Calixto García». La Habana, Cuba.

¶ Facultad de Odontología, Campus Mexicali, Universidad Autónoma de Baja California.

\*\* Laboratorio de Patología Clínica y Experimental, División de Estudios de Postgrado e Investigación, Facultad de Odontología, Universidad Nacional Autónoma de México.

El TW se presenta casi exclusivamente en el lóbulo superficial de la glándula parótida, pudiendo ser bilateral (tumores sincrónicos) o múltiple,<sup>6</sup> o aun se puede presentar una segunda o subsecuentemente tercera lesión años después (tumores metacrónicos).<sup>7,8</sup> Microscópicamente es un tumor compuesto de estructuras quísticas con proyecciones papilares revestidas por una doble capa epitelial sobre un estroma linfoide que, incluso, pueden constituir verdaderos centros germinales.<sup>4</sup>

El epitelio luminal está compuesto por células columnares de núcleo ovoide apical o central, generalmente en empalizada. El citoplasma es finamente granular y eosinofílico. En algunos tumores hay dispersas células mucosas, escamosas o aun sebáceas. El estroma contiene un denso componente de linfocitos pequeños no neoplásicos que forman centros germinales y zonas del manto.<sup>9</sup>

En los últimos años se ha sugerido que los perfiles demográficos de algunos tumores de cabeza y cuello muestran tendencias a cambiar,<sup>7,10</sup> específicamente se ha reportado un importante cambio en la relación H:M del TW, con incremento en casos de mujeres con o sin disminución de casos en varones.<sup>11</sup> Con el fin de contribuir a esclarecer esta sugerencia se reportan las características clínico-epidemiológicas de una serie retrospectiva de TW proveniente de una población cubana.

## MATERIAL Y MÉTODOS

Se realizó un estudio retrospectivo de tumores de glándulas salivales del archivo del Departamento de Anatomía Patológica del Hospital «Calixto García» de La Habana, Cuba. Para tal fin, todos los reportes con diagnóstico de tumor de glándula salival durante el periodo de enero del 2001 a diciembre del 2008 fueron identificados y seleccionados. De los casos seleccionados se excluyeron aquellos casos que no tuvieran laminillas histológicas y que además no hubiera material biológico suficiente para ser cortado a 5µm y teñido con la técnica de tinción de hematoxilina y eosina. Los casos incluidos fueron observados y rediagnosticados de manera independiente y con fines del trabajo de investigación, por dos expertos en patología bucal (ADC/LAGC) basados en los criterios diagnósticos propuestos por la Organización Mundial de la Salud en el 2005.<sup>12</sup> Los casos en donde hubo discrepancia entre observadores fueron descartados del análisis.

De los archivos médicos del Departamento de Histopatología se tomaron los siguientes datos: edad, género y localización. Con los datos así recolectados

se construyó una base de datos ex profeso. Se obtuvieron medidas de tendencia central, así como la frecuencia relativa en relación con el género, localización y edad. Las diferencias o asociaciones entre las diferentes variables demográficas se establecieron a través de las pruebas t de Student ( $p < 0.05_{IC\ 95\%}$ ) y  $\chi^2$  ( $p < 0.05_{IC\ 95\%}$ ), utilizando para tal fin el paquete estadístico SPSS 13.0®.

De una base de datos de 85,000 expedientes se seleccionaron 236 casos con diagnóstico de tumor de glándula salival. De los 236 casos de tumores de glándulas salivales, 33 se descartaron por no contar con material biológico adecuado; de tal forma, 203 casos fueron revisados. Después del análisis y observación, 159 casos cumplieron con el criterio de inclusión de tener un diagnóstico de neoplasias de glándula salival. Los 44 casos no incluidos fueron eliminados por las siguientes causas: no ser lesiones tumorales, tener un diagnóstico de neoplasia de origen estromal, o por ausencia de concordancia interobservador.

## RESULTADOS

De tal forma que los 159 casos confirmados de tumor de origen epitelial de glándula salival representan una prevalencia en relación con el total de expedientes del 0.18%. El promedio de edad del total de la muestra fue de 54.3 años ( $\pm 15.4$ ), con un rango de 20 a 86 años. De los 159 casos, 71 (44.6%) correspondieron al sexo masculino (promedio de edad al momento del diagnóstico 55.1 años;  $DE \pm 16.4$ , rango de edad de 20 a 86); y 88 (55.4%) al sexo femenino (promedio de edad de 53 años;  $DE \pm 14.5$ , rango de edad 22 a 85). La diferencia de edades entre ambos géneros no fue estadísticamente significativa ( $p > 0.05$ ). El pico de edad más prevalente se ubicó en la sexta y séptima décadas de la vida; por género en los varones se ubicó en la sexta década de la vida y en las mujeres en la séptima década de vida.

De los 159 casos, 113 (71.1%) fueron tumores benignos (48 hombres, 65 mujeres; promedio de edad 50.8 [ $\pm 15$ ], rango de edad 20-80 años). De los tumores benignos (113 = 100%) la distribución de frecuencia por cada diagnóstico mostró que el tumor más frecuente fue el adenoma pleomorfo con 77 casos (68.1%), seguido del tumor de Warthin con 33 casos, dato que nos llamó la atención por ser una de las proporciones más altas reportadas en la literatura.

De tal forma que los 33 casos de TW constituyen el 20.7% del total de tumores de glándulas salivales incluidos y el 29.2% del total de los tumores benignos. El promedio de edad al momento del diagnóstico para esta neoplasia es de 61.7 años, con un pico de

incidencia en la sexta década de la vida. De acuerdo con la distribución por género 18 casos (54.5%) correspondieron a varones y 15 (45.5%) a mujeres (*Figura 1*).

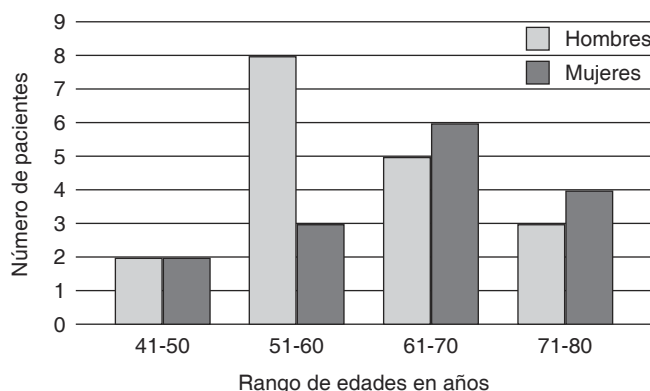
Esta asociación entre varones y TW no fue estadísticamente significativa ( $p > 0.05$ ). Todos los casos de tumor de Warthin fueron unilaterales y se localizaron en la glándula parótida.

Histológicamente, todos los casos de TW presentaron las características descritas en la literatura. Brevemente, neoplasias delimitadas por una cápsula, donde las paredes de las áreas quísticas estuvieron revestidas por una doble hilera de células oncocíticas. La capa luminal de los oncocitos es de forma columnar, la cual está soportada por una capa basal discon-

tinua de oncocitos basales. El núcleo de las células lumbinales se disponían en empalizada hacia la cara libre, mientras que las células basales presentan un núcleo pequeño, central, redondo u oval, con nucléolos conspicuos. Las células oncocíticas presentaron un citoplasma eosinófilo y granular, estando separadas del estroma por una membrana basal. El tejido de sostén consiste de tejido linfoide, conformado por linfocitos no neoplásicos, dispuestos de forma difusa que usualmente contienen centros germinales.

## DISCUSIÓN

Este estudio clínico retrospectivo describe las características clínico-epidemiológicas del TW en una población cubana. Para identificar los TW se analizaron 159 casos de tumores de glándulas salivales, donde el 71.1% fueron benignos, dato muy similar a lo reportado en China (67.5%) y Zimbabue (68%),<sup>13,14</sup> aunque sensiblemente mayor a lo reportado por Li et al. (59.7%).<sup>15</sup> En el presente estudio los TW constituyeron el 29.2% del total de los tumores benignos, siendo la segunda neoplasia benigna más frecuente. A pesar de que la mayoría de los reportes de la literatura científica concuerdan con esto, su prevalencia varía importantemente. En Estados Unidos se reportó una frecuencia relativa del 5.3%,<sup>12</sup> concordando con el oeste de China (7%),<sup>15</sup> India (8.1%)<sup>16</sup> y brasileños de Goiás (8.2%).<sup>17</sup> Por otra parte, se han reportado frecuencias relativas más altas: 11.6% en Rumania,<sup>8</sup> 14.4% en el Reino Unido,<sup>18</sup> 16.6% en Sri Lanka<sup>19</sup> y 20.2% en el este de China.<sup>13</sup> Nuestros resultados muestran una proporción aún mayor (29.4%), datos



**Figura 1.** Distribución del tumor de Warthin por sexo y edad. El mayor número de casos se presentó en la sexta y séptima décadas de la vida, predominando los hombres en la sexta y las mujeres en la séptima década.

**Cuadro I.** Frecuencia del tumor de Warthin en los últimos años.

Nombre	Año	País	Total de tumores benignos	Tumores de Warthin	
				n	%
Poulsen P et al. <sup>20</sup>	1987	Dinamarca	116	32	27.50
Monk Js <sup>43</sup>	1992	Pensilvania, USA	138	42	30.40
García-Roco <sup>38</sup>	2003	Cuba	74	19	25.60
Demetrio Larrain y cols. <sup>39</sup>	2005	Chile	92	10	10.86
FA Ito <sup>40</sup>	2005	Brasil	335	42	12.50
Li Long-Jiang et al. <sup>15</sup>	2008	China	2,069	151	7.30
AV Jones et al. <sup>18</sup>	2008	Reino Unido	481	34	4.60
O Ochicha <sup>41</sup>	2010	Nigeria	44	0	0.00
Z Tian et al. <sup>13</sup>	2010	China	4,743	961	20.26
I Luksic <sup>42</sup>	2011	Croacia	383	87	22.80
A Donohue y cols.	2012	Cuba	113	33	29.20

La prevalencia reportada en este estudio es la segunda más alta, sólo después del 30.4% reportado en Pensilvania.

similares a los reportados en Dinamarca (27%)<sup>20</sup> y en Pensilvania, Estados Unidos (30%)<sup>12</sup> (*Cuadro I*). De tal manera que en relación con la literatura revisada y en nuestro conocimiento, el presente reporte muestra que la población cubana presenta la segunda proporción más alta de TW del mundo. La alta frecuencia observada pudiera justificarse debido al alto consumo de tabaco en Cuba y donde en ciudades como La Habana y Pinar del Río alcanza una prevalencia del 41% en la población abierta.<sup>21</sup>

Aunque la etiología del tumor de Warthin es desconocida, se ha demostrado una fuerte asociación entre el tabaquismo y el TW.<sup>9,13,22</sup> La evidencia epidemiológica es contundente,<sup>23</sup> hay más casos de TW bilaterales en fumadores fuertes ( $\geq 20$  cigarrillos al día según la OMS) que en no fumadores.<sup>24</sup> Se ha propuesto a la irritación continua del epitelio ductal por el humo del tabaco como mecanismo carcinogénico.<sup>8,23</sup> Esta asociación entre el tabaquismo y el TW también pudiera justificar su predominancia en varones y la baja prevalencia en mujeres en países donde existe baja tasa de fumadoras.<sup>19</sup> Por ejemplo, en Cuba según la Encuesta Nacional de Factores de Riesgo, se estimó que en el 2001 existían 2,047,714 fumadores de 17 años y más, lo que representó una prevalencia de 31.9% menor al 68.9% reportado en el año de 1978; a pesar de haber bajado aún continúa siendo alta.<sup>25</sup> Al igual que Cuba, Dinamarca<sup>26</sup> y China<sup>27</sup> son países con alta prevalencia del tumor de Warthin y coincide con su elevado índice de tabaquismo con el 45 y 63% respectivamente. Además del tabaquismo, se han propuesto varias teorías en su etiología, por ejemplo: **hormonal**: debido a su alta incidencia en hombres, aunque la significancia de hormonas sexuales no es clara en el desarrollo de tumores de las glándulas salivales;<sup>28</sup> **embrionaria**: la cual propone que este tumor se desarrolla de inclusiones de conductos salivales en linfonodos, después del desarrollo embrionario de la glándula parótida, por lo que debería ser considerado un hamartoma;<sup>8,29</sup> **infecciosa**: específicamente viral asociado con el virus de Epstein-Barr y citomegalovirus, y recientemente se plantea el rol del virus herpes humano tipo 8 (HHV-8), aunque no se ha esclarecido completamente cuál pudiera ser realmente el rol de este virus en el desarrollo del tumor de Warthin.<sup>30</sup>

Independientemente de su etiología, se han propuesto dos hipótesis sobre su comportamiento: que se trate de una lesión reactiva o de una verdadera neoplasia. La evidencia molecular reciente ha identificado el componente epitelial policlonal, sugiriendo que el TW sea una entidad reactiva hiperplásica.<sup>31,32</sup> Por otra parte, existe evidencia preliminar de la presencia de daño genético caracterizado por translocación cromo-

somal que se asocia con la generación de una nueva fusión oncogénica (CRTC1-MAML2), lo que soporta al TW como una verdadera neoplasia.<sup>31</sup> De tal forma que la información disponible sugiere que el TW pudiera tratarse de un grupo de lesiones con patogénesis heterogénea, policlonal y posiblemente reactiva o clonal e incuestionablemente neoplásica, pero con morfología idéntica.<sup>31</sup> El haber podido determinar las posibles anomalías cromosomales en este estudio hubiera sido deseable; sin embargo, por cuestiones logísticas no se pudo realizar.

Su histogénesis e imagen morfológica consecuentemente también se ha justificado a través de dos hipótesis. Una propone el desarrollo de tejido ductal salival heterotópico atrapado dentro de linfonodos intra y/o periparotídeos y la otra propone proliferación ductal intraglandular que induce una intensa infiltración linfocitaria.<sup>9,31</sup> Sin embargo, el hecho de que estas lesiones alcancen cierto tamaño y permanezcan estáticas, aunado a que sean múltiples o bilaterales, no puede ser explicado por ninguna de las dos hipótesis.

Se ha reportado que el TW se presenta predominantemente en la quinta y séptima décadas de la vida.<sup>13,17,19</sup> Nuestros resultados en lo general concuerdan con este dato, aunque el promedio de edad es ligeramente menor a lo reportado (60.9 años). Con respecto al género, el TW ha sido asociado con los varones. En una serie de tumores epiteliales de glándulas salivales en Sri Lanka todos los casos de TW fueron varones,<sup>19</sup> mientras que en el este de China la relación hombre:mujer de 11.1:1.<sup>13</sup> En el presente reporte la relación hombre:mujer es de 1.1:1. En las últimas décadas se ha observado un aumento de casos de TW en mujeres. En 1953 la relación hombre:mujer era de 10:1,<sup>33</sup> en 1979 se reportó una relación hombre:mujer de 1.5:1.<sup>34</sup> En 1983 se reportó una relación de 1:1,<sup>35</sup> en 1994 la relación fue de 2.2:1 y en 1996 la relación fue de 1:1.<sup>36</sup> Reportes recientes muestran una distribución H:M de 2:1.<sup>11</sup> De nuevo este hecho pudiera justificarse porque se ha reportado una disminución en la cantidad de varones fumadores y un incremento en las mujeres.<sup>8,37</sup>

Se ha reportado que el TW puede estar asociado con la raza, debido a que es poco frecuente en afroamericanos.<sup>37</sup> La alta frecuencia observada en el presente trabajo no soporta dicha sugerencia, ya que la raza predominante de la población cubana es la afroamericana.

El sitio predominante de aparición es la glándula parótida, específicamente en el lóbulo superficial,<sup>9,13,17,19</sup> aunque casos esporádicos se han reportado en la glándula submandibular y aun en glándulas salivales accesorias.<sup>17</sup> En el presente trabajo el total



de tumores se localizaron en la glándula parótida. Es necesario mencionar que el Hospital General «Calixto García» de La Habana, Cuba, es un hospital de concentración donde se refiere a pacientes con lesiones de cabeza y cuello, siendo escasos los casos de lesiones intraorales. Los TW pueden ocurrir de forma bilateral o puede presentarse un segundo o tercer tumor simultáneamente en la misma glándula o puede desarrollarse una segunda o tercera lesión años después.<sup>24,29</sup> Aunque determinar este dato pudiera haber sido interesante, no fue posible establecerlo.

El tratamiento de elección en la mayoría de los casos es una parotidectomía superficial. En raras ocasiones hay recurrencia, pero tal fenómeno probablemente represente una nueva neoplasia (tumores metacronos) originada de elementos glandulares residuales. Las complicaciones de la parotidectomía incluyen parálisis o paresia transitoria del nervio facial, seromas, síndrome de Frey, entre otros.<sup>22</sup> Debido a la posibilidad de desarrollar tumores metacrónicos se sugiere un seguimiento a largo plazo de los pacientes.<sup>22</sup>

En conclusión, la mayoría de los resultados de este estudio acerca de las características clínico-demográficas fueron similares a lo reportado por la literatura; sin embargo, existen variaciones geográficas en relación con la frecuencia relativa y raza, incluyendo afroamericanos y confirman el incremento en casos de mujeres.

## REFERENCIAS

- Yoshimura Y, Gabka J. Clinical evaluation of Warthin's tumor. An analysis of 43 cases. *Int J Oral Surg*. 1979; 8: 8-17.
- Ethunandan M, Pratt CA, Higgins B, Morrison A, Umar T, Mapherson DW et al. Factors influencing the occurrence of multicentric and 'recurrent' Warthin's tumor: a cross sectional study. *Int J Oral Maxillofac Surg*. 2008; 37: 831-834.
- Sánchez E, Meléndez B, Revellés H, Vedia J, Murga C. Tumor de Warthin bilateral. *ORL-Dips*. 2005; 32: 47-50.
- Aguirre JM, Echebarría MA, Martínez-Conde R, Rodríguez C, Burgos JJ, Rivera JM. Warthin tumor. A new hypothesis concerning its development. *Oral Surg Oral Med Oral Pathol Oral Radiol Endod*. 1998; 85: 60-63.
- Yerli H, Avci S, Aydin E, Arikan U. The metaplastic variant of Warthin tumor of the parotid gland: dynamic multislice computerized tomography and magnetic resonance imaging findings with histopathologic correlation in a case. *Oral Surg Oral Med Oral Pathol Oral Radiol Endod*. 2010; 109: e95-e98.
- Teymoortash A, Krasnewicz A, Werner JA. Clinical features of cystadenolymphoma (Warthin's tumor) of the parotid gland: a retrospective comparative study of 96 cases. *Oral Oncol*. 2006; 42: 569-573.
- Mejía-Velázquez CP, Durán-Padilla MA, Gómez-Apo E, Quezada-Rivera D, Gaitán-Cepeda LA. Tumors of the salivary gland in Mexicans. A retrospective study of 360 cases. *Med Oral Patol Oral Cir Bucal*. 2012; 17: e183-e189.
- Faur A, Lazăr E, Cornianu M, Dema A, Vidita CG, Gălușcan A. Warthin tumor: a curious entity case reports and review of literature. *Rom J Morphol Embryol*. 2009; 50: 269-273.
- Ellis GL. Lymphoid lesions of salivary glands: malignant and benign. *Med Oral Patol Oral Cir Bucal*. 2007; 12: e479-e485.
- Gaitán-Cepeda LA, Peniche-Becerra AG, Quezada-Rivera D. Trends in frequency and prevalence of oral cancer and oral squamous cell carcinoma in Mexicans. A 20 years retrospective study. *Med Oral Patol Oral Cir Bucal*. 2011; 16: e1-e5.
- Cardoso SV, do Nascimento-Souza KC, de Faria PR, Lima RA, Nascimento MF, Eisenberg AL et al. Warthin's tumor at the Brazilian National Cancer Institute: additional evidence of homogeneous sex prevalence and association with other neoplasms. *ORL J Otorhinolaryngol Relat Spec*. 2008; 70: 339-343.
- Barnes L. *Pathology and genetics of head and neck tumors*. Lyon, France: World Health Organization, International Agency for Research on Cancer; 2005.
- Tian Z, Li L, Wang L, Hu Y, Li J. Salivary gland neoplasms in oral and maxillofacial regions: a 23-year retrospective study of 6,982 cases in an eastern Chinese population. *Int J Oral Maxillofac Surg*. 2010; 39: 235-242.
- Chidzonga MM, López-Pérez VM, Portilla-Álvarez AL. Salivary gland tumours in Zimbabwe: report of 282 cases. *Int J Oral Maxillofac Surg*. 1995; 24: 293-297.
- Li LJ, Li Y, Wen YM, Liu H, Zhao HW. Clinical analysis of salivary gland tumor cases in west China in past 50 years. *Oral Oncol*. 2008; 44: 187-192.
- Patil K, Mahima VG, Kalia S. Papillary cystadenomalymphomatousum: case report and review of literature. *Indian J Dent Res*. 2005; 16: 153-158.
- de Oliveria FA, Barroso-Duarte EC, Texeira-Taveira C, Abreu-Máximo A, Carvalho de Aquino E, de Cássia-Alencar R et al. Salivary gland tumor: a review of 599 cases in a Brazilian population. *Head Neck Pathol*. 2009; 3: 271-275.
- Jones AV, Craig GT, Speight PM, Franklin CD. The range and demographics of salivary gland tumours diagnosed in a UK population. *Oral Oncol*. 2008; 44: 407-417.
- Tilakaratne WM, Jayasooriya PR, Tennakoon TMPB, Saku T. Epithelial salivary tumors in Sri Lanka: a retrospective study of 713 cases. *Oral Surg Oral Med Oral Pathol Oral Radiol Endod*. 2009; 108: 90-98.
- Poulsen P, Jørgensen K, Grøntved A. Benign and malignant neoplasms of the parotid gland: incidence and histology in the Danish County of Funen. *Laryngoscope*. 1987; 97: 102-104.
- Chávez-Martínez FJ, Romero-Pérez T, González-Marínello S, Lence-Anta JJ, Santos-Martínez T. Riesgos de morir por cáncer en Cuba. *Rev Cubana Oncol*. 1997; 13: 5-11.
- Chedid HM, Rapoport A, Aikawa KF, Menezes-Ados S, Curioni OA. Warthin's tumor of the parotid gland: study of 70 cases. *Rev Col Bras Cir*. 2011; 38: 90-94.
- Sadetzki S, Oberman B, Mandelzweig L, Chetrit A, Ben-Tal T, Jarus-Hakak A et al. Smoking and risk of parotid gland tumors: a nationwide case-control study. *Cancer*. 2008; 112: 1974-1982.
- Peter-Kluschmann J, Wittekindt C, Florian-Preuss S, Al Attab A, Schroeder U, Guntinas-Lichius O. High risk for bilateral Warthin tumor in heavy smokers review of 185 cases. *Acta Otolaryngol*. 2006; 126: 1213-1217.
- [acceso 14 de marzo de 2013]. Disponible en: [www.ecured.cu/index.php/Tabaquismo\\_en\\_Cuba](http://www.ecured.cu/index.php/Tabaquismo_en_Cuba).
- Graham H. Smoking prevalence among women in the European community 1950-1990. *Soc Sci Med*. 1996; 43: 243-254.
- Yang G, Fan L, Tan J, Qi G, Zhang Y, Samet JM et al. Smoking in China: findings of the 1996 National Prevalence Survey. *JAMA*. 1999; 282: 1247-1253.
- Teymoortash A, Lippert BM, Werner JA. Steroid hormone receptors in parotid gland cystadenolymphoma (Warthin's tumour). *Clin Otolaryngol Allied Sci*. 2001; 26: 441-446.
- Colella G, Biondi P, Ito A, Compilato D, Campisi G. Warthin's tumor distribution within the parotid gland. A feasible etiologic

- source from lymph nodal tissue. *Minerva Stomatol.* 2010; 59: 245-249.
30. Dalpa E, Gourvas V, Baritaki S, Miyakis S, Samaras V, Barbatis C et al. High prevalence of human herpes virus 8 (HHV-8) in patients with Warthin's tumors of the salivary gland. *J Clin Virol.* 2008; 42: 182-185.
  31. O'Neill ID. New insights into the nature of Warthin's tumour. *J Oral Pathol Med.* 2009; 38: 145-149.
  32. Teymoortash A, Werner JA, Moll R. Is Warthin's tumour of the parotid gland a lymph node disease? *Histopathology.* 2011; 59: 143-145.
  33. Foote FW, Frazell EL. Tumors of the major salivary glands. *Cancer.* 1953; 6: 1065-1133.
  34. Eveson JW, Cawson RA. Warthin's tumor (cystadenolymphoma) of salivary glands. A clinicopathologic investigation of 278 cases. *Oral Surg Oral Med Oral Pathol.* 1986; 61: 256-262.
  35. Kennedy TL. Warthin's tumor: a review indicating no male predominance. *Laryngoscope.* 1983; 93: 889-891.
  36. Sato T, Morita Y, Hamamoto S, Noikura T, Kawashima K, Matsune S et al. Interpretation of scintigraphy of papillary cystadenoma lymphomatosum (Warthin's tumor) on the basis of histopathologic findings. *Oral Surg Oral Med Oral Pathol Oral Radiol Endod.* 1996; 82: 101-107.
  37. Monk JS Jr, Church JS. Warthin's tumor. A high incidence and no sex predominance in central Pennsylvania. *Arch Otolaryngol Head Neck Surg.* 1992; 118: 477-478.
  38. García OR. Tumores de glándulas salivales. Su comportamiento en 10 años de trabajo (1993-2002). *Rev Cubana Estomatol.* 2003; 40 (3).
  39. Larraín DC, Madrid A, Capdeville F, Ferrada C. Tumores de glándulas salivales: hallazgos histopatológicos en 168 pacientes. Salivary gland tumors. Histopathological findings in 168 patients. *Rev Chilena de Cirugía.* 2005; 57 (5): 373-378.
  40. Ito FA, Ito K, Vargas PA, Almeida OP, Lopes MA. Salivary gland tumors in a Brazilian population: a retrospective study of 496 cases. *Int J Oral Maxillofac Surg.* 2005; 34: 533-536.
  41. Ochicha O, Malami S, Mohammed A, Atanda A. A histopathologic study of salivary gland tumors in Kano, northern Nigeria. *Indian Journal of Pathology and Microbiology.* 2009; 52 (4): 473-476.
  42. Luksic I, Virag M, Manojlovic S, Macan D. Salivary gland tumors: 25 years of experience from a single institution in Croatia. *Journal of Cranio-Maxillo-Facial Surgery.* 2012; 40: 75-81.
  43. Monk JS Jr, Church JS. Warthin's tumor. A high incidence and no sex predominance in central Pennsylvania. *Arch Otolaryngol Head Neck Surg.* 118: 477-478.

Dirección para correspondencia:  
**Dr. Alejandro Donohue Cornejo**  
E-mail: adonohue@uacj.mx