



Curetaje apical y obturación retrógrada sin apicectomía. Presentación de un caso clínico

Apical curettage and retrograde obturation without apicoectomy. Clinical case presentation

María Elena Hofmann Salcedo,* Ana Gabriela Carrillo Vázquez,* Julio César García Briones,*
Dulce Yicel Magaña Mancillas,* Santa Rosario Zamora Ibarra,* Luis Alberto Gaitán Cepeda§

RESUMEN

El curetaje apical con apicectomía forma parte del procedimiento quirúrgico endodóntico. Tiene la finalidad de remover el contenido presente en el interior de la cavidad quirúrgica, como tejido de granulación, restos de membrana quística, cuerpos extraños y eliminar el ápice dental involucrado. Sin embargo, en determinados casos el realizar una apicectomía puede influir en la estabilidad de la restauración en donde la alternativa del tratamiento pudiera ser un curetaje apical sin apicectomía. En este artículo se presenta un caso clínico donde se realizó un curetaje apical y obturación retrógrada con cemento agregado trióxido mineral en un diente con fracaso de un tratamiento endodóntico convencional.

ABSTRACT

Apical curettage with apicoectomy is a component of many endodontic surgical procedures. It purports the aim of removing any contents present inside the surgical cavity, such as granulation tissue, cystic membrane remnants, or foreign bodies, as well as removing the involved dental apex. Nevertheless, in some cases, performing an apicoectomy can negatively influence the restoration's stability; in these cases an alternative treatment could be performing apical curettage without apicoectomy. The present article documents a clinical case where apical curettage and retrograde obturation with mineral trioxide aggregate cement were performed on a tooth where previous conventional endodontic treatment had failed.

Palabras clave: Curetaje apical, apicectomía, obturación retrógrada, cemento MTA.

Key words: Apical curettage, apicoectomy, retrograde obturation, MTA cement.

INTRODUCCIÓN

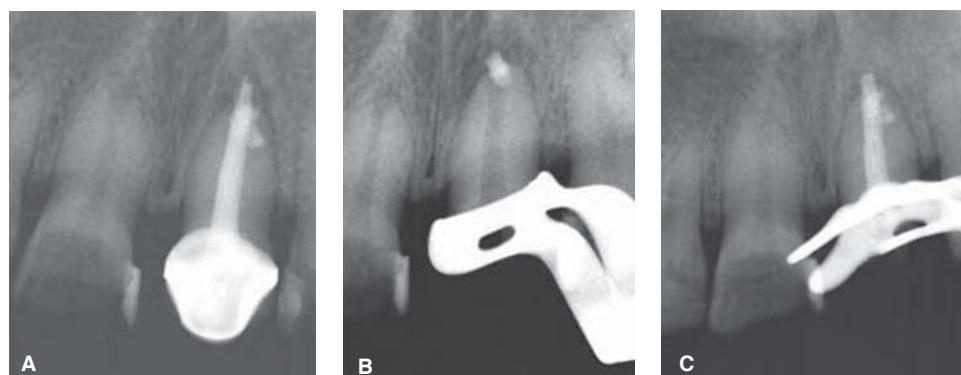
La cirugía apical es el último recurso disponible para resolver los procesos inflamatorios en la zona periapical después del fracaso de un tratamiento de conductos. Este procedimiento consiste en exponer el ápice del diente involucrado, curetaje de los tejidos periapicales, corte del ápice, preparación ultrasónica del ápice y colocación de un material para sellar la cavidad. Idóneamente, este procedimiento debería remover los irritantes del sistema de conductos radiculares y tejidos periapicales, así como aislar y sellar bacterias inaccesibles por otros medios para permitir la regeneración o reparación de los tejidos.¹ Sin embargo, cuando no existe una adecuada relación corona-raíz el corte del ápice puede llegar a comprometer la estabilidad del diente dentro de su alveolo,² por lo que el conservar la longitud total del órgano dentario es un objetivo a alcanzar. Con la utilización de puntas de ultrasonido se logra preparar una cavidad apical estrecha, larga, de paredes paralelas, sacrificando

poco tejido dentario, disminuyendo el riesgo de perforaciones radiculares y facilitando la colocación del material retrógrado.³ Este material de obturación debe de tener la capacidad de sellar a las bacterias y sus productos dentro del conducto radicular impidiendo su salida hacia los tejidos periapicales y permitiendo la regeneración de los tejidos.⁴

Con la finalidad de contribuir a mostrar alternativas para conservar en boca piezas dentales con una inadecuada relación corona-raíz, el principal objetivo del presente trabajo es describir un caso clínico de curetaje periapical sin apicectomía en un órgano dental con dichas características.

* Facultad de Odontología de la Universidad Autónoma de Baja California, Tijuana.

§ Facultad de Odontología de la Universidad Nacional Autónoma de México.

**Figura 1.**

Imágenes radiográficas. **A)** Radiografía inicial. **B y C)** Radiografías del retratamiento.

REPORTE DE CASO

En el 2011, un paciente de sexo femenino, de 37 años de edad, acude a la clínica de la especialidad en endodoncia de la Universidad Autónoma de Baja California, campus Tijuana, refiriendo dolor constante en el diente número 21 con antecedente de tratamiento de conductos del mismo órgano dentario. En el examen radiográfico se observa extrusión hacia el espacio periapical del material de obturación del tratamiento de conductos previo (*Figura 1A*). Se indica realizar retratamiento con la finalidad de intentar retirar el material de obturación en su totalidad. Sin embargo, durante este procedimiento no fue posible retirar el material extruido hacia la zona periapical. Se colocó medicación intraconducto de hidróxido de calcio por dos semanas para posteriormente obturar nuevamente el conducto (*Figuras 1B y C*). Se le indicó a la paciente la necesidad de colocar un endoposte y se sugirió la eliminación quirúrgica del material y el tejido inflamatorio. La paciente abandonó voluntariamente el tratamiento regresando cinco meses después, presentando nuevamente sintomatología. Se le medicó con antibiótico y antiinflamatorio y se programó nuevamente la cirugía. Previo al procedimiento quirúrgico se le colocó un endoposte de fibra de vidrio. Previa anestesia local supraperiostica se realizó un colgajo mucogingival con dos incisiones liberatrices con la finalidad de preservar las papilas gingivales y poder tener un acceso quirúrgico adecuado. Al momento de elevar el colgajo fue posible apreciar destrucción de la tabla vestibular en la zona apical del diente afectado, lo que permitió localizar el ápice fácilmente. Sin embargo, fue necesario realizar osteotomía con fresa quirúrgica de bola para ampliar la cavidad y poder tener un mejor acceso a la zona por intervenir (*Figura 2A*). Posteriormente se realizó un curetaje periapical retirando el tejido de granulación y la

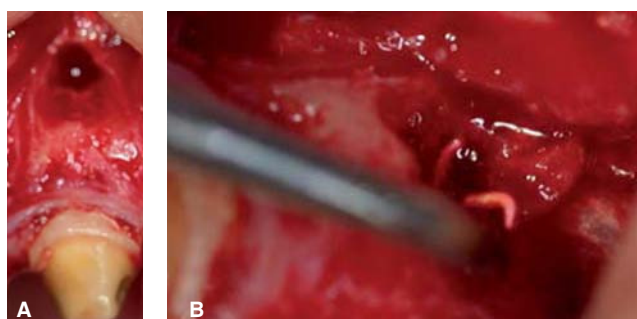


Figura 2. Imágenes del día de la cirugía. **A)** Abordaje quirúrgico. **B)** Eliminación del material extruido durante el curetaje.

gutapercha extruida hacia el periápice (*Figura 2B*). Después se procedió a la preparación ultrasónica de una cavidad retrógrada obturándose con cemento agregado trióxido mineral (MTA). Finalmente, el colgajo fue reposicionado y se suturó con seda negra 3.0. En el acto quirúrgico se decidió no realizar corte del ápice debido a la corta longitud de la raíz. Una vez cicatrizados los tejidos blandos se remitió a la clínica de odontología restauradora de la facultad de odontología de la misma institución para su rehabilitación dental.

En una revisión a los seis meses la paciente no reporta sintomatología y radiográficamente se observa disminución del tamaño de la cavidad ósea (*Figuras 3A y B*).

DISCUSIÓN

Las indicaciones para la realización de curetaje apical son la persistencia de la sintomatología y la presencia de lesión ósea.³⁻⁵ Desde la perspectiva endodóntica, el retratamiento debe ser siempre considerado antes del procedimiento quirúrgico, ya que existe evidencia de un mayor índice de cicatrización en los

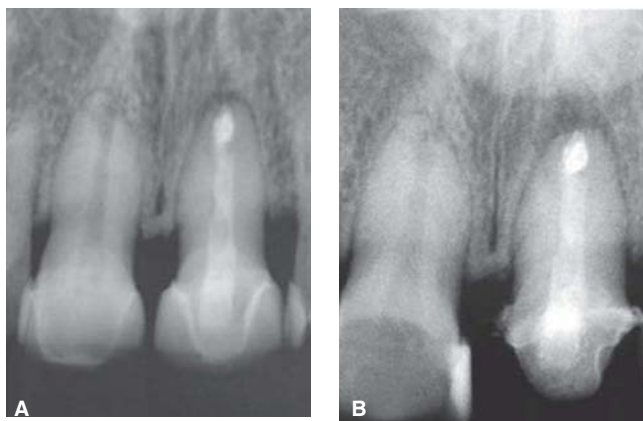


Figura 3. Imágenes radiográficas. **A)** El día de la cirugía. **B)** Radiografía de control 6 meses después de la cirugía mostrando disminución del tamaño de la lesión ósea.

casos donde se realizó previamente un retratamiento antes de la cirugía apical.⁶

Un estudio de cicatrización de los tejidos, basado en cambios radiográficos, demostró que existe una relación directa entre el tamaño de la lesión y el tiempo de cicatrización. Una lesión menor a 5 mm tomará en promedio 6.4 meses en reparar; una de 6 a 10 mm tomará 7.25 meses y de más de 10 mm requiere de 11 meses en promedio.²

La apicectomía se ha propuesto como requisito y parte fundamental del procedimiento quirúrgico periapical. Sin embargo, en casos especiales se debe de evaluar la conveniencia o no de realizar el corte del ápice. Una de estas situaciones específicas es la longitud radicular. Un diente tratado endodónticamente tendrá un índice de éxito en la restauración final del 97.5% si la longitud del endoposte es igual o mayor a la longitud de la corona.⁷

El presente caso muestra una situación específica, ya que la longitud radicular es de 11 mm y la longitud de la corona de 8 mm. Teniendo en cuenta que la profundidad del material de obturación retrógrada recomendado es de 3 mm nos deja finalmente una longitud de la raíz para la colocación de un endoposte de 8 mm, siendo ésta similar a la longitud de la corona. Por tal motivo, el realizar el corte del ápice compromete tanto la longitud del endoposte, disminuyendo la distribución de fuerzas y su retención, como la estabilidad del diente dentro del

alvéolo. La alternativa convencional para este caso hubiera sido la extracción del diente.

En el caso que se presenta, la técnica quirúrgica empleada fue especialmente cuidadosa, del tal forma que la profundidad de la cavidad para el material de obturación retrógrada fue de 3 mm, como es sugerida por diferentes autores.^{2,5} A pesar de no realizar apicectomía, sí se realizó obturación retrógrada empleando cemento MTA, que cumple con la mayoría de las características ideales como son, entre otras, la de tener la capacidad de sellar de forma hermética la porción apical del conducto radicular y de promover la cicatrización de los tejidos periapicales debido a su baja toxicidad a los tejidos.^{2,8}

De acuerdo con varios autores podemos considerar este caso clínico como un éxito, ya que a un control a los seis meses no existe dolor, no hay alteración en los tejidos blandos, el diente está en función y el tamaño de la lesión ósea ha disminuido.^{3,5} El caso presentado demuestra la posibilidad de conservar un diente que con las consideraciones de una apicectomía convencional no hubiera sido posible.

REFERENCIAS

1. Watts JD, Holt DM, Beeson TJ, Kirkpatrick TC, Rutledge RE. Effects of pH and mixing agents on the temporal setting of tooth-colored and gray mineral trioxide aggregate. *J Endod.* 2007; 33 (8): 970-973.
2. Kim S, Kratchman S. Modern endodontic surgery concepts and practice: a review. *J Endod.* 2006; 32 (7): 601-623.
3. Martí-Bowen E, Peñarrocha-Diago M, García-Mira B. Cirugía periapical con técnica de ultrasonido y obturación retrógrada con amalgama de plata. Estudio en 71 dientes con 100 conductos. *Medicina Oral, Patología Oral y Cirugía Bucal.* 2005; 10: 67-73.
4. Baek SH, Lee WC, Setzer FC, Kim S. Periapical bone regeneration after endodontic microsurgery with three different root-end filling materials: amalgam, SuperEBA, and mineral trioxide aggregate. *J Endod.* 2010; 36 (8): 1323-1325.
5. Saunders WP. A prospective clinical study of periradicular surgery using mineral trioxide aggregates as a root-end filling. *J Endod.* 2008; 34 (6): 660-665.
6. von Arx T, Peñarrocha M, Jensen S. Prognostic factors in apical surgery with root-end filling: a meta-analysis. *J Endod.* 2010; 36 (6): 957-973.
7. Shillingburg HT. *Fundamentals of fixed prosthodontics.* 4th ed. Quintessence books; USA. 2012.
8. Damas BA, Wheeler MA, Bringas JS, Hoen MM. Cytotoxicity comparison of mineral trioxide aggregates and endosequence bioceramic root repair materials. *J Endod.* 2011; 37 (3): 372-375.

Dirección para correspondencia:

M.O. María Elena de los Ángeles Hofmann Salcedo
E-mail: elena.hofmann@uabc.edu.mx