

Revista Mexicana de
UROLOGIA

ÓRGANO OFICIAL DE DIFUSIÓN DE LA SOCIEDAD MEXICANA DE UROLOGÍA

www.elsevier.es/uromx



ARTÍCULO ORIGINAL

Experiencia de 12 años en el manejo del carcinoma urotelial del tracto urinario superior. Hospital General “Dr. Manuel Gea González”

Osornio-Sánchez Víctor,* Camacho-Castro Alberto Jorge, Fernández-Noyola Gerardo, Martínez José Ángel, Ahumada-Tamayo Samuel, Muñoz-Ibarra Eric, García-Salcido Francisco, Mayorga-Gómez Edgar, Garza-Sainz Gerardo, Uberetagoyna-Tello Israel, Palmeros-Rodríguez Alejandro, Cornejo-Dávila Víctor, Cantellano-Orozco Mauricio, Martínez-Arroyo Carlos, Morales-Montor Gustavo, Pacheco-Gahbler Carlos.

División de Urología, Hospital General “Dr. Manuel Gea González”, SSA. México D.F., México.

PALABRAS CLAVE

Carcinoma urotelial,
tracto urinario alto,
pelvis, uréter,
nefroureterectomía
radical, rodete
vesical,
linfadenectomía,
abordaje
laparoscópico,
México.

Resumen

Introducción: El carcinoma urotelial corresponde al 90% de los tumores del tracto urinario superior, histológicamente idéntico a la vejiga.

Objetivo: Revisión del manejo y evolución de este carcinoma, tratado en nuestra Institución, en los últimos 12 años.

Resultados: Se presentaron 13 casos con edad promedio de 57 años y relación hombre-mujer de 2:1; el 54% del lado derecho y 46% del izquierdo. El 61% en uréter y 39% en pelvis renal. La etapa clínica fue: 0a, 15.5%; I, 46%; II, 15.5%; III, 15.5%; y IV, 7.5%. El 84.5% de alto grado y 15.5% bajo grado. El 7.5% se manejaron con nefroureterectomía radical con rodete vesical laparoscópico, 23% con técnica laparoscópica mano asistida con rodete abierto, 69.5% con cirugía abierta. El 15.5% fue sometido a linfadenectomía. Al 31% se le administró quimioterapia adyuvante. El 15.5% presentaron afección vesical sincrónica.

Discusión: Los mismos resultados reportados en la literatura médica mundial: la incidencia, relación hombre:mujer, edad promedio y la sobrevida fueron similares en nuestra Institución. La principal localización fue en uréter. El 61.5% de los tumores fueron no invasores, y el 7.5% se presentó con enfermedad metastásica.

Conclusiones: Debido a su baja incidencia y al bajo índice de reporte en la literatura médica, es importante tener una casuística precisa en cada centro hospitalario.

* Autor para correspondencia: Calle Novena Oriente N° 11, Colonia Isidro Fabela, Delegación Tlalpan, C.P. 14030, México D.F., México. Teléfono: 5424 5078. Celular: (044 55) 5406 6358. Correo electrónico: vickos103@msn.com

KEYWORDS

Urothelial carcinoma, upper urinary tract, pelvis, ureter, radical nephroureterectomy, bladder cuff, lymphadenectomy, laparoscopic approach, Mexico.

Upper urinary tract urothelial carcinoma management at the Hospital General "Dr. Manuel Gea Gonzalez" spanning twelve years

Abstract

Background: Urothelial carcinoma corresponds to 90% of upper urinary tract tumors, and they are histologically identical to bladder tumors.

Objective: To review the management and progression of this carcinoma treated in our institution over the last 12 years.

Results: Thirteen cases were presented with a mean age of 57 years and a 2:1 man/woman ratio. 54% of the patients presented with the disease on the right side and 46% on the left; 61% of the cases were in the ureter and 39% in the renal pelvis. Clinical stage was: 0a, 15.5%; I, 46%; II, 15.5%; III, 15.5%; and IV, 7.5%. High grade tumor was reported in 84.5% of the cases and low grade in 15.5%. A total of 7.5% of the cases were managed through radical nephroureterectomy with laparoscopic bladder cuff, 23% through hand-assisted laparoscopy with open cuff, and 69.5% through open surgery, whereas 15.5% of the patients underwent lymphadenectomy, 31% had adjuvant chemotherapy, and 15.5% presented with synchronous bladder involvement.

Discussion: Our results in relation to incidence, man/woman ratio, mean age, and survival were similar to those found in the international literature. The main site was the ureter. A total of 61.5% of the tumors were noninvasive and 7.5% presented with metastatic disease.

Conclusions: Due to the low incidence of the disease and the low report rate in the literature, it is important to determine the precise number of cases in every hospital center.

Introducción

El carcinoma urotelial corresponde al 90% de los tumores primarios del tracto urinario superior, siendo histológicamente idénticos a los que se originan en la vejiga. El carcinoma epidermoide corresponde al 8%, y el adenocarcinoma es extremadamente raro.¹

La cirugía es el único tratamiento curativo y la nefroureterectomía radical con rodete vesical es el estándar en el manejo; se puede realizar un abordaje abierto, laparoscópico o mixto, con resultados oncológicos similares.² Actualmente, se recomienda en circunstancias especiales, la cirugía conservadora de nefronas (monorreno, función renal comprometida, lesiones bilaterales, nefropatía de los Balcanes, neoplasias de bajo grado), debiendo tener un seguimiento más estrecho por el mayor índice de recurrencia (fig. 1).³

El valor de la linfadenectomía es para estadificación y pronóstico, indicándose sólo en tumores de alto grado y pT2-4, siendo necesario resear mínimo ocho ganglios para tener probabilidad de tener ganglios positivos (pN+) en un 75%.^{4,5}

La radioterapia adyuvante reduce el riesgo de falla local, pero no impacta en el desarrollo de enfermedad a distancia. La quimioterapia adyuvante mejora la sobrevida en pacientes con carcinoma urotelial invasivo y con pN+. El papel de la neoadyuvancia aún se encuentra en discusión.⁶

Suelen tener mayor agresividad en comparación con los tumores uroteliales de vejiga, presentándose 50% como tumores invasivos, y 20% con enfermedad metastásica.⁷

El objetivo del presente artículo es realizar una revisión de la presentación, manejo y evolución de los casos de carcinoma urotelial del tracto urinario superior, tratados en nuestra Institución en los últimos 12 años.

Material y método

Se revisaron expedientes clínicos de los pacientes con carcinoma urotelial del tracto urinario superior, atendidos en el Hospital General "Dr. Manuel Gea González" de México D.F., durante el periodo comprendido entre enero de 2001 a septiembre de 2012. Se identificó en cada caso la localización del tumor, el estadio TNM (2010), el grado histológico, el manejo recibido, la asociación con cáncer de vejiga y los factores de riesgo presentes, así como la evolución posterior y sus recidivas.

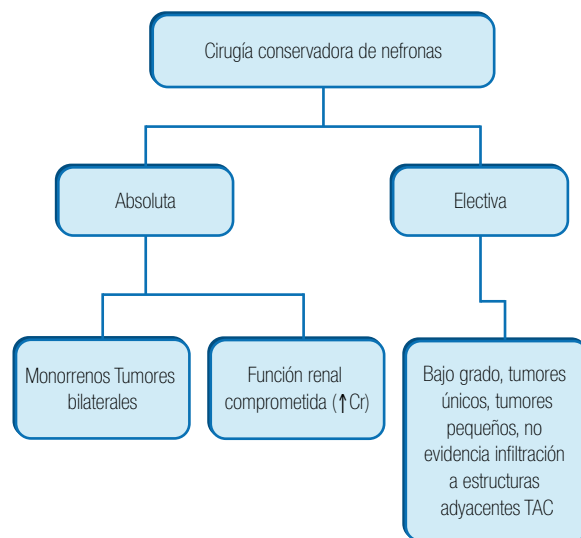


Figura 1 Indicaciones de cirugía conservadora de nefronas.

Tabla 1 Características clínicas de los pacientes

#	Edad (años)	Género	Etapla clínica	Histología	Tratamiento
1	34	Masculino	III	Alto grado	Abierto
2	37	Femenino	I	Alto grado	Abierto
3	43	Masculino	III	Alto grado	Abierto
4	44	Masculino	I	Alto grado	Abierto
5	56	Masculino	II	Bajo grado	Mixto
6	63	Masculino	I	Alto grado	Abierto
7	65	Masculino	I	Alto grado	Abierto
8	65	Femenino	I	Alto grado	Abierto
9	74	Masculino	II	Alto grado	Abierto
10	79	Femenino	0a	Alto grado	Mixto
11	80	Femenino	IV	Alto grado	Abierto
12	67	Masculino	0a	Bajo grado	Laparoscópico
13	75	Femenino	III	Alto grado	Mixto

Resultados

Se presentaron 13 casos (100%), con una media de edad de 57 años (rango 34-80); con una relación hombre-mujer de 2:1 (siendo ocho hombres y cinco mujeres). En el 54% (7/13) se presentó del lado derecho, y en el 46% (6/13) del lado izquierdo (tabla 1). El 61% (8/13) fueron tumores localizados en el uréter, y el 39% (5/13) en la pelvis renal. La etapa clínica al momento de presentación fue: 0a, 15.5% (2/13); I, 46% (6/13); II, 15.5% (2/13); III, 15.5% (2/13); y IV, 7.5% (1/13), el cual tuvo metástasis al esqueleto axial (fig. 2). El 84.5% (11/13) se reportaron como tumores de alto grado, y 15.5% (2/13) de bajo grado. El 7.5% (1/13) se manejaron con nefroureterectomía radical con rodete vesical laparoscópico; 23% (3/13) con nefroureterectomía radical laparoscópica mano asistida con Gelport® y rodete vesical abierto; el 69.5% (9/13) con nefroureterectomía radical y rodete vesical abierto. Al 15.5% (2/13) se les realizó linfadenectomía. El 31% (4/13) se enviaron a quimioterapia adyuvante. Un 15.5% (2/13) se presentaron con afección vesical sincrónica, manejándose con resección transuretral de vejiga (RTUV), en el reporte histopatológico ambos casos fueron tumores superficiales (fig. 3). Un paciente falleció en el posoperatorio inmediato, debido a tromboembolia pulmonar masiva. Durante el seguimiento, se presentaron dos decesos asociados a progresión de la enfermedad, y el resto se encuentra con adecuado control oncológico.

Discusión

De la misma forma que se ha reportado en la literatura médica mundial, la incidencia, relación hombre:mujer, edad media de presentación y sobrevida fueron similares a nuestra Institución. Los tumores uroteliales del tracto urinario superior constituyen el 5% al 7% de todos los tumores

uroteliales, presentándose un 4% en pelvis renal y 3% en uréter, sin embargo, en nuestra casuística la principal localización fue en uréter. El 61.5% de los tumores fueron no invasores, y sólo el 7.5% se presentó con enfermedad metastásica. El 15.5% de los pacientes se presentaron con afección concomitante en vejiga, de forma similar a lo reportado en la literatura médica mundial.⁸

El manejo indicado para este tipo de tumores es de acuerdo al estadio clínico y a la localización del tumor. En estadios tempranos y con tumores pequeños, el manejo puede ser con cirugía de mínima invasión. El tratamiento quirúrgico radical es el que reporta mejores resultados y menor tasa de recidiva.⁹

El 69.5% de los pacientes se realizó tratamiento abierto puro, mientras que el 30.5% restante se manejó con abordaje laparoscópico.

Conclusiones

Debido a su baja incidencia y bajo índice de reporte de series de casos en la literatura médica, es importante tener una adecuada casuística de este tipo de tumores en cada centro hospitalario. Asimismo, la difusión de la cirugía de mínima invasión y su desarrollo técnico en cada uno de los hospitales-escuela favorecerá la formación de especialistas laparoscópicos, pudiendo brindar los beneficios de este tipo de cirugías a nuestros pacientes.

Conflicto de intereses

Los autores declaran no tener ningún conflicto de intereses.

Financiamiento

Los autores no recibieron patrocinio para llevar a cabo este artículo.

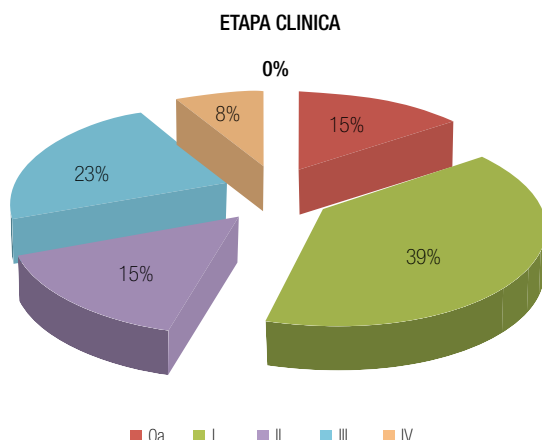


Figura 2 Porcentaje de acuerdo al estadio clínico.

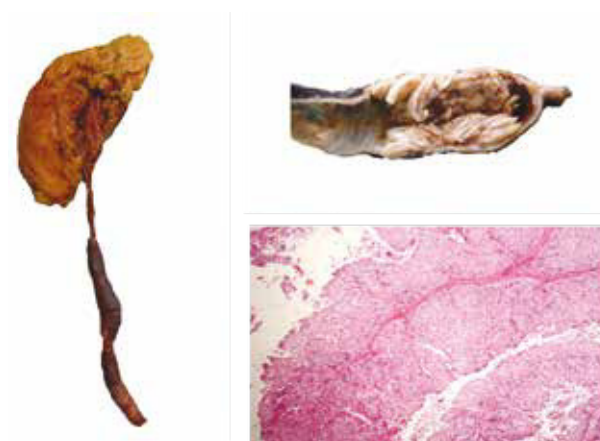


Figura 3 Estudio macro y microscópico de carcinoma urotelial del uréter.

Referencias

1. Munoz JJ, Ellison LM. Upper tract urothelial neoplasms: incidence and survival during the last 2 decades. *J Urol* 2000;164(5):1523-1525.
2. Capitanio U, Shariat SF, Isbarn H, et al. Comparison of oncologic outcomes for open and laparoscopic nephroureterectomy: a multi-institutional analysis of 1249 cases. *Eur Urol* 2009;56(1):1-9.
3. Jeldres C, Lughezzani G, Sun M, et al. Segmental ureterectomy can safely be performed in patients with transitional cell carcinoma of the ureter. *J Urol* 2010;183(4):1324-1329.
4. Roscigno M, Shariat SF, Margulis V, et al. Impact of lymph node dissection on cancer specific survival in patients with upper tract urothelial carcinoma treated with radical nephroureterectomy. *J Urol* 2009;181(6):2482-2489.
5. Joniau S, Van Cleynenbreugel B, Blyweert W, et al. Is radical nephroureterectomy and lymph node dissection necessary for upper-tract TCC? *Eur Urol Supplements* 2010;9:442-445.
6. Türkeri L. Neo/Adjuvant therapy in upper tract urothelial carcinoma. *Eur Urol Supplements* 2007;6:549-554.
7. Gupta R, Paner GP, Amin MB. Neoplasms of the upper urinary tract: a review with focus on urothelial carcinoma of the pelvicalyceal system and aspects related to its diagnosis and reporting. *Adv Anat Pathol* 2008;15(3):127-139.
8. NCCN Clinical Practice Guidelines in Oncology, Upper GU Tract Tumors 2012.
9. Guidelines UUT-UCC[®] European Association of Urology 2012.