




Revista Mexicana de  
**UROLOGIA**

ÓRGANO OFICIAL DE DIFUSIÓN DE LA SOCIEDAD MEXICANA DE UROLOGÍA

www.elsevier.es/uromx



## CASO CLÍNICO

# Paraganglioma vesical: una entidad poco frecuente con tratamiento controversial

C. Villaquirán<sup>a</sup>, H. A. García-Perdomo<sup>b,\*</sup> y G. Ramírez<sup>b</sup>

<sup>a</sup> Urología, Universidad del Valle, Cali, Valle, Colombia

<sup>b</sup> Docencia Universidad del Valle, Cali, Valle, Colombia

### PALABRAS CLAVE

Paraganglioma vesical;  
Feocromocitoma;  
Hematuria; Tumor vesical; Colombia.

### KEYWORDS

Bladder paraganglioma;  
Pheochromocytoma;  
Hematuria; Bladder tumor; Colombia .

**Resumen** Se describe el caso de un paciente masculino con 8 meses de hematuria intermitente, cefalea durante la micción, disuria y dolor hipogástrico. La cistoscopia y la resonancia nuclear magnética (RNM) de abdomen y pelvis mostraron una masa vesical, la cual se resecó quirúrgicamente y su patología reportó un paraganglioma vesical. Los estudios bioquímicos (metanefrinas libres en plasma) fueron elevados, siendo llevado a cistectomía donde se confirmó el diagnóstico. Se realizó gammagrafía MIBG, que no reportó evidencia de enfermedad en otros órganos.

Se concluyó que el paraganglioma vesical es una patología poco frecuente cuyo diagnóstico implica alto índice de sospecha, estudios bioquímicos e imagenológicos. El tratamiento depende de las características de la lesión y aún no está estandarizado.

### Bladder paraganglioma: a rare disease with controversial treatment

**Abstract** The case is described herein of a man presenting with intermittent hematuria of 8-month duration, headache during micturition, dysuria, and hypogastric pain. Cystoscopy and nuclear magnetic resonance (NMR) imaging of the abdomen and pelvis showed a bladder mass. It was surgically resected and the pathologic study reported a bladder paraganglioma. Biochemical test (free plasma metanephrines) results were high and the patient underwent cystectomy, confirming the diagnosis. MIBG scintigraphy did not report evidence of disease in other organs. It was concluded that bladder paraganglioma is a rare pathology whose diagnosis involves a high degree of suspicion, along with biochemical and imaging studies. Treatment depends on the lesion characteristics and is not yet standardized.

\* Autor para correspondencia: Cra. 35 N° 3ª-38, Apto. 301, Edificio Viejo San Fernando, Cali, Valle, Colombia. Correo electrónico: herney.garcia@correounivalle.edu.co (H. A. García-Perdomo).

## Introducción

El término “paraganglioma” se emplea para referirse a aquellos feocromocitomas que son extraadrenales<sup>1</sup>. Se derivan del tejido ganglionar localizado en la región paravertebral y paraaórtica, desde la base del cráneo hasta la pelvis<sup>2</sup>. Se presentan más comúnmente entre los 20 y 40 años, son ligeramente más frecuentes en mujeres. Su principal localización es el órgano de Zuckerkandl y las adrenales, siendo la vejiga el 3° órgano más frecuentemente comprometido (11%) y los demás casos son esporádicos<sup>2,3</sup>. El paraganglioma vesical corresponde al 1% de todos los feocromocitomas y a menos del 0.06% de todos los tumores vesicales<sup>4</sup>. Su potencial de malignidad es bajo calculándose en un 10%, encontrándose también que la mayoría de estas lesiones son metabólicamente activas<sup>5</sup>. Aquellos que corresponden a síndromes familiares tienen una posibilidad de asociarse a neoplasia hasta en un 50%, sin embargo no existen criterios específicos de malignidad y no hay reportado una diferencia entre razas<sup>3,6</sup>.

El objetivo del presente caso clínico es hacer una revisión actualizada de la literatura sobre paraganglioma vesical como una entidad poco frecuente, y cuyo diagnóstico muchas veces implica un reto y un manejo aún controversial.

## Presentación del caso

Masculino de 30 años de edad, raza negra, quien consultó por una historia de 8 meses de dolor lumbar bilateral tipo cólico irradiado a ambos flancos, hematuria intermitente, cefalea especialmente durante la micción, disuria y dolor hipogástrico. Al ingreso a Urgencias se tomaron exámenes: creatinina y tiempos de coagulación en rangos normales, Hb: 14.7 g/dL, sin alteraciones en el hemograma y urocultivo negativo.

Se solicitó ecografía renal y de vías urinarias que mostró litiasis renal bilateral. Tres cálculos de 1, 3 y 5 mm en riñón izquierdo y 2 de 9 y 6 mm en riñón derecho, sin hidronefrosis. Se encontró además, una masa piriforme en el fondo vesical de 3.6 x 2.5 x 2.5 cm, pediculada.

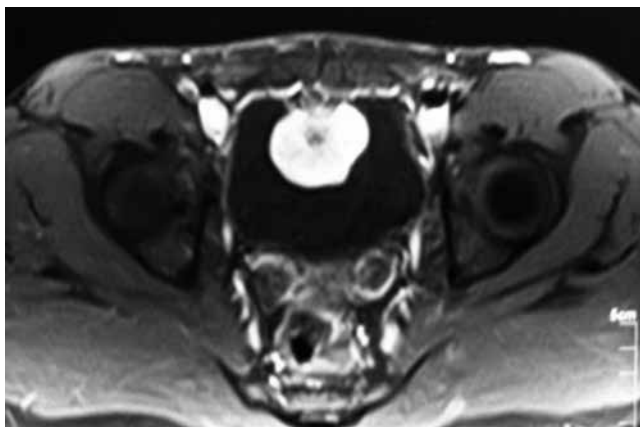


Figura 1 Paraganglioma vesical en resonancia magnética (lesión hiperintensa en T2).

Se realizó una cistoscopia donde se encontró una lesión pediculada, hipervascularizada, dependiente de la cúpula vesical de aproximadamente 3 cm de diámetro, sin sangrado activo, con producción mucóide. Con estos hallazgos se programó para resección transuretral de lesión vesical. Durante el procedimiento y al realizar el primer corte de la lesión, el paciente presentó bradicardia severa y cifras tensionales elevadas 240/140 mmHg, se suspendió procedimiento y se envió muestra a patología cuyo reporte fue: “Paraganglioma vesical”. Se solicitó una resonancia magnética nuclear (RMN) (fig. 1) y metanefrinas libres en plasma, cuyos resultados fueron: metanefrina 49 pg/mL (<58 pg/mL), normetanefrina 711 pg/mL (<149 pg/mL) y metanefrinas totales 760 pg/mL (>206 pg/mL). La RNM muestra una lesión hiperintensa en T2 en la cúpula vesical, de aproximadamente 4-5 cm.

El paciente fue premedicado 10 días previos a la cistectomía parcial con alfa bloqueador (prazosin), y posteriormente con betabloqueador (metoprolol) 3 días antes, además de sobrehidratación para mantener un adecuado volumen plasmático. En cirugía se evidenció la masa en la cúpula vesical, pediculada y muy vascularizada de 4-5 cm de diámetro (fig. 2). El reporte final de la patología fue paraganglioma vesical con extensión a muscular propia. Borde de resección libre de tumor (fig. 3).

Durante el primer control, las metanefrinas libres persistieron elevadas requiriendo estudio con gammagrafía MIBG, sin evidencia de enfermedad. En el control posterior, las metanefrinas fueron negativas. En la actualidad, el paciente está sin hipertensión y sin hematuria.

## Discusión

Los casos de paraganglioma vesical siguen llamando la atención por su poca frecuencia, y por consolidarse aún como un reto su diagnóstico y manejo. A pesar que el paraganglioma se considera un feocromocitoma extraadrenal o heterotópico, su morfología, exámenes endocrinológicos, presentación

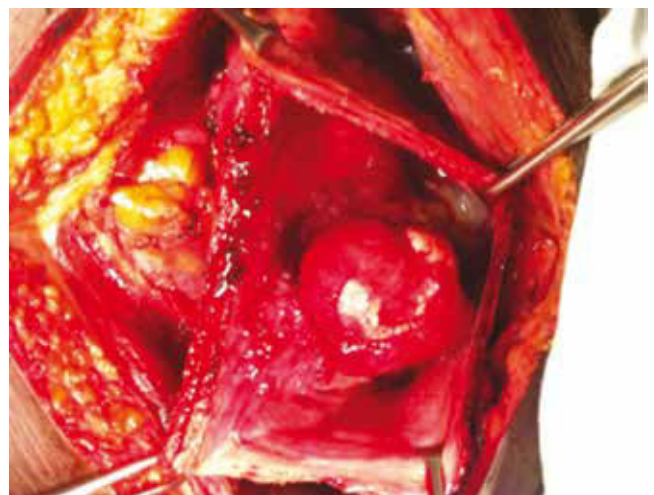
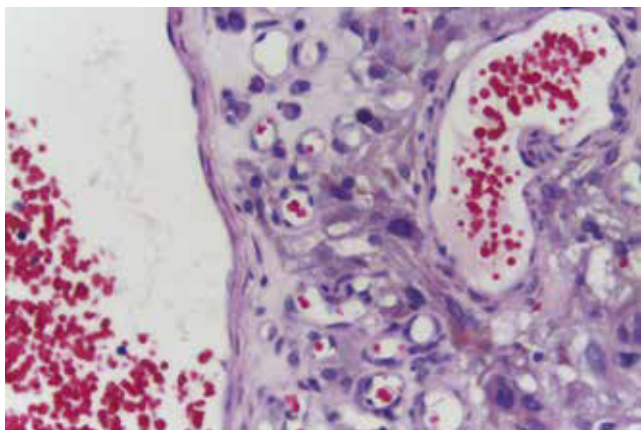


Figura 2 Paraganglioma vesical durante procedimiento quirúrgico.



**Figura 3** Histopatología de paraganglioma vesical (tinción H&E).

clínica y tratamiento pueden llegar a ser completamente distintos<sup>5</sup>. La sintomatología es el resultado de una producción excesiva de catecolaminas. El 60% de los pacientes presentan hematuria, incluso cefalea, palpitaciones, enrojecimiento facial y sudoración. Las crisis hipertensivas pueden ser desencadenadas por la micción, sobredistensión vesical, deposiciones, actividad sexual, eyaculación e instrumentación vesical<sup>4</sup>. Hay síntomas que se presentan en otras neoplasias vesicales como la hematuria, por lo anterior, es importante diferenciar estas lesiones de neoplasias uroteliales. El paraganglioma típicamente se eleva desde la profundidad de la pared vesical, y cuando llega a ser medible posiblemente, ya hay compromiso de la muscular propia. Histológicamente, las células son grandes, poligonales y, con citoplasma eosinofílico y ligeramente granular. Los núcleos son redondeados con contornos suaves<sup>7</sup>. La descripción microscópica dada de la lesión reseca y que se describe en este caso clínico, es concordante con lo anteriormente mencionado, por lo cual se enfocó con la impresión diagnóstica de paraganglioma.

El diagnóstico de esta entidad se realiza con estudios bioquímicos e imagenológicos. Los primeros comprenden medida de metanefrinas y catecolaminas en orina de 24 horas, así como también medición de metanefrinas libres en plasma<sup>3</sup>. La sensibilidad de las primeras se calcula en 86% y especificidad 88%, y la de las catecolaminas en orina de 77% y 93%, respectivamente. En el caso de las metanefrinas libres en plasma, se reporta sensibilidad hasta del 99% y especificidad del 89%. Todavía hay discusión sobre cuál estudio escoger basados en el riesgo de los pacientes de tener o no paraganglioma, y se habla en algunos estudios que para aquellos de bajo riesgo se deben realizar los exámenes en orina y en los de alto riesgo los plasmáticos<sup>8</sup>. El paciente de este caso ya tenía diagnóstico histológico antes de realizar los marcadores tumorales, por lo cual se decidió realizar estos últimos análisis basados en la literatura.

La cistoscopia generalmente muestra un tumor submucoso, amarillo, hipervascularizado, se debe evitar la manipulación durante su realización para evitar una crisis hipertensiva<sup>4</sup>. La tomografía computarizada (TC) de abdomen

y pelvis tiene muy buena sensibilidad que varía entre un 93%-100% para detectar tumores en la glándula adrenal, y 95% en el caso de patología extraadrenal. Tiene la ventaja de la disponibilidad y el costo con respecto a la RNM, que reporta cifras similares de sensibilidad y también proporciona ventajas como menor radiación y exposición al medio de contraste. La especificidad de ambos estudios es baja, reportada hasta de un 50%<sup>8</sup>. En este caso, se eligió la RNM porque hubo la disponibilidad para su realización y pensando en futuros estudios de seguimiento que puedan aumentar exposición a la radiación. La gammagrafía con <sup>123</sup>I meta-iodobenzil-guanidina (MIBG) se ha reservado pese a su gran sensibilidad para aquellos casos donde la lesión no es visualizada por TC o RNM y hay evidencia bioquímica de su existencia, masas adrenales >10 cm o en algunos casos de paragangliomas, donde hay sospecha de enfermedad metastásica<sup>3,8</sup>. A este paciente se le realizó esta gammagrafía por persistencia de niveles altos en los marcadores tumorales (metanefrinas), pese a la resección de la lesión, que puede presentarse en algunas formas de hipertensión arterial (HTA), insuficiencia renal crónica y algunas cardiopatías, aunque el único aspecto relacionado con el paciente, sería la HTA.

La preparación prequirúrgica es fundamental para evitar crisis hipertensiva, que es una de las complicaciones que se puede presentar durante la resección. Se debe alcanzar un adecuado volumen intravascular y optimizarlo con dieta rica en sal para evitar el colapso, una vez se presente un cese de producción de catecolaminas, al reseca la lesión. Se debe iniciar alfa bloqueador 7 a 10 días antes del procedimiento, y posteriormente, una vez se ha logrado el bloqueo, se debe comenzar la terapia con betabloqueador<sup>3</sup>.

El tipo de cirugía aún no se ha estandarizado, teniendo en cuenta lo infrecuente de esta patología. La cistectomía parcial o cistectomía radical ya sea abiertas o laparoscópicas más linfadenectomía, son los procedimientos propuestos y su escogencia depende de la localización de la lesión, el tamaño y el compromiso de los tejidos perivesicales<sup>6</sup>. Se optó en este paciente, escoger la cistectomía parcial por la localización de la masa en la cúpula vesical, y porque en los estudios imagenológicos se evidenciaba el no compromiso de la grasa perivesical y otros tejidos adyacentes.

## Conclusión

El paraganglioma vesical es una patología poco frecuente cuyo diagnóstico implica alto índice de sospecha, estudios bioquímicos e imagenológicos. El tratamiento depende de las características de la lesión y aún no está estandarizado.

## Conflicto de intereses

Los autores declaran no tener ningún conflicto de intereses.

## Financiamiento

No se recibió patrocinio para llevar a cabo este artículo.

## Bibliografía

1. MacKenzie. Paraganglioma of the bladder. *Internet J Urol* 2009;6(1).
2. Schaefer IM, Gunawan B, Fuzesi L. Chromosomal imbalances in urinary bladder paraganglioma. *Cancer Genet Cytogenet* 2010;203:341-344.
3. Joynt KE, Moslehi JJ, Baughman KL. Paraganglioma. *Cardiol Rev* 2009;17(4):159-164.
4. Al-Zahrani AA. Recurrent Urinary Bladder Paraganglioma. *Adv Urol* 2010:9121-9125.
5. Darlong V, Pandey R, Garg R, et al. Perioperative concerns of recurrent urinary bladder phaeochromocytoma with skeletal metastasis. *Singapore Med J* 2012;53(2):e40-41.
6. Deng JH, Li HZ, Zhang YS, et al. Functional paragangliomas of the urinary bladder: a report of 9 cases. *Chin J Cancer* 2010;29(8):729-734.
7. Kappers MHW, Van den Meiracker AH, Alwani RA, et al. Paraganglioma of the urinary bladder. *Neth J Med* 2008;66(4):163-165.
8. Mittendorf EA, Evans DB, Lee JE, et al. Pheochromocytoma: Advances in Genetics, Diagnosis, Localization, and Treatment. *Hematol Oncol Clin North Am* 2007;21(3):509-525;ix.