



Revista Mexicana de
UROLOGIA

ÓRGANO OFICIAL DE DIFUSIÓN DE LA SOCIEDAD MEXICANA DE UROLOGÍA

www.elsevier.es/uromx



CASO CLÍNICO

Metástasis intestinal de teratoma maduro testicular, con transformación a coriocarcinoma

M. A. Palmeros-Rodríguez^{a,*}, S. Ahumada-Tamayo^a, G. Fernández-Noyola^a, J. A. Martínez^a, J. Camacho-Castro^a, F. J. García-Salcido^a, E. Muñoz-Ibarra^a, G. Garza-Sainz^a, E. Mayorga-Gómez^a, V. Osornio-Sánchez^a, V. Cornejo-Dávila^a, I. Uberetagoyna-Tello^a, I. Estrada-Moscoso^b, S. Omaña-Hernández^b, G. Recinos-Carrera^b, L. Román-Vázquez^b, M. Cantellano-Orozco, C. Martínez-Arroyo^a, G. Morales-Montor^a y C. Pacheco-Gahbler^a

^a División de Urología, Hospital General "Dr. Manuel Gea Gonzalez", S.S.A., México D.F., México

^b División de Patología, Hospital General "Dr. Manuel Gea Gonzalez", S.S.A., México D.F., México

PALABRAS CLAVE

Teratoma;
Coriocarcinoma;
Sangrado tubo
digestivo; Metástasis;
México.

Resumen El cáncer testicular representa el 1% al 1.5% de las neoplasias en hombres. La ruta de diseminación de estos tumores es por vía linfática a ganglios retroperitoneales en un 70%, y en menor frecuencia a pulmones, hígado y cerebro. El coriocarcinoma se disemina por ruta hematológica. La transformación maligna del teratoma que consiste en el viraje histológico hacia rhabdomyosarcoma, se presenta hasta en un 6%. La hemorragia gastrointestinal por metástasis es un hallazgo raro. No existen reportes previos de viraje a coriocarcinoma, ni de transformación maligna en intestino, como sitio de metástasis.

El objetivo es presentar un caso de tumor de células germinales con transformación a coriocarcinoma en la metástasis intestinal, que se presenta como sangrado de tubo digestivo.

Se presenta paciente masculino de 23 años de edad, que inicia con intolerancia a la vía oral, dolor en la fosa iliaca izquierda tipo cólico, irradiado a testículo ipsilateral, acompañado de hematoquezia. En el Servicio de Urgencias, se abordó el sangrado de tubo digestivo, sin encontrarse el sitio evidente de hemorragia. Se documentó aumento de volumen e induración del testículo derecho, con marcadores tumorales negativos. Se realizó orquiectomía radical derecha, reportándose teratoma maduro. Posteriormente, se realizó laparotomía exploradora por persistencia de sangrado, donde se evidenció tumor sangrante en íleon; se resecaron 36 cm de intestino. Se reportó coriocarcinoma estadio clínico III-C, T1 N1 M1b S1; se indicó quimioterapia adyuvante con 4 ciclos de bleomicina, etopósido y cisplatino (BEP) y 2 ciclos de paclitaxel. Actualmente, en seguimiento sin evidencia de recurrencia o progresión.

Las metástasis de teratoma maduro pueden convertirse a diversas histologías. Las metástasis a intestino delgado de tumores germinales testiculares son raras; se manifiestan como oclusión intestinal y sangrado de tubo digestivo. La transformación a coriocarcinoma no ha sido reportada.

* Autor para correspondencia: Calzada de Tlalpan N° 4800, Colonia Seccion XVI, México D.F., México. Teléfono: 4000 3000, ext. 3044. Correo electrónico: apalmeros@gmail.com (M. A. Palmeros-Rodríguez).

KEYWORDS

Teratoma;
Choriocarcinoma;
Digestive tract
bleeding; Metastasis;
Mexico.

Las metástasis de tumores testiculares a intestino son raras, y se pueden manifestar con cuadros de sangrado de tubo digestivo, incrementando la morbimortalidad. Es el primer caso reportado en la literatura médica nacional, que evidencia transformación de teratoma a coriocarcinoma en intestino, como sitio de metástasis.

Intestinal metastasis from mature testicular teratoma with transformation to choriocarcinoma

Abstract Testicular cancer represents 1% to 1.5% of neoplasias in men. The dissemination route of these tumors is through the lymphatic pathway to the retroperitoneal lymph nodes in 70% of the cases, with a lower frequency to the lungs, liver, and brain. Choriocarcinoma spreads by means of the bloodstream. The histologic malignant transformation of teratoma into rhabdomyosarcoma presents in up to 6% of cases. Metastatic gastrointestinal hemorrhage is rare. There are no previous reports on a change into choriocarcinoma or on a malignant transformation in the intestine, as a metastatic site.

The aim of this article was to describe a case of a germ cell tumor that transformed into choriocarcinoma in intestinal metastasis that presented as digestive tract bleeding.

A 23-year-old man was not able to eat orally, and presented with colic pain in the left iliac fossa radiating to the ipsilateral testis, accompanied by hematochezia. Digestive tract bleeding was attended to at the Emergency Service and no apparent hemorrhagic site was found. An increase in volume and induration of the right testis was reported and tumor markers were negative. Right radical orchiectomy was performed and mature teratoma was reported. Later, exploratory laparotomy was carried out due to the persistence of bleeding and it identified a bleeding tumor in the ileum. Thirty-six centimeters of the bowel were resected. Clinical stage III-C choriocarcinoma, T1 N1 M1b S1, was reported; adjuvant chemotherapy was indicated with 4 cycles of bleomycin, etoposide, and cisplatin (BEP) and 2 cycles of paclitaxel; at current follow-up, the patient presents no signs of disease recurrence or progression.

Mature teratoma metastases can transform into different histologies. Metastasis to the small bowel from germ cell testicular tumors is rare and manifests as bowel obstruction and digestive tract bleeding. Transformation into choriocarcinoma has not been reported.

Testicular tumor metastases to the intestine are rare and can manifest with symptoms of digestive tract bleeding that increase morbidity and mortality. In the national medical literature, this is the first case reporting the transformation of teratoma to choriocarcinoma in the intestine as the metastatic site.

Introducción

El cáncer testicular representa del 1% al 1.5% de las neoplasias en hombres, y el 5% de los tumores urológicos, en general. En los países occidentales, se presentan de 3 a 10 nuevos casos por 100,000 hombres por año. El tipo histológico predominante (90%-95%) es de células germinales. Estos son más comunes en hombres de 15 a 35 años de edad¹. La ruta de diseminación de estos tumores es por vía linfática a ganglios retroperitoneales en un 70%, y en menor frecuencia a pulmones, hígado y cerebro. El coriocarcinoma se disemina por ruta hematogena. Las metástasis de tumores de células germinales testiculares hacia el tracto gastrointestinal son raras. Aquellos pacientes que presentan metástasis intestinales se pueden manifestar con cuadros de oclusión intestinal y sangrado de tubo digestivo, al momento del diagnóstico y durante el tratamiento, que abarca resección quirúrgica del sitio de metástasis y quimioterapia en la mayoría de los casos, incrementando la morbimortalidad^{2,3}. La transformación maligna del teratoma que consiste en el

viraje histológico hacia rhabdomyosarcoma, se presenta hasta en un 6%, existiendo otras posibilidades de transformación entre las que se encuentran adenocarcinoma, osteosarcoma, neurosarcoma y sarcoma mixoide^{4,5}. Asimismo, los sitios más frecuentes de transformación maligna corresponden a retroperitoneo, mediastino, pulmón, pleura y testículo. No existen reportes previos de viraje a coriocarcinoma, ni de transformación maligna en intestino como sitio de metástasis.

El objetivo del presente artículo es presentar un caso de tumor germinal testicular, con transformación a coriocarcinoma con metástasis a intestino, que se manifestó con un cuadro de sangrado de tubo digestivo bajo.

Presentación del caso

Masculino de 23 años de edad, que inició padecimiento actual una semana previa con intolerancia a la vía oral, dolor en fosa ilíaca izquierda tipo cólico, intensidad 7/10, se

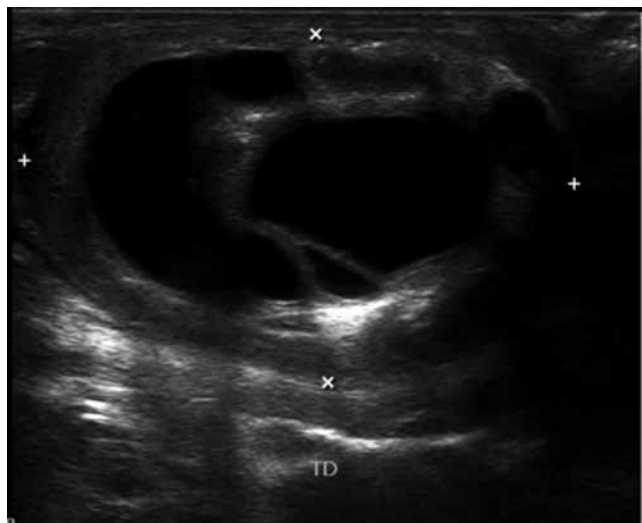


Figura 1 Aspecto del tumor testicular por ultrasonido.

acompañaba de náusea y vómito, refiriendo dolor irradiado a testículo ipsilateral, además se asociaba a hematoquezia en numerosas ocasiones. En el Servicio de Urgencias, se abordó el sangrado de tubo digestivo, se estabilizó hemodinámicamente y posteriormente, se realizó endoscopia y colonoscopia, sin encontrar el sitio evidente de sangrado. Se documentó aumento de volumen e induración del testículo derecho, y el ultrasonido mostró una masa testicular con imágenes heterogéneas hipoeoicas, afectando parénquima testicular, sin vascularidad, no quístico (fig. 1), con marcadores tumorales negativos, alfafetoproteína 3.17 ng/mL, deshidrogenasa láctica 185 U/L, hormona gonadotropina coriónica 2.8 ng/mL. La radiografía de tórax sin evidencia de metástasis. Se realizó orquiectomía radical derecha con reporte histopatológico de teratoma maduro, de 5.3 cm, bordes quirúrgicos negativos, sin invasión linfovascular, T1 N1 M1b S1. En el postoperatorio mediato presentó oclusión intestinal, continuando con datos de sangrado activo de tubo digestivo. Se realizó tomografía axial computarizada (TAC) abdominal contrastada, donde se identificaron 2 imágenes ovoides intraluminales en íleon, no líquido libre (fig. 2), ganglio retroperitoneal de aproximadamente 1 cm (fig. 3); efectuándose laparotomía exploradora donde se evidenció tumor sangrante en íleon, manejado con resección de 36 cm de intestino y anastomosis término-terminal. El estudio histopatológico reportó coriocarcinoma en íleon, con bordes quirúrgicos positivos. Por lo anterior, se clasificó como un estadio clínico III-C, T1 N1 M1b S1. Se inició quimioterapia adyuvante con 4 ciclos de bleomicina, etopósido y cisplatino (BEP) y 2 ciclos paclitaxel, por persistencia de ganglios retroperitoneales (tabla 1). Actualmente, en seguimiento sin evidencia de recurrencia o progresión (tabla 1). TAC de control con ganglios retroperitoneales menores a 1 cm.

Discusión

Las metástasis de teratoma maduro pueden convertirse a diversas histologías, siendo algunas de las reportadas

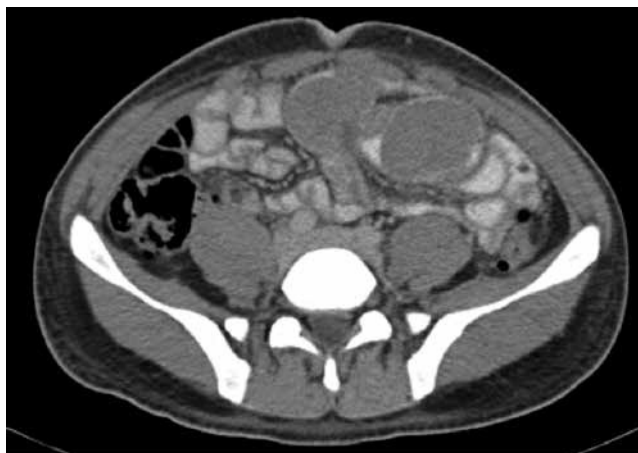

Figura 2 TAC abdominal contrastada, donde se aprecian imágenes ovoideas intraluminales en íleon distal.

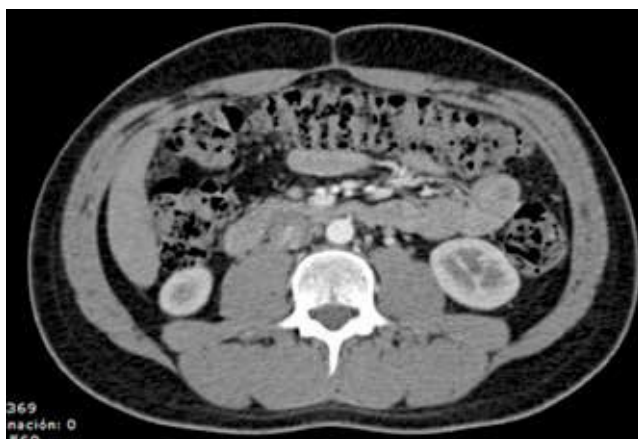

Figura 3 TAC abdominal con medio contraste, donde se identifica ganglio en retroperitoneo de aproximadamente 1 cm.

adenocarcinoma, rabdomiosarcoma o tumor neuroectodérmico. Las metástasis a intestino delgado de tumores germinales testiculares son raras, sin reportarse hasta el momento un porcentaje. Dentro de sus manifestaciones posibles se encuentra la oclusión intestinal y el sangrado de tubo digestivo, requiriendo manejo quirúrgico en la mayoría de las ocasiones. La histología más frecuente en estos casos es tumor germinal mixto. Sin embargo, la transformación a coriocarcinoma no ha sido reportada. Por esta razón, en los pacientes con tumores de células germinales con metástasis intestinal, es necesario el diagnóstico y tratamiento temprano y oportuno. Así, quienes se conocen con diagnóstico de cáncer testicular, especialmente aquellos con características histológicas al coriocarcinoma y que involucran al tracto digestivo, se consideran como enfermedad avanzada, pues casos reportados han recibido quimioterapia por presentar metástasis en otros sitios en el mismo momento. Algunos estudios de imagen convencional no muestran masas metastásicas ocultas, por lo que la sintomatología como náusea, vómito, dolor abdominal o sangrado de tubo

Tabla 1 Relación de marcadores tumorales durante la quimioterapia

Fecha	Evolución	AFP	hGC	DHL
Agosto 11	1 ^{er} BEP			
Septiembre 11	2 ^{do} BEP	12.93	1.53	110
Octubre 11	3 ^{er} BEP	3.29	0.38	120
Noviembre 11	4 ^{to} BEP	----	----	135
Diciembre 11		2.96	1.04	240
Enero 12	1 ^{er} Paclitaxel	2.76	0.64	198
Febrero 12	2 ^{da} Paclitaxel	----	-----	-----
Marzo 12		2.76	0.64	147
Abril 12		2.24	1.81	238
Junio 12		2.20	0.01	164
Julio 12		2.22	0.00	123

AFP: alfafetoproteína; hGC: hormona gonadotropina coriónica humana; DHL: deshidrogenasa láctica; BEP: bleomicina, etopósido y cisplatino.

digestivo nos debe hacer pensar en metástasis intestinales por el cáncer testicular. El pronóstico de los pacientes con metástasis gastrointestinales se ha reportado como pobre². La enfermedad metastásica es detectable al momento de presentación en un 30% de los pacientes con seminoma, y en un 50% en aquellos con tumores de células germinales no seminomatosos¹.

El coriocarcinoma generalmente tiene una proliferación rápida y de vascularidad excesiva. Los coriocarcinomas con estas características tienen la tendencia a la ulceración, necrosis o sangrado¹. La mayoría de las metástasis al tracto gastrointestinal ocurren ya como enfermedad progresiva en otros sitios. Existen 2 diferentes métodos que involucran el tracto gastrointestinal de tumores de células germinales testiculares: a) Infiltración directa del tumor, por afección de ganglios linfáticos retroperitoneales y, b) como resultado de diseminación hematológica. La infiltración directa generalmente ocurre en el intestino delgado, especialmente en duodeno (aproximadamente en un 95%). Pueden aparecer síntomas de anemia secundarios a sangrado gastrointestinal. La pérdida de sangre puede ser oculta o masiva, en el estudio de Johnson, de 16 pacientes con coriocarcinoma 7 presentaron complicaciones hemorrágicas, de los cuales 4 murieron por dichas complicaciones. El abordaje al sangrado de tubo digestivo es similar al realizado por sangrado de

tubo de digestivo alto o bajo, generalmente por endoscopia o colonoscopia. En algunos casos como en el nuestro, la patología no se encontraba en un sitio de alcance por endoscopia, pues fue originado en íleon. En estos casos, una angiografía de la arteria mesentérica superior con eritrocitos marcados estaba indicada. Dos mecanismos por los cuales se realiza la transformación maligna del teratoma es: 1) Diferenciación maligna de células de carcinoma embrional totipotencial de tipo somático o, 2) transformación maligna de elementos de teratoma maduro. Algunos teratomas son malignos por transformación maligna posteratoma; estos tumores usualmente ocurren en testículo y exhiben un espectro de comportamiento biológico. Ejemplos de alto grado incluyen quiste dermoide con carcinoma de células escamosas o sarcomas o melanomas y tumor neuroectodérmico primitivo⁵.

Conclusiones

Las metástasis de tumores testiculares a intestino son raras, se pueden manifestar con cuadros de sangrado de tubo digestivo, incrementando la morbilidad. Es el primer caso reportado en la literatura médica nacional de transformación de teratoma a coriocarcinoma, en intestino como sitio de metástasis.

Financiamiento

No se recibió ningún patrocinio para llevar a cabo este artículo.

Conflicto de intereses

Los autores declaran no tener conflicto de intereses.

Bibliografía

1. Cicin I, Ozyilmaz F, Karagol H, et al. Massive upper gastrointestinal bleeding from pure metastatic choriocarcinoma in patient with mixed germ cell tumor with subclinical intestinal metastasis. *Urology* 2009;73(2):443.
2. Shariat SF, Duchene D, Kabbani W, et al. Gastrointestinal hemorrhage as first manifestation of metastatic testicular tumor. *Urology* 2005;66(6):1319.
3. Armellino MF, Ambrosino F, Forner AL, et al. Jejunal perforation from metastatic choriocarcinoma. Case report and review of the literature. *G Chir* 2008;29(4):145-148.
4. Rosenblatt GS, Walsh CJ, Chung S. Metastatic testis tumor presenting as gastrointestinal hemorrhage. *J Urol* 2000;164(5):1655.
5. Mesbahi OE, Terrier-Lacombe MJ, Rebischung C. Chemotherapy in patients with teratoma with malignant transformation. *Eur Urol* 2007;51(5):1306-1311.