


Revista Mexicana de
UROLOGIA

ÓRGANO OFICIAL DE DIFUSIÓN DE LA SOCIEDAD MEXICANA DE UROLOGÍA

www.elsevier.es/uromx



CASO CLÍNICO

Ureteroceles gigante. Reporte de un caso

H. Castellanos-Hernández*, V. M. García-González, M. Figueroa-Zarza, D. García-Sánchez y J. Gutiérrez-Ochoa

Departamento de Urología, Hospital Médica Londres, México, D.F., México

PALABRAS CLAVE

Ureterocel; Gigante;
Vejiga de esfuerzo;
Ortotópico; México.

Resumen El ureterocel es una dilatación quística de la parte terminal del uréter, que se ubica dentro de la vejiga de la uretra o de ambas. Su incidencia en material de autopsia es de 1:500; afecta más al sexo femenino, en una proporción de 6:1.

El objetivo del presente trabajo es describir un caso de ureterocel, con sistema único intravesical estenótico gigante de lado izquierdo, en paciente de 18 años con sintomatología de almacenamiento.

Se presenta paciente masculino de 18 años de edad, con sintomatología urinaria obstructiva, así como hematuria macroscópica. En urograma excretor se observaba uropatía obstructiva de riñón izquierdo, con defecto de llenado a nivel vesical, y una imagen sacular intravesical con presencia de orina residual posmiccional. Se sometió a cistoscopia, identificándose vejiga de esfuerzo, así como ureterocel gigante izquierdo, realizándose ureteroclectomía tranvesical, teniendo como hallazgo: ureterocel intravesical con sistema único, el cual ocupaba más de la mitad de la totalidad de la vejiga, con orificio estenótico, que se resecó y se colocó de tutor ureteral izquierdo.

En adultos de nuestro medio, la variedad ortotópica y única del ureterocel es la más frecuente, 18% son bilaterales siendo un poco mayor al 10%, señalado en otros sitios. Ante las manifestaciones clínicas tan diversas, el diagnóstico debe sospecharse en diferentes situaciones; en el caso que se presenta, la sintomatología estaba dada por la obstrucción que generó el ureterocel hacia el cuello vesical, así como infección urinaria agregada.

* Autor para correspondencia: Londres N° 38, 5to piso, Colonia Juárez, Delegación Cuauhtémoc, C.P. 06600, México, D.F., México. Teléfono: 5514 9896. Correo electrónico: hibertfuzz@hotmail.com (H. Castellanos-Hernández).

KEYWORDS

Ureterocele; Giant;
Decompensated
bladder; Orthotopic;
Mexico.

Giant ureterocele: a case report

Abstract Ureterocele is a cystic dilatation in the terminal section of the ureter that is located inside the bladder, the urethra, or both. Incidence in relation to autopsy is 1:500; women are more affected with a 6:1 woman/man ratio.

The aim of the present article was to describe a case of a giant ureterocele with a strictured, intravesical single system on the left side, in an 18-year-old patient presenting with storage symptomatology.

An 18-year-old male patient presented with obstructive urinary symptomatology and gross hematuria. An excretory urogram showed obstructive uropathy of the left kidney, with a filling defect at the bladder level, and an intravesical saccular image revealing the presence of post-micturition residual urine. Cystoscopy identified a decompensated bladder and a left-side giant ureterocele. Transvesical ureterocelectomy showed a single system intravesical ureterocele taking up more than half of the entire bladder, with a strictured opening. The ureterocele was resected and a left ureteral stent was placed.

In adults in our medical environment, single orthotopic ureterocele is the most frequent, 18% are bilateral, and a little over 10% are found at other sites. In the presence of such diverse clinical manifestations, diagnosis should be suspected in different situations. In the present case, the symptomatology presented due to the obstruction toward the bladder neck caused by the ureterocele, along with the added urinary infection.

Introducción

El ureterocele es una dilatación quística de la parte terminal del uréter, que se ubica dentro de la vejiga de la uretra o de ambas. Su incidencia en material de autopsia es de 1:500; afecta más al sexo femenino en una proporción de 6:1¹⁻³.

En nuestro medio, la frecuencia es de 7 por cada 10 millones de niños menores de 6 años⁴.

Es un padecimiento congénito cuya manifestación se ha atribuido a la ruptura retardada de la membrana de Chwalla, misma que divide al conducto de Wolff del seno urogenital en el momento de la formación de la yema ureteral, durante el desarrollo embrionario⁵.

Presentación del caso

Masculino de 18 años de edad, sin antecedentes de importancia para su padecimiento actual, quien inició 6 meses previos con presencia de sintomatología urinaria obstructiva baja, caracterizada por intermitencia, esfuerzo miccional, sensación de vaciamiento incompleto y frecuencia; presentando 3 semanas previas a la valoración, episodio de hematuria macroscópica total, sin coágulos, así como ardor miccional, siendo manejado por facultativo con antibioterapia, remitiendo el cuadro. A la exploración física se encontró abdomen blando, depresible, no doloroso; en genitales, pene con meato central, prepucio retráctil, testículos de forma y tamaño normal dentro de bolsa escrotal. A la exploración dígito rectal, se encontró próstata lisa, no sospechosa, reflejo bulbocavernoso presente. El paciente acudió con urograma excretor en el cual se observaba uropatía obstructiva de riñón izquierdo, con defecto de llenado a nivel vesical y una imagen sacular intravesical (fig. 1), con presencia de orina residual posmiccional (fig. 2). Se sometió a cistoscopia, identificándose vejiga de esfuerzo con trabeculaciones y celdas, así como ureterocele estenótico gigante

izquierdo, no lográndose canular meato y sin ser posible el des-
techamiento endoscópico, debido al gran volumen del uretero-
cele, no permitiendo una visualización adecuada, por lo que
se decidió realizar ureterocelectomía tranvesical teniendo
como hallazgo, ureterocele intravesical con sistema único,
el cual ocupaba más de la mitad de la totalidad de la vejiga,
con orificio estenótico (fig. 3), así como engrosamiento im-
portante de la pared muscular vesical; se resecó el uretero-
cele y se colocó de tutor ureteral izquierdo (fig. 4). El
paciente presentó evolución posquirúrgica favorable, siendo
egresado 4 días posteriores al procedimiento quirúrgico.

Discusión

En adultos de nuestro medio, la variedad ortotópica y
única del ureterocele es la más frecuente, 18% son bila-
terales siendo un poco mayor al 10%, señalado en otros
sitios⁶.

Ante las manifestaciones clínicas tan diversas, el diag-
nóstico debe sospecharse en diferentes situaciones. En el
caso que se presenta, la sintomatología estaba dada por la
obstrucción que generó el ureterocele hacia el cuello vesi-
cal, así como la infección urinaria agregada. Una vez que
se tiene la sospecha, el estudio depende de una combinación
de técnicas iconográficas que incluyen ultrasonido, cisto-
grafía de vaciamiento, urografía excretora, gamagrama
renal, que permite la evaluación de la repercusión, así
como tomografía computada, aunque es el último de los
estudios de elección. La cistoscopia puede confirmar los
hallazgos radiológicos⁵. Aunque los ureteroceles volumi-
nosos, con frecuencia dificultarán la visualización y crearán
confusiones⁷.

El manejo quirúrgico del ureterocele puede ser categori-
zado en base al abordaje general, incluyendo tratamiento
endoscópico, procedimientos en el tracto superior y recons-
trucción completa⁸.

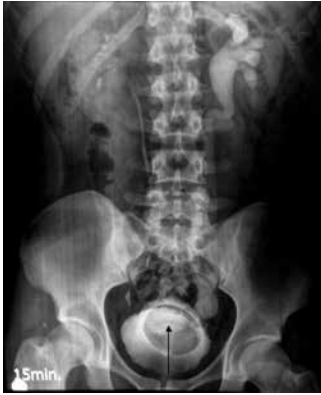

Figura 1 Urografía excretora en fase tardía a los 15 minutos, en la cual se observa adecuada eliminación de riñón derecho y retardo en la eliminación, así como dilatación importante de uréter e hidronefrosis izquierda, con defecto de llenado radiolúcido intravesical.

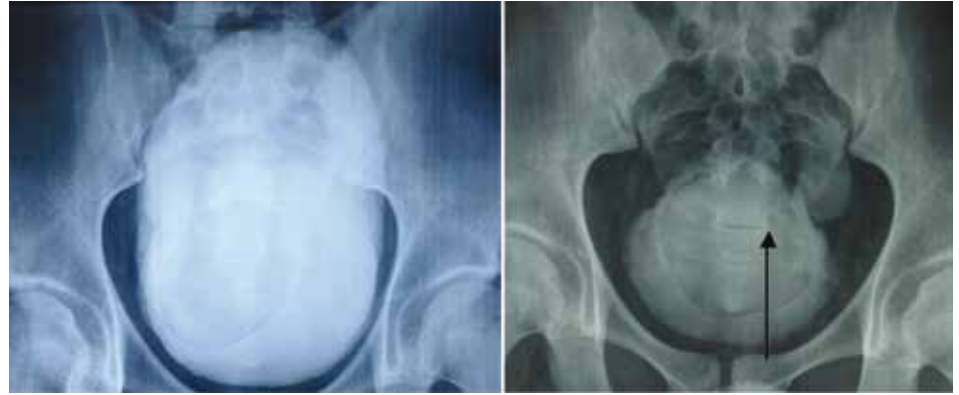

Figura 2 Fase miccional de urografía excretora, en donde se observa vejiga de esfuerzo de gran capacidad, con orina residual significativa.

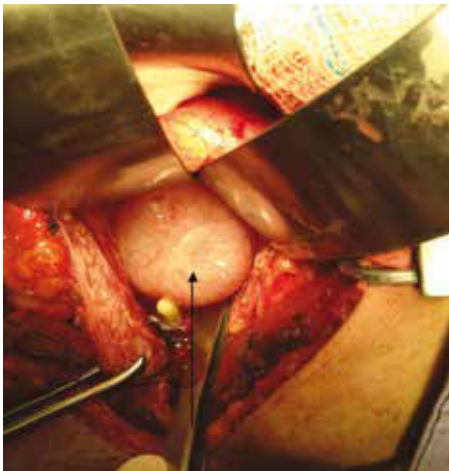


Figura 3 Imagen transquirúrgica donde se observa ureterocele izquierdo, el cual ocupa casi la mitad de la economía vesical.

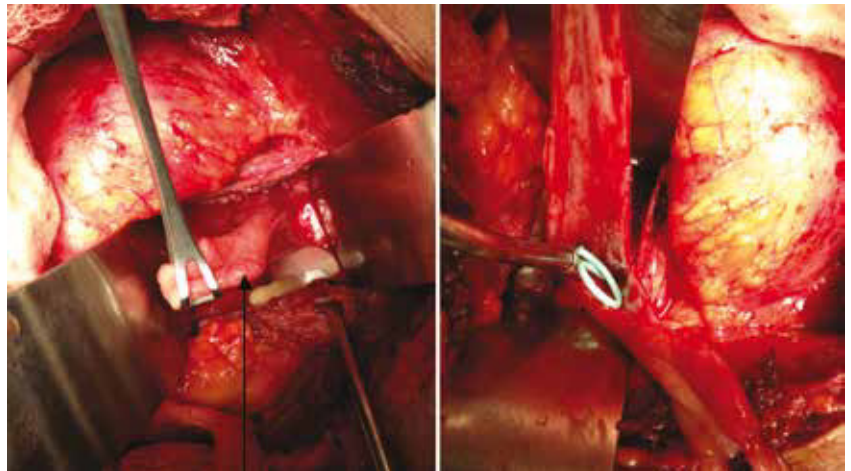


Figura 4 Resección de ureterocele, con colocación de tutor ureteral izquierdo.

La elección del tratamiento para un ureterocele intravesical es determinado por el tamaño del ureterocele, la función y el grado de obstrucción que afecta a la unidad renal y el reflujo vesicoureteral⁹.

El tratamiento dirigido a corregir el ureterocele con sistema no duplicado y localización intravesical, que habitualmente tiene función renal normal, se basa en la incisión endoscópica como tratamiento usualmente definitivo. Otros autores prefieren efectuar reimplante ureteral y escisión del ureterocele¹⁰.

Conclusiones

Presentamos el caso de un paciente adulto con ureterocele gigante, el cual presentó uropatía obstructiva baja y hematuria aparentemente secundaria a proceso infeccioso, como datos clínicos, siendo una presentación clínica poco frecuente.

Financiamiento

No se recibió ningún patrocinio para llevar a cabo este artículo.

Conflicto de intereses

Los autores declaran no tener conflicto de intereses.

Bibliografía

1. Churchill BM, Sheldon CA, McLoire GA. The ectopic ureterocele: a proposed practical classification based on renal unit jeopardy. *J Pediatr Surg* 1992;27(4):497-500.
2. Monfort G, Guys JM, Coquet M, et al. Surgical management of duplex ureteroceles. *J Pediatr Surg* 1992;27(5):634-638.
3. Di Benedetto V, Morrison-Lacombe G, Bagnara V, et al. Transurethral puncture of ureterocele associated with single collecting system in neonates. *J Pediatr Surg* 1997;32(9):1325-1327.
4. Alvarado GR, Gallego GJ, Garcia AG. Ureterocele en niños. *Cir Cir* 2004;72(2):117-120.
5. Reyna-Pérez R, Almanza-González M, Castell-Cancino HR, et al. Ureterocele en el adulto. *Rev Mex Urol* 1994;54:40-44.
6. Velázquez-Macías RF, Cardoso-Medinilla RA, Miranda-González S. Ureterocele con litiasis gigante en el adulto y revisión de la literatura mexicana. *Bol Coleg Mex Urol* 2010;XXV(1):44-46.
7. Budny PG, Schweitzer FA. Giant ureterocele a rare presentation. *Br J Urol* 1990;66(2):214-215.
8. Coplen DE, Duckett JW. The modern approach to ureteroceles. *J Urol* 1995;153(1):166-171.
9. De Jong TP, Dik P, Klijn AJ, et al. Ectopic ureterocele: results of open surgical therapy in 40 patients. *J Urol* 2000;164(6):2040-2043.
10. Camacho S. Ureterocele: experiencia en el manejo de 9 casos. *Rev Mex Urol* 2000;60:116-121.