

# Tumores metastásicos a testículo

Castellanos-Hernández Hibert,<sup>1</sup> Solares-Sánchez Mario Emanuel,<sup>2</sup> Sánchez-Turati José Gustavo,<sup>1</sup> Martínez-Cervera Pedro Fernando,<sup>2</sup> Chanona-Vilchis José Gregorio,<sup>3</sup> Pérez-Montiel G. Delia,<sup>3</sup> Jiménez-Ríos Miguel Ángel.<sup>4</sup>



## ■ RESUMEN

Los tumores metastásicos a testículo, excluyendo al linfoma y la leucemia son extremadamente raros. La mayoría de estos casos se presenta en la autopsia en cerca del 2.5% de los hombres con tumores malignos, o son incidentalmente detectados durante la orquiectomía terapéutica por cáncer de próstata (CaP). Sólo un pequeño subgrupo de pacientes tiene manifestaciones clínicas de metástasis testiculares.

Presentamos tres casos de tumores metastásicos a testículo. El primero es un paciente masculino de 42 años de edad con diagnóstico de adenocarcinoma de próstata metastásico, a quien se realizó orquiectomía simple bilateral como terapia de supresión androgénica, con reporte histopatológico de testículo derecho con metástasis de adenocarcinoma prostático.

El segundo caso es un paciente masculino de 83 años de edad con diagnóstico de adenocarcinoma de próstata alto riesgo, a quien se le realiza orquiectomía simple bilateral, teniendo como hallazgo histopatológico en el

## ■ ABSTRACT

*Metastatic tumors to the testis, with the exception of lymphoma and leukemia, are extremely rare. The majority of these cases present at autopsy in approximately 2.5% of men with malignant tumors, or they are incidentally detected during therapeutic orchiectomy for prostate cancer. Only a small subgroup of patients has clinical manifestations of testicular metastases.*

*This article presents 3 cases of metastatic tumors to the testis. The first case is a 42-year-old man diagnosed with metastatic prostate adenocarcinoma who underwent simple bilateral orchiectomy as androgen deprivation therapy. The histopathologic report stated metastatic prostate adenocarcinoma in the right testis. The second case involved an 83-year-old man diagnosed with high-risk prostate adenocarcinoma who underwent simple bilateral orchiectomy. The histopathologic study revealed metastasis and vascular invasion of prostate carcinoma into the testicular parenchyma of the right testis.*

1 Cirujano Urólogo, Residente del Curso de Alta Especialidad en Urología Oncológica, Instituto Nacional de Cancerología. México D.F., México.

2 Cirujano Urólogo, Médico Adscrito al Departamento de Urología Oncológica, Instituto Nacional de Cancerología. México D.F., México.

3 Médico Anatomopatólogo Adscrito al Departamento de Anatomía Patológica, Instituto Nacional de Cancerología. México D.F., México.

4 Cirujano Urólogo, Jefe del Departamento de Urología y Profesor Adjunto del Curso de Alta Especialidad de Urología Oncológica, Instituto Nacional de Cancerología. México D.F., México.

*Correspondencia:* Dr. Hibert Castellanos Hernández. Av. San Fernando 22, Colonia Sección XVI, Delegación Tlalpan, C.P. 14080. México D.F., México. Teléfono: (52) 5628 0400. Fax: 5573 4651. Correo electrónico: hibertfuzz@hotmail.com

testículo, parénquima testicular con metástasis e invasión vascular de carcinoma de próstata.

El tercer caso es un paciente masculino de 69 años de edad con diagnóstico de tumor renal derecho con metástasis pulmonar única izquierda, realizándose nefrectomía radical y posteriormente a metastasectomía pulmonar encontrando carcinoma de células renales (CCR) Furhman 4 con invasión a vena renal y CCR metastásico a pulmón, respectivamente. Presentó recurrencia en pulmón contralateral y a nivel cerebral, manejándose con sunitinib por cuatro meses, después presentó dolor, aumento de volumen y consistencia del testículo derecho, se realizó protocolo de estudio y se practicó orquiectomía derecha con reporte de metástasis de CCR.

Los sitios primarios más comunes son la próstata, seguido por el pulmón, tracto gastrointestinal, melanoma y riñón. El involucro bilateral se presenta en aproximadamente el 15% de los casos. El alto porcentaje de CaP que causa metástasis testiculares es debido al examen de un gran número de testículos en pacientes con un tumor, los cuales fueron sometidos a orquiectomía terapéutica.

Una vez que las metástasis testiculares fueron patológicamente demostradas, otras metástasis siempre coexistieron otorgándole un pronóstico pobre a su sobrevivencia.

**Palabras clave:** Metástasis testiculares, riñón, próstata, México.

*The third case was a 69-year-old man diagnosed with a right renal tumor with left pulmonary metastasis. The patient underwent radical nephrectomy and then pulmonary metastasectomy that revealed Fuhrman 4 renal cell carcinoma (RCC) with renal vein invasion and metastatic RCC to the lung, respectively. He presented with recurrence in the contralateral lung and in the brain and was managed with Sunitinib for 4 months. The patient later presented with pain and increased volume and consistency of the right testis and evaluation protocol was carried out. Right orchiectomy was performed and metastatic RCC was reported. In general, the most common primary sites are the prostate, followed by the lung, kidney, melanomas, and the gastrointestinal tract. Bilateral involvement presents in approximately 15% of cases. The high percentage of testicular metastases from prostate cancer is partially a result of the examination of a larger number of testes in tumor patients that underwent therapeutic orchiectomy.*

*In the cases presented herein, once testicular metastases were demonstrated pathologically, other coexisting metastases were always present, terminating in poor survival outcome for the patients.*

**Keywords:** Testicular metastases, kidney, prostate, Mexico.



## ■ INTRODUCCIÓN

Los tumores metastásicos al testículo, excluyendo al linfoma y a la leucemia son extremadamente raros. La mayoría de estos casos se presentan en la autopsia en alrededor del 2.5% de los hombres con tumores malignos, o son incidentalmente detectados durante la orquiectomía terapéutica para cáncer de próstata (CaP).<sup>1</sup>

En ocasiones pueden simular neoplasias testiculares primarias, incluso en pacientes con tumores extratesticulares conocidos, pero la información respecto a este tópico aún es limitada.<sup>2</sup>

En general, son producidos en orden de frecuencia por tumores de próstata (36.4%), pulmón (17.3%), riñón (9%), melanomas (8.2%) y aparato digestivo (8%), siendo mucho menos frecuentes, aunque descritos ocasionalmente por neoplasias de vejiga, páncreas, recto y pene.<sup>3</sup>

Son varias las teorías que intentan explicar el modo de diseminación de los tumores sólidos hacia el testículo, ya que los mecanismos de diseminación varían con la localización y el tipo de tumor primario. Entre las diferentes vías destacan la embolización arterial, la diseminación venosa y linfática retrógrada y la extensión a lo largo de los deferentes al epidídimo y rete testis, no siendo excluyentes entre sí.<sup>4</sup>

## ■ PRESENTACIÓN DE LOS CASOS

### CASO 1

Paciente masculino de 42 años de edad, con antecedentes de tabaquismo desde los 16 años fumando una cajetilla al día, persistiendo con el hábito, y diabetes mellitus tipo 2 tratada con hipoglucemiantes orales. Inició

su padecimiento con frecuencia urinaria, posterior a ingesta de alcohol presentó retención aguda de orina, ameritando colocación de sonda transuretral de forma temporal, persistiendo con sintomatología posterior al retiro. Se realizó determinación de antígeno prostático específico (APE) con cifra de 68 ng/mL, motivo por el cual fue enviado al Instituto, encontrándose a la exploración próstata de consistencia pétrea en su totalidad y fija. Se realizó biopsia transrectal ecodirigida con reporte histopatológico de adenocarcinoma acinar de próstata poco diferenciado, con Gleason de 9 (4 + 5), con infiltración perineural, permeación vascular-linfática e invasión extraprostática.

El paciente refirió dolor óseo en región lumbar así como en articulación sacroilíaca derecha, realizándose centellografía ósea, la cual fue positiva para enfermedad ósea metastásica.

Se decidió realización de orquitectomía simple bilateral así como terapia de supresión androgénica, con reporte histopatológico de testículo derecho con metástasis de adenocarcinoma prostático (**Figura 1**); el testículo izquierdo con cambios involutivos acordes a la edad. El paciente progresó a enfermedad hormonorrefractaria a los seis meses.

#### CASO 2

Paciente masculino de 83 años de edad, con antecedentes de hipertensión arterial sistémica y diabetes mellitus tipo 2. Inició su padecimiento con presencia de sintomatología urinaria obstructiva baja acudiendo a facultativo, quien realizó determinación de cifras de APE con niveles de 112 ng/mL, encontrando a la exploración física próstata grado IV de consistencia pétrea, fija, motivo

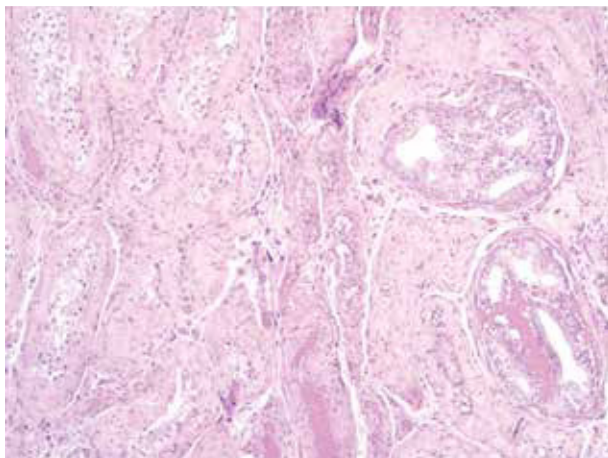
por lo el cual se practicó biopsia transrectal de próstata ecodirigida, obteniéndose reporte histopatológico de adenocarcinoma de próstata Gleason 8 (4 + 4) en el 70% de los fragmentos estudiados, realizándose posteriormente estudios de extensión, centellografía ósea negativa a patología metastásica.

El paciente fue clasificado como de alto riesgo y debido a la edad se le ofreció terapia de supresión androgénica, inicialmente farmacológico y posteriormente se le realizó orquitectomía simple bilateral, teniendo como hallazgo histopatológico en el testículo derecho: parénquima testicular con metástasis e invasión vascular de carcinoma de próstata (**Figura 2**), y en el testículo izquierdo: con cambios involutivos acordes a la edad. El paciente evolucionó a enfermedad resistente a la castración a los ocho meses. Actualmente en manejo con segunda línea de terapia hormonal.

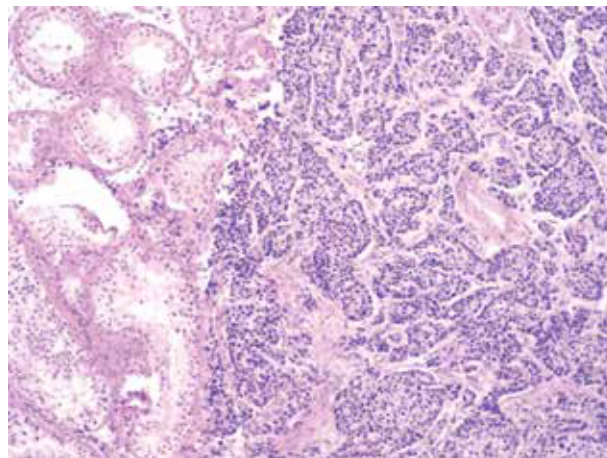
#### CASO 3

Paciente masculino de 69 años de edad, con antecedente de angina inestable con tres cateterismos cardiacos y dos angioplastias, en manejo con antiagregantes plaquetarios y betabloqueadores.

Inició su padecimiento con dolor abdominal en hipogastrio, náusea, vómito y hematuria escasa en una sola ocasión, acudió con facultativo quien realizó tomografía axial computarizada (TAC), en la que se observó tumor renal derecho de 8 x 10 cm, así como nódulo sospechoso en hemitórax izquierdo de 1.5 cm, siendo candidato a nefrectomía radical y posteriormente a metastasectomía pulmonar; encontrando en el primer procedimiento tumor renal de 11 x 9 cm, ubicado en el polo superior y múltiples adherencias. El reporte



**Figura 1.** Parénquima testicular con metástasis de adenocarcinoma acinar de próstata (100x).



**Figura 2.** Parénquima testicular con metástasis de adenocarcinoma acinar de próstata (100x).

histopatológico mostró la presencia de carcinoma de células renales de tipo convencional (células claras) Furhman 4, localizado en el polo inferior con tamaño del 7 x 6 x 5 cm, con invasión capsular, y al seno renal con infiltración al tejido adiposo perirrenal e invasión a la vena renal, fascia de Gerota y glándula suprarrenal libre de neoplasia con adecuada evolución posoperatoria. Ocho semanas después se realizó toracotomía posterolateral izquierda con metastasectomía, encontrándose una lesión de 2 cm intraparenquimatosa en el segmento anterior del lóbulo superior izquierdo. Con reporte histopatológico de carcinoma renal de células claras.

Se decidió mantener en vigilancia y nueve meses después presentó recurrencia a pulmón contralateral, por lo fue sometido a toracotomía posterolateral derecha con metastasectomía, encontrándose lesiones metastásicas en lóbulo superior e inferior, en total 10 lesiones, la de mayor tamaño de 0.8 cm, reseccándose en su totalidad.

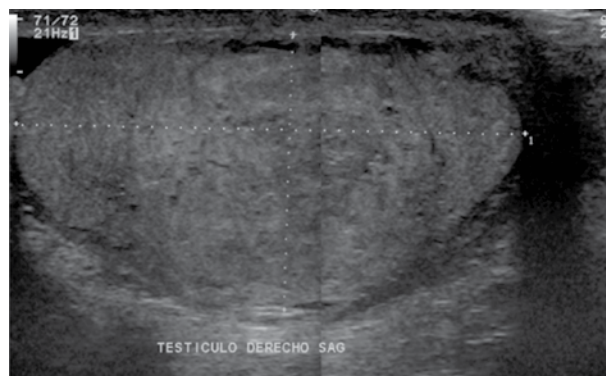
Cinco meses posteriores al evento presentó cefalea, deterioro del estado de alerta, dislalia e inestabilidad para la marcha, realizándose TAC de cráneo en donde se apreció hemorragia cerebelosa extensa, la cual fue manejada en forma conservadora. Tres semanas después se realizó resonancia magnética, la cual mostró lesión hiperintensa en T1 compatible con hemorragia subaguda, a la administración del medio de contraste con reforzamiento a nivel vermiano compatible con implante secundario de primario conocido.

Fue valorado por radiooncología quien administró radioterapia externa a holocráneo.

Diez meses después se documentó progresión pulmonar (paraaórtica izquierda y adyacente al pericardio) en pulmón izquierdo, considerándose estas lesiones irresecables, decidiéndose su manejo con terapia blanca molecular, iniciando con sunitinib.

Cuatro meses después el paciente presentó dolor y aumento de volumen en el testículo derecho, se realizó ecosonograma en el cual se observó imagen heterogénea en el testículo derecho, la cual se encontraba confinada al polo inferior (**Figura 3**), no existía vasculatura en Doppler. Se consideró inicialmente como orquiepididimitis, no obstante debido a la refractariedad del manejo, al incremento de la sintomatología y al hallazgo ultrasonográfico se decidió someter al paciente a orquiectomía derecha, teniendo como hallazgos: crecimiento testicular derecho con induración de gónada y epidídimo.

El reporte histopatológico fue metástasis de carcinoma de células renales con patrón convencional (**Figura 4**), tamaño del tumor 3.3 x 2.7 cm.



**Figura 3.** Ultrasonido testicular derecho, donde se observa parénquima heterogéneo, con zonas hipocogénicas centrales, sugyentes de actividad tumoral por primario conocido.

## ■ DISCUSIÓN

Los testículos son órganos en los que son poco frecuentes las metástasis, el motivo de esta baja incidencia parece residir en la menor temperatura del escroto.<sup>2</sup>

Las metástasis a testículo excluyendo al linfoma y a la leucemia son raras. Estas lesiones son típicamente hallazgos incidentales en la autopsia en alrededor de 0.02% a 0.06% de los hombres con tumores malignos. La relación puede ser tan alta como de 2.5%, si los cortes del testículo son finos.<sup>5</sup>

El alto porcentaje de CaP que causa metástasis testiculares es en parte debido al examen de un mayor número de testículos en pacientes con tumor, que son sometidos a orquiectomía privativa.<sup>6</sup>

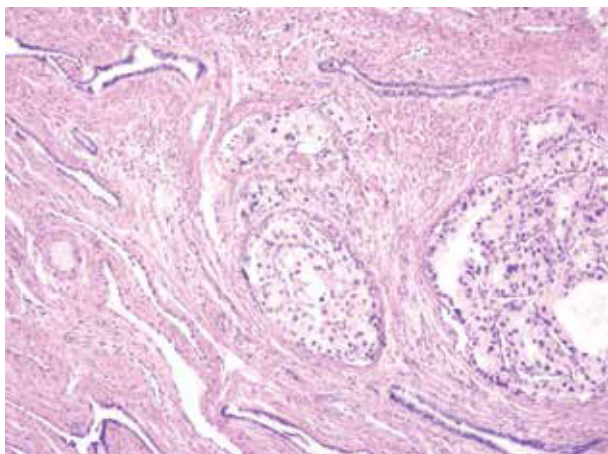
El progreso de las terapias hormonales ha prolongado el curso del CaP, y puede haber permitido más tiempo para desarrollar metástasis testiculares. Esto muestra la importancia del examen histopatológico de los testículos extirpados por manejo hormonal en casos de carcinoma de próstata.

Es necesario el diagnóstico diferencial entre los carcinomas primarios y secundarios, debido a que los primeros pueden ser curables. En características clínicas, el carcinoma metastásico al testículo puede llegar a ser lo suficientemente grande y simular un tumor testicular primario en el aspecto macroscópico, haciendo difícil su distinción de un tumor testicular primario. La edad de los pacientes puede jugar un papel importante en la diferenciación de un tumor testicular primario a un secundario, los pacientes con tumores testiculares primarios son generalmente jóvenes.<sup>1</sup>

La sobrevida después del diagnóstico es usualmente menor a un año.<sup>7</sup>

En cuanto a las características histopatológicas, la ausencia de células germinales malignas intratubulares,





**Figura 4.** Rete testis con metástasis de adenocarcinoma renal de células claras (100x).

las cuales se cree que son las precursoras de las lesiones de los tumores de células germinales, en alrededor de los túbulos seminíferos incrementa la posibilidad de tumor metastásico, así como la positividad del antígeno de membrana epitelial y la negatividad de la fosfatasa alcalina placentaria (PLAP).<sup>1</sup>

Respecto al primer y el segundo caso presentados, la literatura médica reporta sólo 80 casos de CaP con extensión testicular.<sup>8</sup>

Respecto al segundo caso, las metástasis intraescrotales por una neoplasia renal son de aproximadamente 21 casos. La mayoría de las afecciones testiculares son ipsilaterales y además izquierdas, esta evidencia podría tener su explicación en las posibles vías de diseminación. Al parecer la más plausible y posible sería la vía venosa espermiática, en la que mediante el flujo retrógrado, a veces coincidiendo con la presencia de varicocele, se facilitaría la llegada de implantes celulares al testículo. Por ello, el lado izquierdo y en forma ipsilateral sería el más frecuentemente afectado. Aunque la mayoría se han descrito en pacientes de larga evolución con historia previa de carcinoma renal de hasta siete años, existen casos en los que la primera manifestación del tumor renal fue la aparición del implante testicular.<sup>9</sup>

## ■ CONCLUSIONES

Las metástasis a testículo son raras, se han documentado que las más frecuentes son las neoplasias originadas en próstata, no obstante se debe tener en cuenta que en esta patología bajo terapia de supresión androgénica, al realizar la orquiectomía y el envío a revisión de patología de estas piezas hace que exista mayor material de estudio, y sea factible documentar mayor cantidad de casos de metástasis. También se debe de tomar en cuenta que una vez que las metástasis testiculares fueron patológicamente demostradas, otras metástasis siempre coexistieron dando un pronóstico pobre.

## ■ CONFLICTO DE INTERESES

Los autores declaran no tener ningún conflicto de intereses.

## ■ FINANCIAMIENTO

Los autores no recibieron ningún patrocinio para llevar a cabo este artículo.

## REFERENCIAS

1. Sharma MC, Sudha K, Singh MK, et al. Metastatic tumors involving the testes. *Indian J Pathol Microbiol* 1996;39(4):293-296.
2. Ulbright TM, Young RH. Metastatic Carcinoma to the testis: a clinicopathologic analysis of 26 nonincidental cases with emphasis on deceptive features. *Am J Surg Pathol* 2008;32(11):1683-1693.
3. Dutt N, Bathes AW, Baithun SI. Secondary neoplasm of the male genital tract with different patterns of involvement in adults and children. *Histopathology* 2000;37(4):323-331.
4. Meacham RB, Mata JA, Espada R, et al. Testicular metastasis as the first manifestation of colon carcinoma. *J Urol* 1988;140(3):621-622.
5. Marble EJ. Testicular metastasis from carcinoma of the prostate: review of literature and report of a case. *J Urol* 1960;84:369-375.
6. Price EB, Mostofi FK. Secondary carcinoma of the testis. *Cancer* 1957;10(3):592-595.
7. Weitzner S. Survival of patients with secondary carcinoma of prostate in the testis. *Cancer* 1973;32(2):447-449.
8. Akabal C, Erdem E, Hamada H, et al. Prostatic cancer with metastasis to the testis. *Turkish Journal of Cancer* 2001;31(1):35-38.
9. Llarena IR, García-Olaverri RJ, Azurmendi AI, et al. Metástasis testicular metacrónica secundaria a adenocarcinoma renal de células claras. *Arch Esp Urol* 2008;61(4):531-533.