



Enfermedad renal poliquística infantil: Descripción de un caso, manejo urológico temprano

García-de León Gómez José Manuel,¹ Navarro-González Alfonso,² Hernández-Valdéz María Guadalupe,³ Aguirre-Ramírez Pedro.⁴



■ RESUMEN

La enfermedad renal poliquística (ERPI) es un padecimiento que afecta ambos riñones, de manera simétrica. Usualmente es diagnosticada mediante ultrasonido obstétrico o al nacimiento, como resultado de una mutación específica de un gen del cromosoma 16. Esta enfermedad tiene una baja incidencia 1 en 20 000 nacimientos, representa el 4.24% de las masas abdominales del recién nacido, y 6.4% de todas las masas de origen renal en esta etapa. Frecuentemente, se manifiesta como riñones gigantes duros ecogénicos.

Se presenta el caso de un recién nacido, con detección antenatal de enfermedad poliquística infantil e insuficiencia renal, tratado en los primeros días de vida con nefrectomía izquierda y 12 meses después, trasplante renal y nefrectomía del riñón derecho.

Recién nacido atendido en nuestro Hospital, con antecedente de diagnóstico antenatal mediante ultrasonido

■ ABSTRACT

Polycystic kidney disease is a pathology that affects both kidneys symmetrically.

It is usually diagnosed by obstetric ultrasound or at birth and is the result of a specific mutation of a gene on chromosome 16. This disease has a low incidence of 1 in 20 000 births and represents 4.24% of neonatal abdominal masses and 6.4% of all renal masses at this stage of life. It usually manifests as hard echogenic giant kidneys.

The case is presented of a neonate with antenatal detection of autosomal recessive polycystic disease and renal failure, treated in the first days of life with left nephrectomy and then, twelve months later, with right nephrectomy and kidney transplantation.

The neonatal patient was attended to at our hospital and had a past medical history of prenatal ultrasound diagnosis of large, echogenic kidneys and oligohydramnios, with no evidence of hydronephrosis. After multidisciplinary

1 Coordinador de Urología, Hospital de Pediatría, UMAE, IMSS. Centro Médico de Occidente. Guadalajara, JAL, México.

2 Urólogo Adscrito a Trasplante Renal. Hospital de Pediatría, UMAE, IMSS. Centro Médico de Occidente. Guadalajara, JAL, México.

3 Residente de Quinto año de Cirugía Pediátrica. Hospital de Pediatría, UMAE, IMSS. Centro Médico de Occidente. Guadalajara, JAL, México.

4 Cirujano Pediatra en adiestramiento en Urología Pediátrica. Hospital de Pediatría, UMAE, IMSS. Centro Médico de Occidente. Guadalajara, JAL, México.

Correspondencia: Dr. José Manuel García de León Gómez. Tarascos 3469-511, Fraccionamiento Monraz. C.P. 44670. Guadalajara, JAL, México. Teléfonos: (33) 3813 3011, (33) 3813 3012. Celular: 33 3190 0291. Correo electrónico: gagm@prodigy.net.mx

de riñones ecogénicos aumentados de tamaño e oligohidramnios, sin evidencia de hidronefrosis. Posterior a la discusión multidisciplinaria (Neonatología, Nefrología, Trasplante y Urología), se decide realizar nefrectomía izquierda para mejorar la insuficiencia respiratoria y facilitar la alimentación. Al año de edad, con un peso de 8 Kg, una función renal de 15%, se decide por el Departamento de Nefrología y Trasplantes realizar un trasplante renal anticipado de donador vivo relacionado, con nefrectomía derecha minutos antes del trasplante para colocar el injerto del lado derecho, realizando anastomosis directa a vena cava y aorta.

Un año después de la cirugía de trasplante, el paciente con dos años de edad mantiene un injerto renal con excelente función.

La enfermedad renal poliquística infantil tiene diferentes grados de severidad. En este caso fue posible ofrecer un tratamiento urológico temprano, que consiste en la descompresión abdominal mediante nefrectomía unilateral, con un subsecuente trasplante renal de manera exitosa.

Palabras clave: Trasplante renal, autosómica recesiva, riñón poliquístico, México.

discussion (neonatology, nephrology, transplantation, and urology) the decision was made to perform left nephrectomy in order to improve respiratory failure and facilitate feeding. At one year of age, the patient weighed 8 kg and had 15% renal function and so it was decided in the Department of Nephrology and Transplantation to perform a living related kidney transplant. Right nephrectomy was carried out in the patient minutes before the transplantation to place the graft on the right side, with direct anastomosis to the vena cava and aorta.

One year after the transplantation, the two-year-old patient presents with excellent function of the kidney graft.

Autosomal recessive polycystic kidney disease has different degrees of severity. In the present case, early urologic treatment was possible and consisted of abdominal decompression through unilateral nephrectomy with subsequent successful kidney transplantation.

Keywords: Renal transplantation, autosomal recessive, polycystic kidney, Mexico.



■ INTRODUCCIÓN

La enfermedad renal poliquística infantil (ERPI) es un padecimiento que compromete a ambos riñones en forma simétrica, se transmite por herencia autosómica recesiva. Generalmente es diagnosticada antes de nacimiento dentro del útero, ocurre como resultado de una mutación genética de los genes PKD1, que se encuentra localizado en el cromosoma 16.

Es una enfermedad poco frecuente, su incidencia se estima en uno de cada 20 000 nacimientos, representa 4.24% de las masas abdominales en el recién nacido, y el 6.4% de las masas de origen renal en el recién nacido.

Se caracteriza por una dilatación fusiforme de los tubos colectores renales, se asocia con frecuencia a fibrosis hepática.

Tiene un amplio espectro en su presentación, a pesar de que los estudios indican que la anomalía ocurre en un solo lóculo, este es responsable de todos los fenotipos.

Los riñones al ultrasonido prenatal son usualmente muy grandes, ecogénicos, y presentan oligohidramnios, este último debido a una disminución de la diuresis fetal.

Al nacimiento puede haber síntomas como tumoraciones abdominales a ambos lados, insuficiencia renal o ambas.

La muerte ocurre en 25% a 30% de los neonatos afectados, debido a insuficiencia respiratoria. Cerca del 50% de individuos sobreviven, pero progresan a la insuficiencia renal en la primera década de la vida. Los pacientes que sobreviven, pueden tener enfermedades concomitantes como hipertensión arterial, hipertensión portal y fibrosis hepática.

■ PRESENTACIÓN DEL CASO

Paciente recién nacido con diagnóstico prenatal de oligohidramnios y riñones aumentados de tamaño, sin hidronefrosis. Atendido en Unidad de Cuidados Intensivos por insuficiencia respiratoria del recién nacido, y por presencia de tumoraciones abdominales palpables, gigantes, sólidas. **El neonato se encontraba con imposibilidad para ingerir alimento, debido a la gran restricción tanto respiratoria como digestiva secundaria a compresión de las masas abdominales.** Se presenta el caso

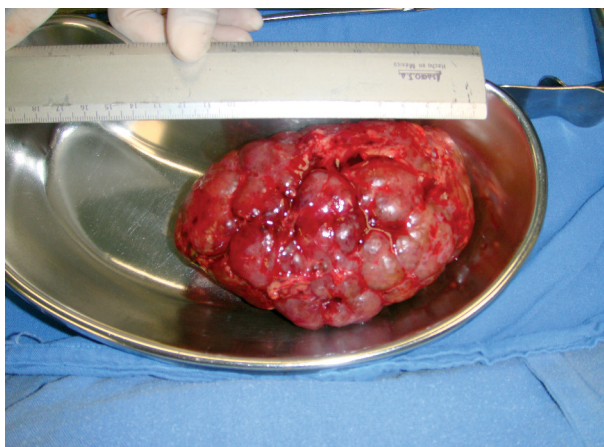


Figura 1. Riñón izquierdo poliquístico gigante, extirpado en periodo neonatal.

clínico en sesión conjunta por Nefrología, Neonatología, Trasplantes y Urología, decidiendo extirpación del riñón izquierdo para mejorar la ventilación y descomprimir la cámara gástrica, facilitando la alimentación vía oral, a pesar de que ya presentaba insuficiencia renal moderada.

En la cirugía se encontró un riñón gigante sólido mayor de 13 cm de diámetro, que al reporte histopatológico confirmó una enfermedad poliquística recesiva infantil (**Figura 1**).

El manejo médico fue llevado por Nefrología, la progresión de la insuficiencia renal continuó, añadiéndose hipertensión arterial que fue manejada con medicamentos.

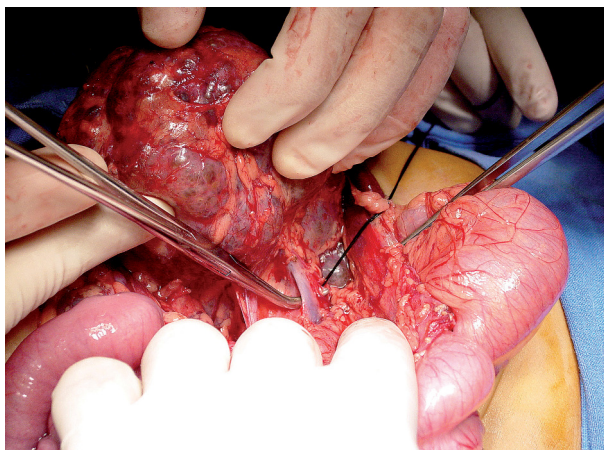


Figura 2. Nefrectomía de riñón derecho poliquístico, antes de realizar el trasplante renal.

Al año de edad requiere de tratamiento substitutivo, por lo cual se decide realizar un trasplante renal anticipado de donador vivo relacionado, teniendo el niño un peso de 8 Kg. Justo en el momento del trasplante, se realizó nefrectomía del riñón derecho para colocar el injerto de ese mismo lado, realizando anastomosis a la aorta y a la vena cava inferior (**Figuras 2 a 5**).

La evolución es satisfactoria a casi un año del trasplante, con buena función del injerto renal. La hipertensión arterial desapareció después de retirar el riñón nativo derecho, en el momento del trasplante.

■ DISCUSIÓN

La ERPI es hereditaria, su característica sobresaliente consiste en numerosos microquistes rellenos de fluido, que se originan en los túbulos del riñón. Es la causa genética más frecuente de insuficiencia renal terminal en fetos y recién nacidos. Es un trastorno autosómico recesivo localizado en cromosoma 16, que se debe a mutaciones de los genes PKD1 (locus 16p 13.3-p13.12), PKD2 (4q21-q23), que codifican las proteínas fibrocistina y poliductina. Los padres que no sufren ERPI pueden tener un hijo con esta enfermedad, si ambos progenitores tienen un gen anormal y ambos lo transmiten a su hijo. Si sólo uno de los padres tiene este gen anormal, el niño no padecerá la enfermedad.¹

Existen cuatro tipos de ERPI. La tipo I o perinatal, en la que existe lesión renal grave, nefromegalia simétrica, muerte temprana por insuficiencia respiratoria aguda, secundaria a hipoplasia pulmonar y síndrome de Potter. Tipo II o neonatal, que es igual a la anterior, pero la muerte ocurre por insuficiencia renal. Tipo III o infantil, al cual corresponde este caso clínico. Tipo IV o juvenil,

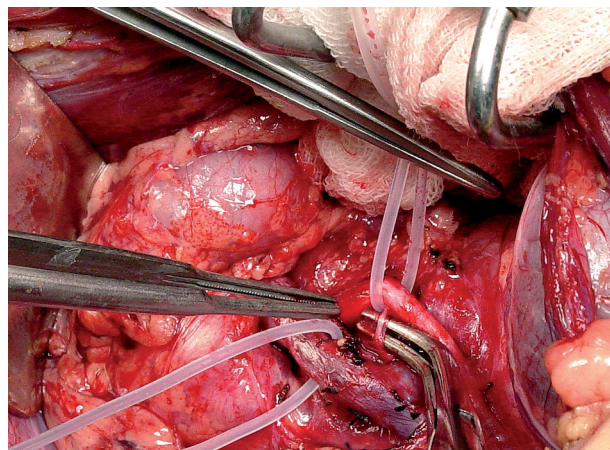


Figura 3. Disección de vena cava y arteria aorta, sitio de la anastomosis del injerto renal.

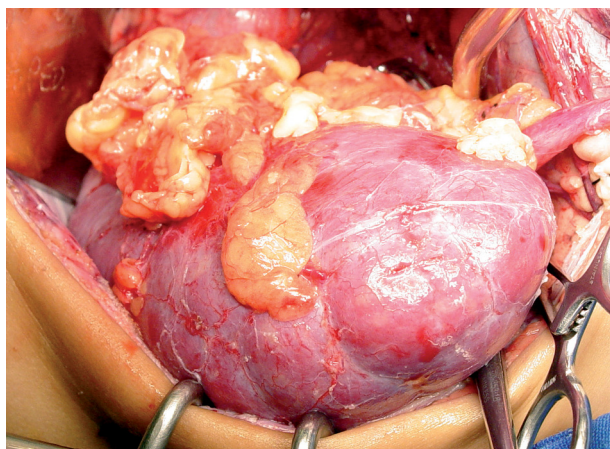


Figura 4. Injerto renal con excelente perfusión renal.

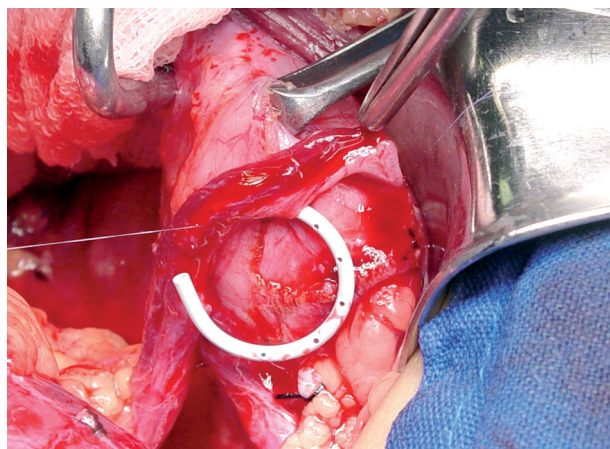


Figura 5. Colocación de doble J y reimplante Gregoir Lich.

esta se asocia con fibrosis hepática congénita e hipertensión portal.²

En la ERPI, los dos riñones tienen aumento de tamaño debido a microquistes en la corteza y la médula, que representan dilataciones de los túbulos colectores, fibrosis intersticial y atrofia tubular, con frecuencia asociada a fibrosis hepática.

La nefrectomía unilateral o bilateral en el recién nacido con riñones poliquísticos gigantes, que están ocasionando restricción de la función respiratoria y gastrointestinal, está indicada como un tratamiento paliativo en casos seleccionados.^{1,3-5}

En el presente caso, la nefrectomía izquierda mejoró la función respiratoria y permitió la ingesta de alimentos y por lo tanto, la sobrevida del recién nacido. Al año de edad, la función renal llegó al 15%, por lo cual se decidió un trasplante anticipado de donador vivo relacionado, sin llegar a la diálisis. Este se efectuó cuando el paciente tenía 8 Kg de peso y un año de vida. Un año después del trasplante, presenta buena función del injerto renal.

Consideramos que un manejo agresivo neonatal en pacientes con riñones gigantes sólidos poliquísticos,

como la nefrectomía unilateral o bilateral es recomendable para facilitar la función respiratoria y digestiva, además que permite un trasplante renal temprano y suele revertir la hipertensión arterial, que siempre se encuentra en estos pacientes. En el presente caso, podemos observar el tamaño renal comparativo del injerto renal de donador vivo adulto y el riñón nativo derecho, retirado al momento del trasplante.

REFERENCIAS

1. Sumfest JM, Burns MW, Mitchell ME. Aggressive surgical and medical management of autosomal recessive polycystic kidney disease. *Urology* 1993;42(3):309-312.
2. Bean SA, Bednarek FJ, Primack WA. Aggressive respiratory support and unilateral nephrectomy for infants with severe perinatal autosomal recessive polycystic kidney disease. *J Pediatr* 1995;127(2):311-313.
3. Munding M, Al-Uzri A, Gralnek D, et al. Prenatally diagnosed autosomal recessive polycystic kidney disease: initial postnatal management. *Urology* 1999;54(6):1097.
4. Shukla AR, Kiddoo DA, Canning DA. Unilateral nephrectomy as palliative therapy in an infant with autosomal recessive polycystic kidney disease. *J Urol* 2004;172(5 Pt 1):2000-2001.
5. Sweeney WE Jr, Avner ED. Diagnosis and management of childhood polycystic kidney disease. *Pediatr Nephrol* 2011;26(5):675-692.