



Linfocele gigante sintomático posterior a trasplante renal manejado con escleroterapia percutánea

Ticona-Garrón Aldo Beymar, Márquez-González E, Medina-Olivera Eduardo



■ RESUMEN

Una de las complicaciones más frecuentes del trasplante renal es la formación de linfocele, que consiste en una colección de linfa en localización retroperitoneal, cuya cavidad no se encuentra epitelizada. Variadas técnicas de manejo se han descrito una de ellas es la escleroterapia percutánea.

Objetivo: Presentar el caso clínico de un hombre, receptor de trasplante renal de donante fallecido, con linfocele gigante sintomático.

Conclusiones: Si bien el tratamiento mínimamente invasivo vía laparoscópica es de elección, es importante conocer otras alternativas como la utilización de sustancias esclerosantes para el manejo de esta complicación.

Palabras clave: Linfocele, trasplante renal, escleroterapia percutánea, México.

■ ABSTRACT

One of the most frequent complications in kidney transplantation is the formation of lymphocele. Lymphocele is the collection of lymph in areas of the retroperitoneum in which the cavity is not epithelized. Percutaneous sclerotherapy is one of a variety of management techniques utilized in this disease.

Objective: To present the clinical case of a male patient who presented with symptomatic giant lymphocele after receiving deceased-donor kidney transplantation.

Conclusions: Even though minimally invasive laparoscopy is the treatment of choice, it is important to be familiar with other alternatives, such as the utilization of sclerosing substances for management of this complication.

Keywords: Lymphocele, kidney transplantation, percutaneous sclerotherapy, Mexico.

Unidad de Trasplante Renal y Servicio de Urología. Hospital Regional de Alta Especialidad Ciudad Salud de Chiapas

Correspondencia: Dr. Aldo Beymar Ticona Garrón. Carretera a Puerto Madero Km. 15 200, Colonia Los Toros. Tapachula Chiapas. Teléfono: conmutador 96 20 11 00, Extensión 10161. Correo electrónico: ticoticon@hotmail.com

■ INTRODUCCIÓN

Una de las complicaciones más frecuentes del trasplante renal, es la formación de linfocele; se ha señalado una incidencia de entre 1.1% y 58%.¹ El linfocele es una colección de linfa en localización retroperitoneal, cuya cavidad no se encuentra epitelizada. Se presenta con mayor frecuencia en pacientes receptores de trasplante renal de donador cadavérico. Variadas técnicas de manejo se han descrito, una de ellas es la escleroterapia vía percutánea que se encuentra indicada en linfocelos sintomáticos y de gran volumen.

Se presenta el caso de paciente masculino adulto receptor de trasplante renal de donante fallecido que tuvo como complicación la formación de linfocele gigante en el sitio del injerto. Se muestran estudios de imágenes, manejo y resultados.

■ PRESENTACIÓN DEL CASO

Hombre de 35 años con insuficiencia renal crónica terminal, quién recibió trasplante renal de donante fallecido en octubre de 2005. Se le realizaba dilatación con balón uretral, por lo que fue diagnosticado como portador de estenosis de uretra. Se le realizó un cistograma miccional con el que se evidenció el desplazamiento de la vejiga hacia el lado izquierdo (**Imagen 1**). El examen general de orina fue normal y el urocultivo sin desarrollo. Urea de 60 mg/dL y creatinina de 2.5mg/dL. En el ultrasonograma se demostró una gran cavidad con contenido líquido, localizada en la pelvis, también se observó el riñón trasplantado (injerto) con dilatación de la pelvis renal (**Imágenes 2 y 3**). La TC demostró un quiste gigante en el hueso pélvico, compatible con linfocele que comprimía y desplazaba a la vejiga (**Imágenes 4, 5 y 6**).

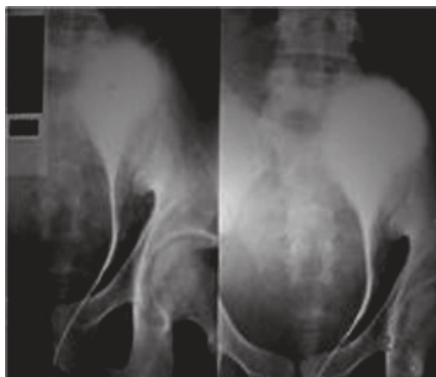


Imagen 1. Cistograma.

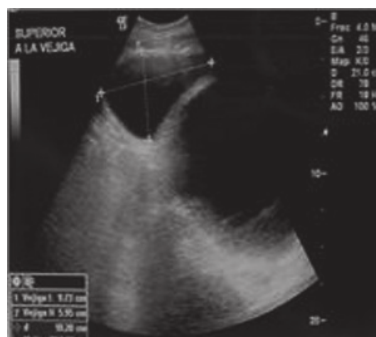

Imagen 2. Ultrasonograma.

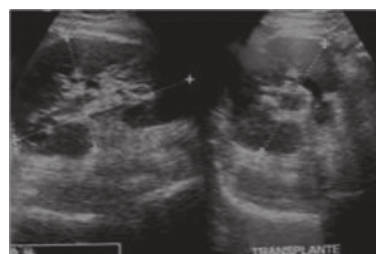

Imagen 3. Ultrasonograma

Con estos estudios se concluyó diagnóstico de linfocele gigante y se propuso la realización de laparoscopia, a la que el paciente se negó. Por ello, se le propuso la punción, drenaje y esclerosis de la cavidad con alcohol total vía percutánea guiada por imágenes. El procedimiento se realizó en forma ambulatoria, drenándose aproximadamente 1200 mL de líquido seroso. Se utilizaron 200 mL de alcohol que se dejó media hora dentro de la cavidad, permaneció con sonda de drenaje por espacio de 10 días y se retiró al comprobar gasto escaso. Posterior al procedimiento, los azoados disminuyeron a niveles normales, se comprobó mediante ultrasonido el injerto renal sin dilatación y ausencia de linfocele. El resultado citopatológico del líquido del linfocele informó: *material proteínico con un componente celular inflamatorio y linfocitario abundante*.

■ DISCUSIÓN

Las causas de la formación de un linfocele son, la insuficiente ligadura de vasos linfáticos durante la disección y también se ha sugerido que los linfáticos del seno renal del injerto podrían también ser el origen del linfocele.

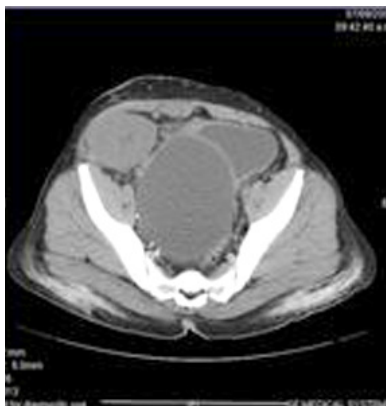

Imagen 4. TC

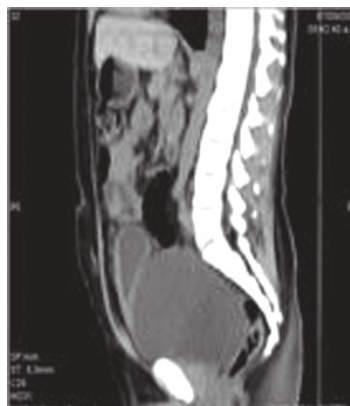

Imagen 5. TC.

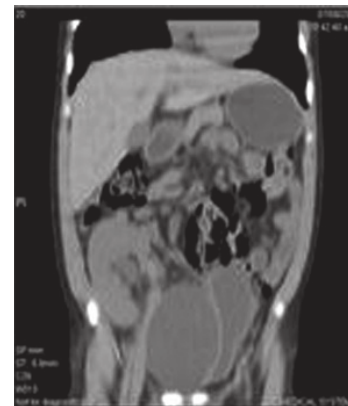


Imagen 6. TC.

Algunos factores de riesgo para la presentación de esta complicación son: extensa disección perivascular de vasos ilíacos, episodios de rechazo agudo, retraso de la función del injerto cadavérico *versus* donador vivo, alta dosis de terapia con esteroides, re-trasplante y presencia de enfermedad poliquística.^{1,2} Esta complicación se presenta en muchos casos luego de un año del trasplante y pueden ser sintomáticos o asintomáticos de acuerdo al tamaño que alcancen. Los síntomas que pueden encontrarse son: elevación de los niveles séricos de creatinina, masa palpable o dolor abdominal, edema de miembros pélvicos por compresión de la vena iliaca, síntomas vesicales por compresión extrínseca y pielonefritis. En nuestro caso el paciente presentó urgencia miccional y distensión abdominal.

En cuanto al tratamiento, se han descrito muchos métodos para resolver esta complicación y van desde la realización de drenaje percutáneo simple guiado por ultrasonido o TC y la utilización de sustancias esclerosantes como alcohol, tetraciclina, yodo povidona; hasta la utilización de fibrina selladora, todos ellos con relativo éxito y caracterizado por la alta recurrencia.³⁻⁶ No obstante a estos reportes en nuestro caso el resultado fue satisfactorio considerando a esta terapéutica como buena alternativa de manejo.

Actualmente, muchos recomiendan la realización de marsupialización del quiste con omentoplastia vía laparoscópica, por ser este procedimiento, el que con más éxito se reporta dejando el procedimiento abierto sólo para linfoceles multiloculados y adyacentes a estructuras vitales.⁷⁻⁹ Sin embargo, en ocasiones los

pacientes prefieren procedimientos más simples para evitar complicaciones mayores en su afán de conservar su riñón.

CONCLUSIÓN

Si bien el tratamiento de elección en estos casos es la cirugía vía laparoscópica, es importante conocer otras alternativas de manejo como la utilización de sustancias esclerosantes para resolver esta complicación con buenos resultados.

BIBLIOGRAFÍA

1. Gutiérrez del Pozo R, Peri Cusi L, Alcaraz Asensio A. Complicaciones quirúrgicas del trasplante renal. En: Trasplante Renal. Ortega F, Arias M, Campistol JM, Matesanz R, Morales JM, (Eds.). Editorial Médica Panamericana. Madrid. 2007;pp:117-127.
2. Goel M, Flechner SM, Zhou L, Mastroianni B. The influence of various maintenance immunosuppressive drugs on lymphocele formation and treatment after kidney transplantation. *J Urol* 2004;171:1788-92.
3. Sawhney R, D'Agostino HB, Zinck S. Treatment of postoperative lymphoceles with percutaneous drainage and alcohol sclerotherapy. *J Vasc Interv Radiol* 1996;7:241-5.
4. Caliendo MV, Lee DE, Queiroz R, Waldman DL. Sclerotherapy with use of doxycycline after percutaneous drainage of postoperative lymphoceles. *J Vasc Interv Radiol* 2001;12:73-7.
5. Montalvo BM, Yrizarry JM, Casillas VJ, et al. Percutaneous sclerotherapy of lymphoceles related to renal transplantation. *J Vasc Interv Radiol* 1996;7:117-23.
6. Chin A, Ragavendra N, Hilborne L, Gritsch HA. Fibrin sealant sclerotherapy for treatment of lymphoceles following renal transplantation. *J Urol* 2003;170(Pt1):380-3.
7. Fuller TF, Kang SM, Hirose R, et al. Management of lymphoceles after renal transplantation: laparoscopic versus open drainage. *J Urol* 2003;169:2022-5.
8. Hsu TH, Gill IS, Grune MT, Andersen R, et al. Laparoscopic lymphocelelectomy: a multi-institutional analysis. *J Urol* 2000;163:1096-8.
9. Fuller TF, Kang SM, Hirose R, et al. Management of lymphoceles after renal transplantation: laparoscopic versus open drainage. *J Urol* 2003;169:2022-5.