



Efectividad del dextropropoxifeno durante la biopsia transrectal de próstata, estudio comparativo doble ciego y aleatorizado

De la Cruz-Gutiérrez Stalin Moisés,¹ Castellanos-Hernández Hibert,² Figueroa-Zarza Moises,² Uriarte-Félix WJ,¹ Schröder-Ugalde IM,¹ Llaven-Gómez GA,¹ Landa-Soler Martin,¹ López-Mariscal MC³



■ RESUMEN

Introducción: La biopsia prostática transrectal guiada por ultrasonido es el procedimiento de elección para evaluar a los pacientes con sospecha de cáncer de próstata. Este es un estudio invasivo. Este procedimiento puede asociarse desde una ligera molestia en el sitio de la biopsia, hasta dolor severo. Esto ha hecho el uso imperativo de la anestesia. En el presente estudio se realizó la comparación del uso del dextropropoxifeno vs. placebo en pacientes sometidos a biopsia transrectal de la próstata.

Métodos: Se incluyen 60 pacientes sometidos a biopsia transrectal de próstata, guiada por ultrasonido en un periodo de noviembre de 2009 a abril de 2010, divididos aleatoriamente en dos grupos. En el grupo 1 (n = 30) se utilizó la técnica de bloqueo simple apical, utilizando 5 mL de lidocaína al 2% en aplicación única más dextropropoxifeno 65 mg V.O. 30 minutos antes del procedimiento. En el grupo 2 (n = 30) se utilizó la técnica de bloqueo simple apical previo a la toma de biopsias con 5 mL de lidocaína al 2% y placebo V.O. 30 minutos previos

■ ABSTRACT

Introduction: Ultrasound-guided transrectal biopsy of the prostate is the procedure of choice for evaluating patients suspected of presenting with prostate cancer. It is an invasive study that can be associated with slight discomfort at the biopsy site or can increase to severe pain, making the use of anesthesia imperative. The present study compared the use of dextropropoxyphene versus placebo in patients undergoing transrectal prostate biopsy.

Methods: A total of sixty patients undergoing ultrasound-guided transrectal biopsy of the prostate from November 2009 to April 2010 were randomly divided into two groups. In Group 1 (n = 30) simple apical block technique was used, employing single application of 5 mL of lidocaine at 2% plus 65 mg oral dextropropoxyphene thirty minutes before procedure. In Group 2 (n = 30) simple apical block technique was used, employing single application of 5 mL of lidocaine at 2% plus placebo thirty minutes before procedure. Pain at transducer introduction and at the taking of biopsy samples was compared between groups using the Visual Analog Scale for measuring pain.

1 Cirujano Urólogo. Médico Adscrito al Servicio de Urología.

2 Médico residente de Urología.

3 Asesora de Investigación Adscrita a la Coordinación de Enseñanza. Hospital Regional Licenciado Adolfo López Mateos del ISSSTE, México, Distrito Federal.

Correspondencia: Dr. Stalin Moisés De la Cruz Gutiérrez. Av. Universidad No. 1321 Col. Florida, Delegación Álvaro Obregón, Distrito Federal. Teléfono: 044 55 296 61892.

Correo electrónico: stalin@mexico.com

al procedimiento. Se compara el dolor presentado a la introducción del transductor y a la toma de biopsias a través del uso de la escala visual análoga (EVA).

Resultados: En ambos grupos, el dolor presentado por la introducción del transductor obtuvo una media de 4.77 ± 2.95 y 5.27 ± 2.70 en el grupo uno y dos respectivamente. La media presentada para la toma de fragmentos fue de 2.23 ± 2.25 para el grupo uno y 3.33 ± 1.97 para el grupo dos, el Ramsay presentado posterior a procedimiento fue de 1.63 ± 0.490 y 1.50 ± 0.509 para el grupo uno y dos, respectivamente.

Conclusiones: A través del presente estudio se concluye que el uso del dextropropoxifeno asociado al bloqueo apical simple, es más efectivo en el control del dolor durante la biopsia transrectal de próstata guiada por ultrasonido, que la administración de placebo.

Palabras clave: Próstata, biopsia, anestesia, dolor, ultrasonido, México.

Results: Mean pain at transducer introduction was 4.77 ± 2.95 in Group 1 and 5.27 ± 2.70 in Group 2. Mean pain when biopsy samples were taken was 2.23 ± 2.25 in Group 1 and 3.33 ± 1.97 in Group 2. Ramsay Sedation Scale after procedure was 1.63 ± 0.490 in Group 1 and 1.50 ± 0.509 in Group 2.

Conclusions: It was concluded in the present study that the administration of dextropropoxyphene together with simple apical block was more effective in regard to pain control during ultrasound-guided transrectal biopsy of the prostate than the administration of placebo.

Keywords: Prostate, biopsy, anesthesia, pain, ultrasound, Mexico.



■ INTRODUCCIÓN

El cáncer de próstata representa uno de los problemas de salud más importantes del mundo occidental. La detección del mismo se lleva a cabo por medio de la biopsia de próstata, que es una prueba dolorosa y cruenta.¹

Alrededor de 60% a 90% de los pacientes, refieren molestias al realizarles la biopsia de próstata, que pueden ser leves, dolor severo, e incluso producir reacciones vasovagales. El dolor del paciente implica una clara reducción del número de biopsias obtenidas durante la prueba, y por tanto, una disminución de la tasa de detección del cáncer de próstata.

La Asociación Internacional para el Estudio del Dolor (IASP), define el dolor como una experiencia sensorial y emocional desagradable con daño tisular actual, potencial o descrito en términos de dicho daño.²

La biopsia prostática se realiza generalmente de manera ambulatoria. Los pacientes que deben someterse a esta prueba experimentan ansiedad por el posible diagnóstico de cáncer y por la necesidad de realización de la ecografía transrectal.³ La introducción del transductor en el canal anal es molesta y la punción prostática, dolorosa.⁴ La obtención de un mayor número de cilindros lleva a que esta técnica sea peor tolerada.

El bloqueo peri-prostático (BPP) ha demostrado ser una técnica eficaz en el control del dolor y al ser

comparada con otras técnicas como anestésicos locales tópicos y analgésicos orales ha demostrado ser la técnica con mejor control del dolor.⁵

En nuestro protocolo para la toma de biopsias transrectales decidimos utilizar el dextropropoxifeno (opioide del grupo de la metadona), el cual es administrado por vía oral en su forma de clorhidrato de dextropropoxifeno y ejerce su efecto analgésico al actuar sobre los receptores μ localizados a diferentes niveles en el sistema nervioso central supra-espinal, interactuando en el sistema aferente reduciendo la actividad de la vía espino-talámica en su origen, inhibiendo en forma post-sináptica las neuronas de la vía paleoespino-talámica. Asimismo, actúa sobre receptores en el sistema límbico y corteza en donde actúan sobre el componente afectivo de desagradado y angustia disminuyendo la sensación del dolor.^{6,7}

■ MÉTODOS

Prevía autorización del Comité de Investigación y Ética del Hospital, así como amplia explicación al paciente de la finalidad y metodología de la investigación, se firmó hoja de consentimiento informado.

Se incluyeron 60 pacientes sometidos a biopsia transrectal de próstata guiada por ultrasonido, que aceptaron ingresar al estudio del servicio de urología

del Hospital Lic. Adolfo López Mateos, ISSSTE en un periodo de seis meses, de noviembre de 2009 a abril de 2010.

Los criterios de inclusión fueron aquellos pacientes con sospecha de cáncer de próstata, atendida en el servicio de urología con antígeno específico superior a 4 ng/dL, tacto rectal anormal.

Los criterios de exclusión fueron: pacientes con edad superior a 75 años, aquellos con patología anal, pacientes con biopsias previas, quienes fueron sometidos a terapia de anticoagulación, quienes refirieron ser alérgicos a lidocaína, quienes tenían antecedentes de ingesta de opioides por otras causas, pacientes diabéticos con antecedente de neuropatía y quienes rechazaron el procedimiento.

Los criterios de eliminación fueron: los pacientes que no desearon la aplicación del anestésico, aquellos que no desearon la realización del procedimiento, quienes no quisieron la utilización del ultrasonido así como pacientes que presentaran reacción alérgica o que alguna otra causa la cual haya obligado a suspender el estudio.

Se dividieron aleatoriamente en dos grupos; el grupo 1: pacientes a quienes se les administró 65 mg. V.O. de dextropropoxifeno, 30 minutos antes del procedimiento, dosis única.

El grupo 2: pacientes a quienes se les administró 1 mg. V.O. de placebo (glucosa encapsulada), 30 minutos antes del procedimiento, dosis única.

Se registraron las variables demográficas como edad, peso, talla, las variables clínicas como enfermedades concomitantes, medicamentos que toma por otras causas, antígeno prostático específico.

La preparación del paciente para la toma de la biopsia consistió en la administración de ciprofloxacino 500 mg vía oral cada 12 horas, dos días antes y tres días posterior a procedimiento, así como enemas con fosfato 12 y tres horas previas a la toma de la biopsia.

Se colocó al paciente en decúbito lateral izquierdo, con las piernas y caderas flexionadas. La inyección del anestésico local y la toma de fragmentos para biopsia se llevó a cabo con equipo ultrasonográfico Mylab 50 xvision, marca Esaote con transductor intracavitario de 6.5 MHz.

La administración de lidocaína al 2% se llevó a cabo con aguja de Chiba N° 22 guiada por ultrasonido; se administraron 5 mL en la técnica de inyección simple apical en ambos grupos.

Se tomaron 12 fragmentos con pistola automática para biopsia marca Bard modelo mágnun, con golpe de 22 mm, con aguja de tipo Trucut no 18 G. Se obtuvieron seis fragmentos de la zona periférica de ambos lóbulos de la próstata.

Se determinó la intensidad del dolor durante la biopsia transrectal de próstata con una Escala Visual Análoga al Dolor (EVA); al inicio, a la introducción del transductor transrectal y durante la toma de fragmentos, que midió del 0 (nada de dolor) hasta 10 (el dolor más intenso que el paciente pudiese percibir), se determinó el nivel de conciencia con una escala de sedación de Ramsay que va de uno a seis niveles: 1. paciente despierto, ansioso o inquieto, 2. despierto, cooperador, orientado y tranquilo, 3. paciente dormido con respuesta a órdenes, 4. paciente dormido con respuestas breves a la luz y sonidos, 5. responde solo al dolor y, 6. paciente no responde a ningún estímulo (luz, sonido y dolor). Todos los pacientes pasaron al consultorio y a la media hora, se determinó nuevamente la EVA.

Al final de la recolección de los datos, se realizó una descripción de la población estudiada, así como de las variables de resultado. Se compararon ambos grupos para determinar la efectividad de cada manejo. Las variables continuas se compararon con una prueba de *t* de student; las variables ordinales con una prueba de "U" de Mann-Whitney, y las variables nominales se compararon con una prueba exacta de Fisher. Se determinó el riesgo relativo, la disminución absoluta del riesgo, así como el número necesario a tratar (NNT), y el número necesario de daño (NND). El tamaño de la muestra se determinó para una hipótesis de una cola, para diferencia de proporciones, estableciendo un error alfa de 0.05 y un error beta de 0.20.

■ RESULTADOS

En cuanto a la distribución de variables por grupo, en el grupo 1 una edad media de 66.77 ± 9.67 años, en el grupo 2 una edad media de 70.10 ± 10.15 años (**Tabla 1, Imagen 1**)

La indicación para la realización de biopsia transrectal de próstata tenemos que para el grupo 1, 100% ($n = 30$) tuvieron elevación del APE, presentando 0% ($n = 0$) examen rectal digital positivo. En el grupo 2 se presentó elevación del APE en 90% ($n = 27$) y de éstos 10% ($n = 3$) presentó examen rectal digital positivo (**Tabla 1, Imagen 2**).

El antígeno prostático específico presentó una media de 15.41 ± 9.99 ng/mL en el grupo 1, mientras que en el grupo 2 presenta una media de 19.51 ± 22.62 ng/mL (**Tabla 1, Imagen 3**).

Comparando el dolor presentado en la EVA a la introducción del transductor en el grupo 1 se encontró una disminución significativa de la misma al inicio de 4.77 ± 2.95 , en comparación con el grupo 2 de 5.27 ± 2.7 . En la EVA del dolor referido al momento de tomar los fragmentos de biopsia, se tuvo una media de 2.23 ± 2.25 en el grupo 1 y de 3.33 ± 1.97 en el grupo 2 (**Tabla**

Tabla 1. Diferencias de las variables demográficas y clínicas entre ambos grupos.

	Grupo con dextro	Grupo con placebo	Valor de <i>p</i> :
Edad	66.77±9.67	70.10±10.15	>0.05
Peso	72.5±9.82	74.60±6.28	>0.05
Talla	1.65±0.0820	1.66±0.63	>0.05
Enfermedades concomitantes	43.3% (n=13)	70% (n=21)	>0.05
Tabaquismo	20% (n=6)	26.7% (n=8)	>0.05
Etilismo	20% (n=6)	16.7% (n=5)	>0.05
DM	0% (n=30)	40% (n=12)	>0.05
HAS	40% (n=12)	56.7% (n=17)	> 0.05
Hepáticas	0% (n=30)	0% (n=0)	>0.05
Oncológicas	0% (n=0)	3.3% (n=1)	>0.05
Alergias	6.7% (n=2)	6.7% (n=2)	>0.05
Antecedentes quirúrgicos urológicos	0% (n=30)	16.7% (n=5)	>0.05
Antecedentes quirúrgicos	6.7% (n=2)	23.3% (n=7)	>0.05
Medicamentos para DM	0% (n=0)	36.7% (n=11)	>0.05
Medicamentos para HAS	46.7% (14)	30% (n=9)	<0.05
Medicamentos otros	13.3% (n=4)	0% (n=0)	<0.05
APE niveles	15.41±9.99	19.51±22.62	>0.05
APE elevado	100% (n=30)	90% (n=27)	>0.05
Tacto rectal	0% (n=0)	10% (n=3)	>0.05
APE elevado + tacto rectal	0% (n=0)	3.3% (n=1)	>0.05
Estudio completo	80% (n=24)	93.3% (n=28)	>0.05

**p* >0.05

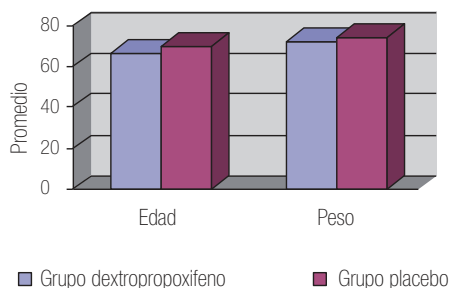
Fuente: Hospital Regional Lic. Adolfo López Mateos, ISSSTE

2, Imagen 4) con respecto al Ramsay en el grupo 1 es de 1.63 ± 0.490 y de 1.50 ± 0.509 (**Tabla 2, Imagen 4**).

Se calculó el NNT, que arrojó un valor de 1.37 con un RR de 0.643 (**Tabla 3**). El resto de las variables, no tuvieron diferencias estadísticamente significativas entre ambos grupos (**Tabla 1**).

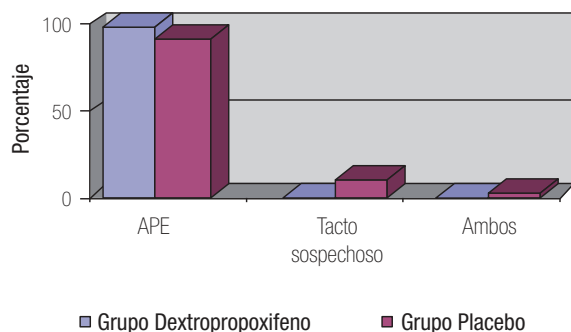
■ DISCUSIÓN

Los estudios realizados a nivel mundial sobre anestesia previa a la toma de fragmentos de biopsia prostática guiada por ultrasonido, han revelado la simplicidad y disponibilidad de su realización en la mayor parte de los



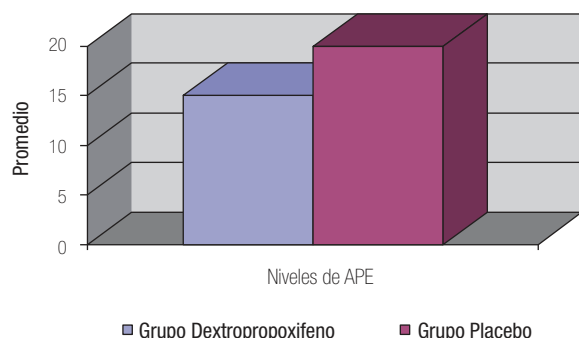
Fuente: Hospital Regional Lic. Adolfo López Mateos, ISSSTE

Imagen 1. Edad y peso de los pacientes.



Fuente: Hospital Regional Lic. Adolfo López Mateos, ISSSTE

Imagen 2. APE elevado y tacto rectal sospechoso, por grupo.



Fuente: Hospital Regional Lic. Adolfo López Mateos, ISSSTE

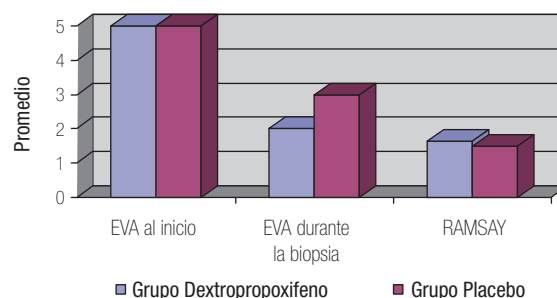
Imagen 3. Nivel de APE, por grupo.

Tabla 2. Diferencias de variables de la administración del medicamento entre ambos grupos.

	Grupo con dex-tro	Grupo con placebo	Valor de p:
EVA inicio	4.77±2.95	5.27±2.70	>0.05
EVA durante la biopsia	2.23±2.25	3.33±1.97	<0.05
Valor de p:	<0.0001	<0.001	
Ramsay	1.63±0.490	1.5±0.509	>0.05

*p > 0.05

Fuente: Hospital Regional Lic. Adolfo López Mateos, ISSSTE



Fuente: Hospital Regional Lic. Adolfo López Mateos, ISSSTE

Imagen 4. Resultado de la Escala Visual Análoga por grupo.

centros. Dentro de todas las técnicas, la de bloqueo basal bilateral se le ha considerado como el procedimiento estándar por lo que se ha tomado como procedimiento de rutina para conseguir la anestesia. Durante años se realizaba sin administrar analgesia alguna. En 1996, Nash y colaboradores, basándose en una técnica descrita por Reddy y colaboradores (1990) para la dilatación uretral con balón, publicaron una técnica de bloqueo de la inervación prostática, consistente en la inyección de lidocaína al 1% en el ángulo formado entre las vesículas seminales y la base prostática.⁸ Esta técnica no tuvo demasiado eco en la comunidad urológica hasta que en 2000 Soloway y colaboradores publicaron una serie de 50 pacientes que recibieron 5 mL de lidocaína al 1% en el plexo neurovascular periprostático, obteniendo buenos resultados.⁹

Tabla 3. Riesgo, riesgo relativo, disminución absoluta del riesgo y número necesario a tratar (NNT).

	Riesgo	Intervalo de confianza al 95%
Riesgo no tener dolor en el grupo con dextro (21/30)	2.042	0.707-5.895
Riesgo de no tener dolor en el grupo con placebo (16/30)	1.313	0.872-1.975
Riesgo relativo	0.643	0.330-1.253
Disminución absoluta del riesgo	0.729	
NNT	1.37	

Fuente: Hospital Regional Lic. Adolfo López Mateos, ISSSTE

Se llevó a cabo el presente estudio para demostrar la mejor efectividad del dextropropoxifeno en el control del dolor durante la toma de biopsia prostática transrectal guiada por ultra sonido y bloqueo apical simple vs. placebo.

Las virtudes del empleo de análogos opioides sintéticos a través de la vía oral eliminan el componente afectivo de angustia y desagrado a la infiltración inicial lo que representa una mayor aceptación al procedimiento.

Con los resultados obtenidos, se puede ofrecer a los pacientes una nueva alternativa para lograr un mejor control del dolor y con ello llevar a cabo un procedimiento altamente invasivo con gran tolerancia y efectividad.

CONCLUSIONES

La administración de opioides previo al bloqueo apical, es una práctica sencilla, reproducible y bien tolerada por el paciente; que no supone un incremento en la morbilidad y que reduce significativamente el componente afectivo de la angustia, desagrado y dolor percibido durante la realización de la biopsia prostática, mejorando la tolerancia al procedimiento. Esto permite ampliar el número de muestras tomadas, sin incrementar con ello la incomodidad del paciente.

BIBLIOGRAFÍA

1. Collins GN, Lloyd SN, Hehir M, McKelvie. Multiple transrectal ultrasound guided prostatic biopsies, true morbidity and patient acceptance. Br J Urol 1993;71:460-463.
2. International Association for the Study of Pain (IASP). En: <http://www.iasppain.org/terms-p.html>. Acceso: 29 de agosto de 2003.
3. Collins G N, Lloyd S N, Hehir M, et al. Multiple transrectal ultrasound-guided prostatic biopsies-true morbidity and patient acceptance. Br J Urol 1993;71:460.
4. Irani J, Fournier F, Bon D, et al. Patient tolerance of transrectal ultrasound-guided biopsy of the prostate. Br J Urol 1997;79:608.
5. Benoit G, Mrlaud L, Meduri G, et al. Anatomy of the prostatic nerves. Surg Radiol Anat 1994;16:23-29.
6. Martin WR. Pharmacology of opioids. Pharmacology Rev 1983;35:283-323.
7. Evans CJ, Hammond DL, Frederickson CA. The opioid peptides. En: The opiates receptors, Ed. By G.W. Pasternak, The human press, Clifton, New Jersey 1988;pp:23-57.
8. Nash PA, Bruce JE, Indudhara R, et al. Transrectal ultrasound guided prostatic nerve blockage eases systematic needle biopsy of the prostate. J Urol 1996;155:607.
9. Soloway MS, Öbek C. Periprostatic local anesthesia before ultrasound guided prostate biopsy. J Urol 2000;163:172.