



Ablación con criocirugía como manejo en cáncer de próstata

Xochipiltecatl-Muñoz D. Juan,¹ López-Conde Luis Raúl, Castellanos-Hernández Hibert,² Neave-Sánchez Ernesto,¹ García-Villa Patricio Cruz, De la Cruz-Gutierrez SM, Velázquez-Macías Rafael Francisco³



■ RESUMEN

La criocirugía ha sufrido numerosos cambios con el objetivo de mejorar la seguridad y la reproducibilidad. Desde el desarrollo de las criosondas 17 G y el uso de gas argón como agente de congelamiento, así como el uso del ultrasonido transrectal como guía, el catéter térmico uretral y los transductores monitores de temperatura, todo esto ha hecho de la criocirugía un procedimiento seguro y más reproducible.

Métodos: Se realizó un estudio observacional, retrospectivo, transversal descriptivo, revisando los expedientes de 23 pacientes sometidos a crioablación prostática por cáncer de próstata, en el Hospital Central Sur de Alta Especialidad de PEMEX Picacho.

Resultados: La media del antígeno prostático posterior al procedimiento fue de 1.1 con $DE \pm 1.0$. De los pacientes 65.72% presentaron biopsias negativas posterior al procedimiento, 13% fueron biopsias positivas y 21.7% no se realizó biopsia. La impotencia se presentó en 87%.

Discusión: En cuanto a los resultados oncológicos debido a que el antígeno prostático es el mayor componente de las evaluaciones del resultado del tratamiento en el cáncer de próstata sus niveles han sido establecidos para cirugía y radioterapia, aún no hay estudios

■ ABSTRACT

Cryosurgery has undergone numerous changes for the purpose of improving safety and reproducibility. Since the development of 17-G cryowaves and the use of argon gas as freezing agent, as well as the use of transrectal ultrasound as guide, thermal urethral catheter, and temperature monitoring transducers, cryosurgery has become a safe and more reproducible procedure.

Methods: A retrospective, cross-sectional study was carried out in which the case records of twenty-three patients having undergone prostatic cryoablation for prostate cancer at the Hospital Central Sur de Alta Especialidad of PEMEX Picacho were reviewed.

Results: Mean prostate specific antigen after procedure was 1.1 with $SD \pm 1.0$. 65.72% of patients presented with negative biopsy after procedure, 13% with positive biopsy, and biopsy was not carried out on 21.7% of patients. Impotence presented in 87% of patients.

Discussion: In regard to oncological results, prostate specific antigen is the greatest evaluation factor in prostate cancer treatment results and therefore its levels have been established for surgery and radiotherapy. However, no studies have identified postcryoablation antigen.

1 Cirujano Urólogo, Médico Adscrito al Servicio de Urología del Hospital Central Sur de Alta Especialidad de PEMEX, Distrito Federal

2 Médico residente de Urología en el Hospital Regional Licenciado Adolfo López Mateos del ISSSTE, México, Distrito Federal.

3 Cirujano Urólogo, Médico Adscrito al Servicio de Urología. Hospital Regional

Licenciado Adolfo López Mateos del ISSSTE, México, Distrito Federal.

Correspondencia: Dr. Hibert Castellanos Hernández. Av. Universidad N° 1321 Col. Florida, Delegación Álvaro Obregón, Distrito Federal. Teléfono: 044 55 29 01 97 33.

Correo electrónico: hibertfuzz@hotmail.com

que hayan identificado el antígeno posterior a la crioblación.

Conclusiones: El manejo óptimo del cáncer de próstata permanece sujeto a debate. Dada la alta incidencia de la enfermedad y de las morbilidades asociadas con las opciones estándar, los médicos y los pacientes continúan interesados en opciones mínimamente invasivas, siendo la crioterapia una opción viable para pacientes con cáncer de bajo riesgo y de riesgo intermedio.

Palabras clave: Crioterapia, cáncer, próstata, ultrasonido, México.

Conclusions: Optimum prostate cancer management continues to be controversial. Given the high incidence of the disease and the morbidity associated with standard treatment options, there is continued interest on the part of both physicians and patients in minimally invasive options and cryotherapy is a viable option for low risk and intermediate risk cancer patients.

Keywords: Cryotherapy, cancer, prostate, ultrasound, Mexico.



■ INTRODUCCIÓN

La prostatectomía radical, la radiación con haz externo y la braquiterapia son las opciones más comunes para el tratamiento de cáncer de próstata localizado, con una significativa morbilidad asociada, haciendo necesario el uso procedimientos menos invasivos de baja morbilidad.¹⁻³

La criocirugía, ha resurgido como una evolución tecnológica y una opción de tratamiento mínimamente invasivo, cuyo uso se ha incrementado marcadamente en la última década. Originalmente aceptada como salvamento para falla local post-radioterapia, actualmente es usada más a menudo como tratamiento primario.^{1,2}

En 1996 la *American Urological Association*, reconoció a la crioblación como una opción terapéutica para cáncer de próstata, dejando de ser un tratamiento experimental.² La criocirugía ha sufrido numerosos cambios en las últimas cuatro décadas, con el objetivo de mejorar la seguridad y la reproducibilidad. Desde el desarrollo de las criosondas 17-G y el uso de gas argón como agente de congelamiento así como el uso del ultrasonido transrectal como guía, el catéter térmico uretral y los transductores monitores de temperatura; todo esto ha hecho al procedimiento más seguro y reproducible.³

■ MÉTODOS

Se realizó un estudio descriptivo, revisando los expedientes de 23 pacientes, los cuales fueron sometidos a crioblación prostática por cáncer de próstata, en el Hospital Central Sur de Alta Especialidad de PEMEX Pí-cacho, en el periodo comprendido de enero de 2007 a julio de 2009. Se incluyeron únicamente pacientes con

diagnóstico histopatológico de adenocarcinoma prostático en etapa clínica T1b a T2b, el estadio tumoral fue evaluado realizando examen digital rectal, con gammagrama óseo y TC abdomino-pélvica sin datos de actividad tumoral fuera del órgano.

Técnica: A los pacientes se les sometió a preparación intestinal una noche antes del procedimiento quirúrgico. A la totalidad de los pacientes se les aplicó anestesia regional; se les colocó en posición de litotomía dorsal forzada. Se administró antibiótico intravenoso, así como sonda transuretral. Se introdujo un transductor de multifrecuencia biplanar de ultrasonido transrectal, el cual fue usado para medir las dimensiones de la próstata. Se insertan criosondas de 17-G (1.47 mm de diámetro) guiadas por el ultrasonido transrectal, cada una espaciada aproximadamente un centímetro entre cada sonda (**Imagen 1**).

Se colocaron cuatro termopares dirigidos hacia el esfínter externo, el paquete neurovascular derecho, el paquete neurovascular izquierdo y hacia la fascia de Denonvillers. Los termosensores a nivel del esfínter externo y de la fascia de Denonvillers, fueron usados para minimizar el riesgo de incontinencia o fistula uretrorectal.

Se proporcionan dos ciclos de congelamiento y calentamiento, guiados por ultrasonido transrectal. Después de completar los dos ciclos de congelamiento, calentamiento, se colocó sonda térmica transuretral.

Las criosondas fueron removidas gentilmente y se aplicó compresión perineal por 10 minutos para minimizar el sangrado. La totalidad de los pacientes fueron intervenidos con el mismo equipo quirúrgico, obteniendo datos relacionados con la edad, el estadio clínico, el Gleason preoperatorio, la cifra de antígeno prostático

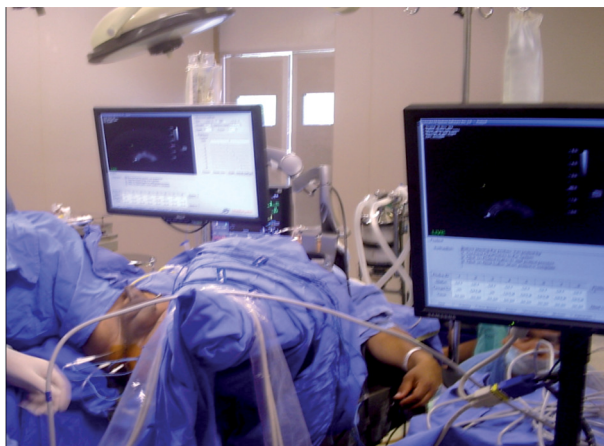


Imagen 1. Paciente colocado en posición de litotomía forzada con termopares insertados a nivel perineal, guiados por ultrasonido transrectal.

específico (APE) al momento del diagnóstico, y el APE tres meses posterior al procedimiento, comorbilidades, así como, si fueron o no manejados con bloque androgénico previo al procedimiento; además se determinaron variables relacionadas con el procedimiento, como días de estancia intrahospitalaria, complicaciones, las cuales se categorizaron como cualitativas nominales, incluyendo en éstas las informadas en la bibliografía, como impotencia, incontinencia, estenosis uretral, fistula uretral y esfacelamiento uretral. Además se realizó una comparación en cuanto a la cifra de APE posquirúrgico en los pacientes con bloqueo androgénico previo y sin bloqueo previo. Se analizaron los datos con pruebas estadísticas descriptivas, (medidas de tendencia central y de dispersión), así como no paramétricas como U de Mann-Withney, para comparar grupos independientes, se utilizó el programa estadístico SPSS v 15 para el análisis estadístico.

■ RESULTADOS

El intervalo de edad fue de 51 a 76 años, con una media de 64 años y $DE \pm 6.5$; el intervalo de antígeno prostático al momento del diagnóstico fue de 3.4 a 15 ng/dL, con una media de 8.2 ± 3.19 , el intervalo de suma de Gleason fue de dos a siete puntos, con una media de 6 ± 1 , la moda de la sumatoria fue tres más tres. El intervalo del antígeno prostático posterior al procedimiento fue de 0.0 a 7.8, y tuvo una media de 1.1 ± 1.0 . Los días de estancia hospitalaria tuvieron un intervalo de dos a cuatro días con una media de 2 ± 0.5 .

El estadio clínico de los pacientes, con base en la clasificación TNM de la AJCC de 2002, un paciente

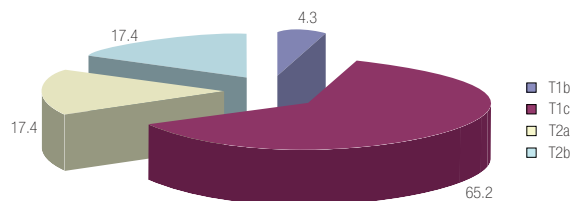


Imagen 2. Porcentaje de distribución de la categoría T, del estadio clínico en base a la clasificación TNM de la AJCC de 2002.

(4.3%) se encontró en T1b, N0, M0, 14 pacientes (65.2%) en T1c, N0, M0, cuatro pacientes (17.4%), se categorizaron como T2a, N0, M0, y cuatro (17.4%) como T2b (**Imagen 2**), 15 (65.72%) pacientes biopsias negativas posterior al procedimiento, tres (13%) tienen biopsias positivas, y cinco (21.7%), no se realizó biopsia debido que los pacientes perdieron derechohabencia. La impotencia se presentó en 20 pacientes (87%), y tres (13%) conservaron la potencia. Veintiún pacientes (91.3%) conservaron la continencia, y dos (8.7%) presentaron incontinencia, tres pacientes (13%) presentaron estenosis, mientras que 20 (87.9%), no lo hicieron; siete pacientes (30.4%) presentaban DM2; 10 (43.5%) hipertensos, uno (4.3%) cardiópata, y cinco (21.7%) sin comorbilidades documentadas. Doce pacientes (52.2%) no tuvieron manejo con bloqueo hormonal previo al procedimiento, mientras que 11 (47.8%) si lo recibieron. Se realizó media y desviación estándar del Gleason y del APE posquirúrgico en cada uno de los grupos con bloqueo y sin bloqueo (**Tabla 1**).

Se utilizó la U de Mann-Withney como prueba estadística para evaluar la diferencia entre el APE posquirúrgico en los pacientes con bloqueo y sin bloqueo, la cual no mostró diferencia estadísticamente significativa ($p > 0.1$).

Todos los pacientes permanecieron con sonda transuretral durante 14 días posterior al procedimiento, ninguno presentó como complicaciones esfacelamiento uretral, ni fistula uretral.

■ DISCUSIÓN

El manejo óptimo del cáncer de próstata queda sujeto a debate. Dada la alta incidencia de la enfermedad y de las morbilidades asociadas con las opciones estándar, los médicos y los pacientes continúan interesados en opciones mínimamente invasivas.^{2,4} Como tratamiento primario, la criocirugía prostática es prometedora en resultados a corto plazo, comparables con los tratamientos

Tabla 1. Promedios y desviación estándar de la edad, antígeno prostático posquirúrgico y la suma de Gleason, en pacientes con Bloqueo y sin Bloqueo previo al procedimiento.

Variable	Sin bloqueo (n=14)	Con bloqueo (n=13)
Edad (años)	62 ± 5.5	66±6.6
APE posquirúrgico (ng/dL)	1.4±0.6	0.51±0.26
Suma de Gleason (puntos)	6±1	5±2

APE. Antígeno prostático específico

más convencionales, como la prostatectomía radical, la radioterapia de haz externo y la braquiterapia.⁵ Los resultados oncológicos dependen de una buena selección de pacientes, junto con un monitoreo exacto de las temperaturas alcanzadas dentro y fuera de la próstata. El uso del ultrasonido transrectal juega un papel crucial en la óptima localización de las criosondas y los termopares.⁶

Presentamos un estudio de corto plazo, con una casuística pequeña, en la que, como en las otras series, la complicación más frecuente es la impotencia con tasas de hasta 87%,² similar a la señalada por nosotros 85%.

En cuanto a los resultados oncológicos debido a que el antígeno prostático, es el mayor componente de las evaluaciones del resultado del tratamiento en el cáncer de próstata sus niveles han sido establecidos para cirugía y radioterapia, aún no hay estudios que hayan identificado el antígeno poscrioablación.⁴

Con base en los datos disponibles después de la crioablación a la totalidad de la glándula prostática, el *nadir* del APE es pronóstico para sobrevivida libre de enfermedad bioquímica. Niveles de APE de 0.6 ng/mL o mayores se han asociado con una tasa de falla bioquímica significativa a los 24 meses a pesar del riesgo de estratificación, y los individuos con estos niveles requieren un seguimiento estrecho.⁴

■ CONCLUSIONES

El manejo óptimo del cáncer de próstata permanece sujeto a debate. Dada la alta incidencia de la enfermedad y de las morbilidades asociadas con las opciones estándar, los médicos y los pacientes continúan interesados en opciones mínimamente invasivas, siendo la crioterapia una opción viable para pacientes con cáncer de bajo riesgo y de riesgo intermedio.

BIBLIOGRAFÍA

1. Jones JS, Rewcastle JC, Donnelly BJ. Whole Gland Primary Prostate Cryoablation: Initial Result From the Cryo On-Line Data Registry. *J Urol* 2008;180:554-8.
2. Han KR, et al. Treatment of Organ Confined Prostate Cancer with Third Generation Cryosurgery: Preliminary Multicenter Experience. *J Urol* 2003;170(4Pt1):1126-30.
3. Gowardhan B, Thomas B, Asterling S. Cryosurgery for prostate cancer-experience with third-generation cryosurgery and novel developments in the field. *European Urology Supplements. European Association of Urology* 2007;6:516-20.
4. Levy DA, Pister LL, Jones JS. Primary Cryoablation Nadir Specific Antigen and Biochemical Failure. *J Urol.* 2009;182:931-7.
5. Bahn DK, et al. Targeted Cryoablation of the Prostate: 7-year Outcomes in the Primary Treatment of Prostate Cancer. *Urology* 2002;60(2Suppl1):3-11.
6. Onik GM, et al. Transrectal Ultrasound-Guided Percutaneous Radical Cryosurgical Ablation of the Prostate. *Cancer* 1993;72:1291-9.