



# Manejo de la vejiga neurogénica en un hospital pediátrico de México

Moussali-Flah Lazar,<sup>1</sup> Cohen-Cohen Salomón,<sup>2</sup> Gómez-Peña Fernando,<sup>2</sup> Gómez-Peña Gustavo,<sup>2</sup> Mosqueira-Mondragón Carlos,<sup>3</sup> Landa-García Rodolfo.<sup>3</sup>



## ■ RESUMEN

**Objetivo:** Analizar el manejo y la evolución clínica de los pacientes pediátricos mexicanos con vejiga neurogénica e incontinencia urinaria del Hospital Shriners para niños de México, sometidos a derivaciones urinarias continentes de tipo Indiana Pouch y Mitrofanoff.

**Métodos:** Estudio retrospectivo y descriptivo de los pacientes sometidos a derivaciones urinarias continentes entre el periodo de 1992-2008. Se revisaron expedientes clínicos de los pacientes involucrados buscando antecedentes personales patológicos, técnica quirúrgica elegida y complicaciones posoperatorias.

**Resultados:** Se realizaron derivaciones urinarias continentes en 116 pacientes con una edad promedio de 11 años con incontinencia urinaria de diferentes etiologías de base, siendo el mielomeningocele (n=112) (96.5%) la causa más común. Las cirugías practicadas fueron procedimientos de tipo Mitrofanoff (n=29, 25%) e Indiana Pouch (n=87, 75%). La litiasis vesical (n=14, 28%) fue la complicación postquirúrgica más frecuente.

**Conclusiones:** Conocemos la existencia del esfínter artificial de Brantley-Scott pero debido a su elevado costo, se ha limitado su utilización en nuestro medio, por lo que el uso de válvulas naturales como la válvula íleo-cecal en el caso de Indiana Pouch y el apéndice íleo-cecal en el caso de Mitrofanoff, han sido de gran utilidad para pacientes con recursos económicos limitados.

## ■ ABSTRACT

**Objective:** To analyze management and clinical progression of Mexican pediatric patients with neurogenic bladder and urinary incontinence at the Shriners Hospital for Children in Mexico City who underwent Indiana Pouch and Mitrofanoff continent urinary diversion.

**Methods:** A descriptive, retrospective study was carried out on patients that underwent continent urinary diversion from 1992-2008. Individual medical pathology, surgical technique chosen, and postoperative complications were reviewed from the case records of these patients.

**Results:** Continent urinary diversion was carried out in one hundred and sixteen patients with mean age of eleven years and with different urinary incontinence base etiologies. Myelomeningocele (n=112) (96.5%) was the most common. Mitrofanoff (n=29) (25%) and Indiana Pouch (n=87) (75%) surgical procedures were performed. Bladder lithiasis (n=14) (28%) was the most frequent postoperative complication.

**Conclusions:** The authors are familiar with the Brantley-Scott artificial sphincter but its use in their medical environment is limited due to the high cost involved. Natural valves such as the ileocecal valve in the case of Indiana Pouch and ileocecal appendix in the case of Mitrofanoff procedure have been of great use for patients with limited economic resources.

1Médico Adscrito. Departamento de Urología del Hospital ABC Campus Observatorio y del Hospital Shriners para niños. México, D.F.

2Médico general

3Médico Urólogo Pediatra. Departamento de Urología del Hospital ABC Campus Observatorio y del Hospital Shriners para niños. México, D.F.

Correspondencia: Dr. Lazar Moussali Flah. Av. Palmas N° 745-703. Lomas de Chapultepec. 11000. México D.F. Fax: 5520 6654.

**Palabras clave:** Vejiga neurogénica, derivación urinaria continente, mielomeningocele, Mitrofanoff, Indiana Pouch, México.

**Keywords:** Neurogenic bladder, continent urinary diversion, clean intermittent catheterization, myelomeningocele, Mitrofanoff, Indiana Pouch, Mexico.

## ■ INTRODUCCIÓN

La expansión del conocimiento y tratamiento de la disfunción vesical neurogénica en pediatría ha sido sobresaliente en los años recientes. En 1950 era escasa la alternativa terapéutica para los pacientes con incapacidad para contener orina. Fue hasta 1970, cuando Lapides introdujo el cateterismo urinario intermitente limpio y hasta 1980 cuando Mitrofanoff reportó el uso del apéndice íleo-cecal como estoma cateterizable. Con el desarrollo de nuevos métodos diagnósticos y técnicas quirúrgicas se ha hecho posible comprender mejor la fisiopatología y ofrecer mejores tratamientos de este padecimiento.<sup>1-3</sup>

Para establecer el diagnóstico de vejiga neurogénica es necesario obtener una anamnesis detallada, con objeto de conocer cuáles son las condiciones del paciente, determinar la existencia de factores externos y reconocer la disfunción miccional. Dependiendo de la historia clínica y de los hallazgos en la exploración física, se llevarán a cabo estudios complementarios que van desde una radiografía simple de abdomen hasta estudios urodinámicos.<sup>4,5</sup>

El principal objetivo de este trabajo es analizar el manejo y la evolución clínica de los pacientes pediátricos mexicanos con vejiga neurogénica e incontinencia urinaria del Hospital Shriners para niños de México, sometidos a derivaciones urinarias continentes de tipo Indiana Pouch y Mitrofanoff.

## ■ MÉTODOS

Se realizó un estudio retrospectivo y descriptivo de los pacientes del Hospital Shriners para niños de México, sometidos a derivaciones urinarias continentes entre el periodo de 1992 a 2008. Se revisaron expedientes clínicos de todos los pacientes involucrados en busca de variables como antecedentes personales patológicos, técnica quirúrgica elegida y complicaciones postoperatorias. Todos los pacientes fueron intervenidos por el autor, estandarizando técnicas.

## ■ RESULTADOS

Durante el periodo de 1992 a 2008, en el Centro Médico ABC Campus Observatorio se realizaron derivaciones

urinarias continentes a 116 pacientes con incontinencia urinaria que eran atendidos en el Hospital Shriners para niños de México. De ellos, 63 eran hombres (54.31%) y 53 mujeres (45.68%), con una edad promedio al momento de la cirugía de 11 años (rango dos a 20). Las cirugías practicadas fueron derivaciones urinarias continentes de tipo Mitrofanoff (n=29, 25%) e Indiana Pouch (n=87, 75%) (**Imagen 1**) en pacientes con patologías de base diferentes; el mielomeningocele resultó la causa más frecuente de la incontinencia (n=112, 96.5%) (**Imagen 2**). Se presentaron complicaciones postquirúrgicas en 50 casos (43.10%). La litiasis vesical (n=14, 28%) fue la complicación más común seguida de la estenosis del estoma (n=10, 20%) (**Imagen 3**).

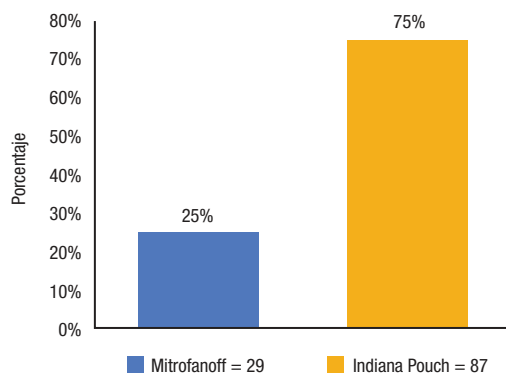
## ■ DISCUSIÓN

Se entiende como vejiga neurogénica a la disfunción de la dinámica miccional; cuyo origen es un trastorno orgánico funcional que involucra el sistema nervioso. La causa más común en niños es de origen congénito, principalmente el mielomeningocele, dato que coincide con nuestro estudio. Las enfermedades adquiridas o las lesiones traumáticas son causas menos frecuentes en pediatría. En nuestra serie, sólo un caso de vejiga neurogénica fue relacionado a sección medular traumática.<sup>5-7</sup>

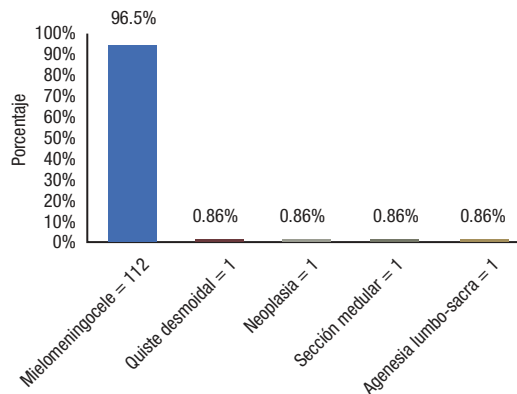
Desde un punto de vista urodinámico, se puede clasificar la vejiga neurogénica dependiendo del nivel de afección:

- Lesiones cerebrales (enfermedad vascular cerebral, esclerosis múltiple, trauma cráneo-encefálico).
- Lesiones medulares (mielomeningocele, tumores medulares, agenesia lumbo-sacra).
- Lesiones de nervios periféricos (diabetes mellitus, lupus eritematoso sistémico, uremia).

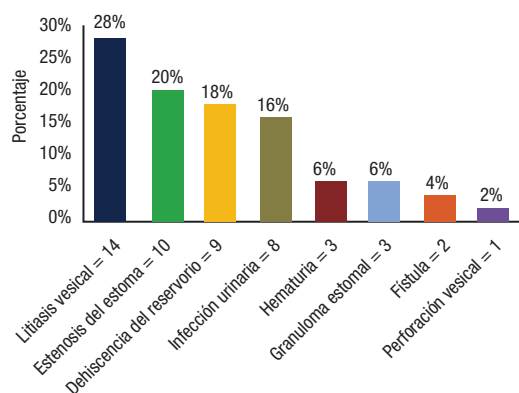
En las lesiones cerebrales se produce incontinencia de urgencia dada la interrupción entre la corteza y el núcleo pontino, perdiéndose así el control voluntario de la micción; por consecuencia, el paciente es consciente del deseo miccional pero no puede evitar la micción porque las vías nerviosas responsables de inhibirla están afectadas, produciendo hiperreflexia del músculo detrusor



**Imagen 1.** Técnicas de derivaciones urinarias continent empleadas.

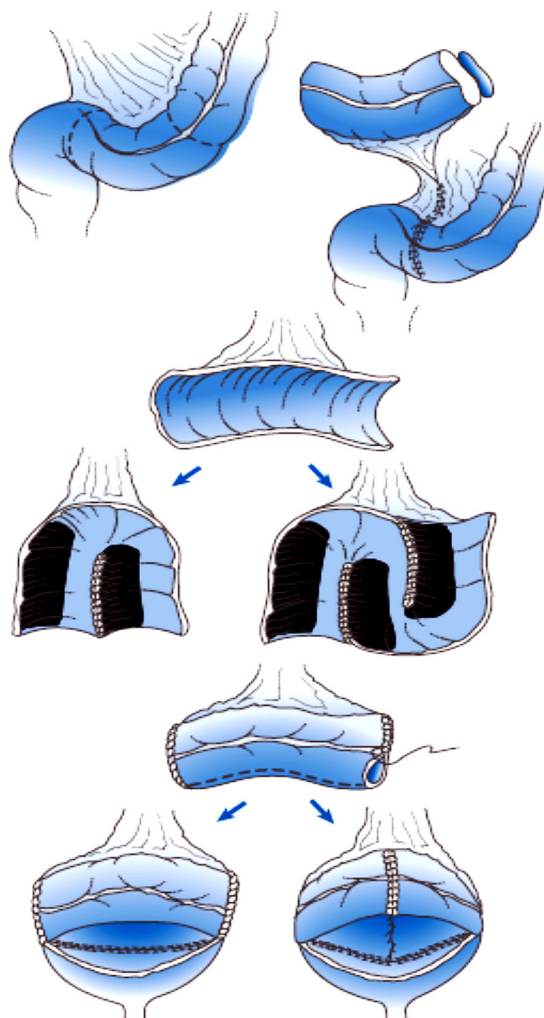


**Imagen 2.** Patologías de base.

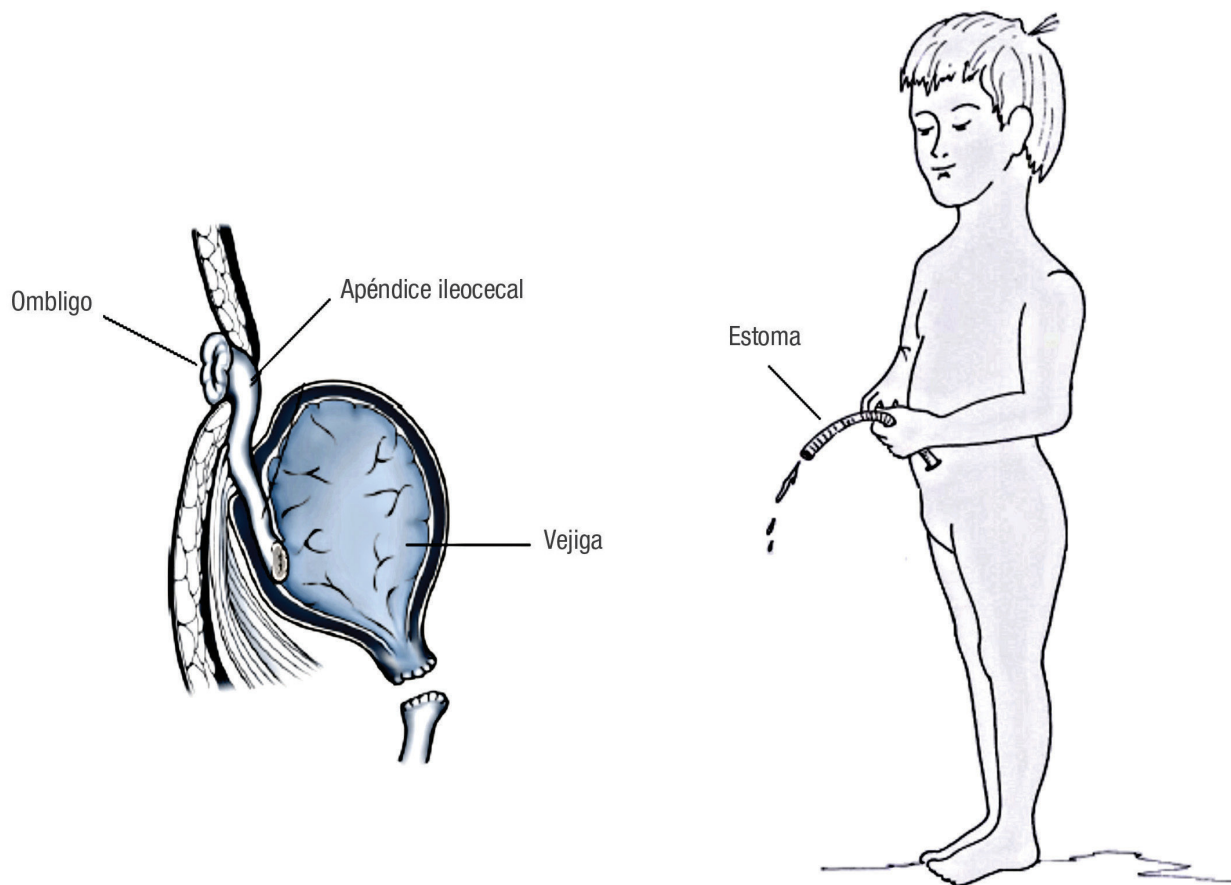


**Imagen 3.** Complicaciones postoperatorias.

pero con coordinación del esfínter. Las características de la incontinencia por lesiones medulares dependen del nivel en el que se produzca el daño a esta estructura; en las lesiones altas o suprasacras (entre el núcleo pontino y los tres núcleos medulares de la micción), a nivel de la médula cervical o torácica, se afectan las vías nerviosas procedentes del núcleo pontino, responsables de coordinar a los núcleos de la micción y lograr una acción sincrónica de la vejiga y uretra, provocando una hiperreflexia del detrusor sin coordinación del esfínter uretral. La hiperreflexia sumada a la disinergia produce una micción incompleta con residuo vesical. En las lesiones medulares bajas o sacras (sobre los núcleos medulares de la micción) se ve afectado el arco reflejo, que deriva en arreflexia del detrusor con un esfínter hipoactivo. La vejiga se vacía cuando está llena (sin contracciones del detrusor) al no haber ninguna resistencia uretral que se oponga a la salida de la orina.



**Imagen 4.** Cistoplastia de aumento con colon sigmoidees.



**Imagen 5.** Derivación urinaria continente tipo Mitrofanoff.

La incontinencia en las lesiones medulares bajas sucede por falta de actividad de los mecanismos uretrales. En las lesiones de nervios periféricos (nervio pudendo, pélvico e hipogástrico), las consecuencias dependerán del nervio afectado en cada caso.<sup>7-9</sup>

En los pacientes con mielomeningocele, las alteraciones de la dinámica miccional se traducen en dos signos que suelen aparecer simultáneamente: retención e incontinencia. La retención urinaria es causada por un deficiente vaciamiento vesical secundario a una vejiga ineficaz o falta de relajación de la uretra. La incontinencia es resultado de falla en el cierre uretral durante el llenado vesical o de la hiperactividad vesical.<sup>10,11</sup>

Las repercusiones más importantes de la vejiga neurogénica asociada a mielomeningocele son: incontinencia urinaria, infecciones de vías urinarias recurrentes e insuficiencia renal. Entre 10% y 15% de los pacientes con mielomeningocele tienen anomalías, radiológicamente visibles, del tracto urinario al nacimiento de

los cuales 3% a 5% se presentan con reflujo vesicoureteral y 3% con hidroureteronefrosis. Sin un tratamiento adecuado, el riesgo de presentar reflujo vesicoureteral a cinco años es de 30% a 40%, por lo que es necesario iniciar tratamiento inmediatamente después del nacimiento.<sup>12-15</sup> Con los tratamientos médicos y quirúrgicos actuales, el paciente con mielomeningocele puede ser rehabilitado para integrarse a una vida familiar, social y escolar cercana a la normalidad. Es indispensable el apoyo del personal médico y de enfermería para educar al paciente acerca de su enfermedad, supervisar y efectuar los tratamientos indicados.

La incontinencia urinaria en niños es un problema grave que altera la integridad social y psicológica del paciente; la mayoría de ellos necesitarán de cateterismo intermitente limpio para mantenerse secos. Esta técnica permite el vaciado vesical completo para disminuir los riesgos de infecciones de las vías urinarias. El tracto urinario deberá ser evaluado con ultrasonido renal,

**Tabla 1.** Requisitos para realizar una cistoplastia de aumento.<sup>19</sup>

1. Incontinencia urinaria por deficiencia intrínseca del esfínter o incompetencia esfinteriana.
2. Aptitud psicofísica del paciente (madurez emocional y habilidad motora para realizar el cateterismo intermitente).
3. Capacidad vesical del paciente superior a 200 mL con buena complianza.
4. Flujo urinario mayor de 10 mL/segundo.
5. Edad mínima de 9 a 10 años (aunque puede ser utilizado en pacientes menores si se dan las condiciones adecuadas).
6. Unión vesicoureteral competente.
7. Orina estéril.

**Tabla 3.** Principales ventajas de derivaciones urinarias continentes tipo Mitrofanoff e Indiana Pouch.

1. Es un mecanismo cerrado.
2. No hay deformación de la imagen corporal del niño.
3. Se adopta a la economía del paciente.
4. No se requiere la utilización de bolsas extracorpóreas.
5. Se evitan los malos olores.
6. Mínimo riesgo de fuga de orina.
7. El estoma es muy pequeño y fácil de mantener limpio.
8. Se minimiza el riesgo de reflujo vesicoureteral e infecciones.

cistouretrograma y un estudio de urodinamia. Si el tono del esfínter es suficiente y la complianza vesical es adecuada el cateterismo intermitente cada tres a cuatro horas es el tratamiento de elección para mantener a un niño seco. En combinación con el tratamiento farmacológico, el cateterismo urinario intermitente limpio puede llegar a producir continencia en un gran número de pacientes.<sup>16,17</sup> Si a pesar de estas medidas, la incontinencia no mejora así como para el caso de pacientes con vejigas con poca complianza, hiperrefléxicas e hipertónicas, la cistoplastia de aumento o enterocistoplastia junto con cateterismo intermitente limpio puede ser la única alternativa para proveer de una continencia completa y satisfactoria (**Imagen 4**). Si la resistencia uretral está disminuida, la implantación de un esfínter artificial usualmente brinda resultados satisfactorios. Debido a las limitaciones económicas que existen en nuestro

**Tabla 2.** Principales complicaciones de una enterocistoplastia.<sup>20-22</sup>

1. Infección de vías urinarias.
2. Acidosis metabólica hiperclorémica.
3. Urolitiasis. En nuestra experiencia hemos visto que hasta el 28% desarrollaron litos a pesar de todos los cuidados ensañados al paciente, siendo la complicación más frecuente.
4. Fístulas del reservorio a la uretra posterior al cierre del cuello vesical.
5. Estenosis del estoma. En nuestra serie fue la segunda complicación más frecuente.
6. Perforación de la neovejiga y peritonitis las cuales son complicaciones potencialmente mortales que hemos encontrado en otras series. En este estudio, solo un caso fue reportado con perforación vesical, sin mortalidad.

medio, este método es poco útil, por lo que el uso de esfínteres naturales ha sido empleado con mayor frecuencia en este tipo de poblaciones. Un procedimiento común es el de Mitrofanoff, que consiste en la disección del apéndice ileocecal del ciego con su pedículo vascular y se interpone entre la vejiga y la pared abdominal; se implanta en el ombligo para permitir la cateterización intermitente por medio de un estoma seco (**Imagen 5**).<sup>18</sup>

Otra opción terapéutica es la técnica quirúrgica de Indiana Pouch. Consiste en la formación de un reservorio a partir de dos porciones de intestino -principalmente colon ascendente e íleon- (**Tabla 1**).<sup>19-21</sup> A diferencia de la técnica de Mitrofanoff, en la que se utiliza el apéndice como esfínter, en Indiana Pouch se utiliza la válvula íleo-cecal. Al terminar la formación del reservorio se realiza un estoma a través de la pared abdominal con la porción eferente del íleon, el cual ha sido reducido en su diámetro a un número de 12 Fr, sin la necesidad de colocar una bolsa recolectora externa, pero sí considerando que debe llevarse una estricta higiene del estoma para evitar infecciones (**Tabla 2**). Como todo reservorio ortotópico, independientemente de la cantidad de líquidos ingeridos, requiere de cateterismo intermitente para su vaciado cada cuatro a seis horas, teniendo los cuidados sanitarios pertinentes (**Tabla 3**).<sup>22,23</sup>

## ■ CONCLUSIONES

Desde tiempos remotos se ha buscado continuamente la derivación urinaria perfecta; se han descrito diversas técnicas para el transporte de la orina hacia el exterior, desde la ureterostomía cutánea hasta los reservorios continentes y las neovejigas ortotópicas construidas con diversos segmentos del tracto gastrointestinal.



Conocemos la existencia del esfínter artificial de Brantley-Scott, pero debido a su elevado costo, se ha limitado su utilización en nuestro medio, por lo que el uso de válvulas naturales, como la válvula íleo-cecal en la técnica de Indiana Pouch y el reimplante del apéndice íleo-cecal en el caso de Mitrofanoff, han sido de gran utilidad para pacientes con recursos económicos limitados.

Realizamos el cierre del cuello vesical en la mayoría de las vejigas en donde su presión de cierre sea mayor a 40 mmHg. En las vejigas que después de un estudio de urodinamia tienen una presión de cierre que supere los 40 mmHg, utilizamos únicamente la cistoplastia de aumento sin cierre, con previo a estudio urodinámico que nos garantiza el éxito de la cirugía. En ambas técnicas utilizamos intestino grueso para realizar la cistoplastia de aumento y limitar las complicaciones.

## BIBLIOGRAFÍA

1. Lapides J, Diokno AC, Silber SJ, Lowe BS. Clean intermittent self-catheterization in the treatment of urinary tract disease. *J Urol* 1972;107:458-61.
2. Bauer S. Neurogenic bladder: etiology and assessment. *Pediatr Nephrol* 2008;23:541-51.
3. Mitrofanoff P. Trans-appendicular continent cystostomy in the management of the neurogenic bladder. *Chir Pediatr* 1980;21:297-305.
4. Elder J. Neuropathic bladder. En: Behrman RE, Kliegman RM, Jenson HB. *Nelson Textbook of Pediatrics*. 16th ed. Philadelphia PA: W.B. Saunders. 2000;pp.1807-9.
5. Neveus T, von Gontard A, Hoebeke P, et al. The standardization of terminology of lower urinary tract function in children and adolescents: report from the standardization committee of the International Children's Continence Society. *J Urol* 2006;176:314-24.
6. Selzman AA, Elder JS, Mapstone TB. Urologic consequences of myelodysplasia and other congenital abnormalities of the spinal cord. *Urol Clin North Am* 1993;20:485-504.
7. Stöhrer M, Blok B, Castro-Diaz D, et al. The updated EAU guidelines on neurogenic lower urinary tract dysfunction. *Eur Urol* 2009;56:81-8.
8. Martínez-Agulló E, Burgués Gasió JP, Alapont Alacreu JM. Vejiga neurogénica: conceptos básicos. *Clinicas Urológicas de la Complutense* 2000;8:283-347.
9. Blaivas JG, Appell RA, Fantl JA. Definition and classification of urinary incontinence: recommendations of the Urodynamic Society. *Neurourol Urodyn* 1997;16:149-51.
10. van Gool JD, Dik P, de Jong TP. Bladder-sphincter dysfunction in myelomeningocele. *Eur J Pediatr* 2001;160:414-20.
11. Bauer SB. Neuropathic dysfunction of the lower urinary tract. En: Wein AJ, Kavoussi LR, Novick AC, Partin AW, Peters CA. *Campbell-Walsh Urology*. 9th Ed. Philadelphia, PA: Saunders Elsevier, 2006;pp.3625-55.
12. Flood HD, Ritchey ML, Bloom DA, Huang C, McGuire EJ. Outcome of reflux in children with myelodysplasia managed by bladder pressure monitoring. *J Urol* 1994;152:1574-7.
13. Chiaramonte RM, Horowitz EM, Kaplan GW, Brock WA. Implications of hydronephrosis in newborns with myelodysplasia. *J Urol* 1986;136:427-9.
14. Bauer SB. Vesico-ureteral reflux in children with neurogenic bladder dysfunction. In: Johnston EH. *International Perspectives in Urology*, Vol. 10. Baltimore: Williams & Wilkins, 1984;pp.159-165.
15. Bauer SB. Early evaluation and management of children with spina bifida. In: King LR. *Urologic Surgery in Neonates and Young Infants*. Philadelphia: WB Saunders 1988;pp.252-64.
16. Joseph DB, Bauer SB, Colodny AH, et al. Clean intermittent catheterization in infants with neurogenic bladder. *Pediatrics*. 1989 Jul;84:78-82.
17. Kasabian NG, Bauer SB, Dyro FM, et al. The prophylactic value of clean intermittent catheterization and anticholinergic medication in newborns and infants with myelodysplasia at risk of developing urinary tract deterioration. *Am J Dis Child* 1992;146:840-3.
18. Kropp B, Cheng E. Bladder augmentation: current and future techniques. En: Kelalis P. *Textbook clinical pediatric urology*. 5th edition. Informa Healthcare. United Kingdom 2007;pp.871-909.
19. Reyblat P, Ginsberg DA. Augmentation cystoplasty: what are the indications? *Curr Urol Rep* 2008;9:452-8.
20. Rink RC, Hollensbee D, Adams MC. Complications of bladder augmentation in children and comparison of gastrointestinal segments. *AUA Update Series* 1995;14:122-7.
21. Gilbert SM, Hensle TW. Metabolic consequences and long-term complications of enterocystoplasty. *J Urol* 2005;173:1080-6.
22. Metcalfe PD, Casale AJ, Kaefer MA, et al. Spontaneous bladder perforations: A report of 500 augmentations in children and analysis of risk. *J Urol* 2006;175:1466-70.
23. Ring K, Hensle T. Urinary diversion. In: Kelalis P, King LE, Belman AB. *Clinical Pediatric Urology*. 3rd Ed. Philadelphia PA: WB Saunders. 1992;pp.491-528.