



# Reflujo vesicoureteral bilateral secundario a valvas de uretra anterior; una nueva revisión

Espinoza-Chávez GE, Vilchis-Cárdenas MA, Torres-Medina E, Acosta-Garduño J, Muñoz-Islas E, López-Alarcón A, Aguado-López HG



## ■ RESUMEN

La presencia de valvas en la uretra anterior es una patología poco común, con escasos casos publicados en la literatura nacional e internacional. Los pacientes cursan con infecciones urinarias de repetición o datos de obstrucción urinaria que pueden ser graves. La presencia de valvas en la uretra anterior es una malformación congénita poco frecuente, pero puede causar un daño trascendente al resto de la vía urinaria por arriba del proceso obstructivo. Los lugares que con mayor frecuencia se localizan las valvas anteriores son a nivel bulbar y se asocian a divertículos de la uretra.

Las manifestaciones clínicas son secundarias al proceso obstructivo que provoquen ya sea leve a severo con sus repercusiones urodinámicas. El tratamiento de las mismas siempre será quirúrgico ya sea por vía endoscópica o cirugía abierta. El contar con los elementos suficientes para realizar diagnóstico, y un tratamiento quirúrgico oportuno y adecuado de la uropatía obstructiva y de las secuelas de la misma, es el objetivo en la atención de estos pacientes. El objetivo del estudio es presentar un caso de paciente con valvas uretrales anteriores, con repercusión urodinámica, condicionando megaureter

## ■ ABSTRACT

*The presence of valves in the anterior urethra is a rare pathology, with only a few cases reported in the national and international literature. Patients present with recurrent urinary infections or urinary obstruction data that can be serious. The presence of valves in the anterior urethra is an uncommon congenital malformation but it can cause significant damage to the rest of the urinary tract above the obstructive process. Anterior valves are more frequently located at the bulbar level and are associated with urethral diverticuli.*

*Clinical manifestations are secondary to the obstructive process and can have mild to severe urodynamic repercussions. Treatment is always surgical, and can be endoscopic or open surgery. The aim of medical attention in these patients is to have enough elements to make diagnosis and to perform opportune and adequate surgery for the obstructive uropathy and its consequences. The objective of the present article is to present the case of a patient with anterior urethral valves and urodynamic repercussions resulting in secondary bilateral megaureter and to report on management and present patient progression.*

Servicio de Urología Pediátrica, Hospital General de Zona N° 33, Centro Médico Nacional del Noreste, Instituto Mexicano del Seguro Social. Monterrey, Nuevo León, México.

Correspondencia: Dr. Marco Antonio Vilchis Cárdenas. Avenida Fidel Velázquez y Abraham Lincoln S/N. Col. Morelos. Monterrey, Nuevo León, México. Teléfono y Fax: (5281) 83714100, extensión 41315. Teléfono celular: (045) 8110 50 8553. Correo electrónico: marcoavil@hotmail.com

bilateral secundario, el manejo que se le dio y el estado actual del mismo.

**Key words:** Valves, anterior urethra, Mexico.

**Palabras clave:** Valvas, uretra anterior, México.



## ■ INTRODUCCIÓN

Las primeras descripciones de los divertículos de la uretra anterior fueron en 1906 y 1917, por Watts y Englander. No fue hasta 1969 que la primera gran serie de 17 de los casos fue reportada por Williams y Retik; esta serie fue seguida por 13 casos en 1978, por 18 en 1982, y por 14 en 1985. En 1960 no fue el primer intento de aislar a la VUA de un divertículo obstructiva. En 1981, Lewis sólo encontró 30 casos de VUA en la revisión de la literatura en idioma inglés.<sup>1</sup>

La válvula o valvas de uretra anterior (VUA) es un trastorno congénito raro, que condiciona obstrucción del tracto urinario inferior en los niños, la incidencia es de 1 en 5000 a 8000 nacidos.<sup>2</sup> Estas son menos frecuentes que las válvulas uretrales posteriores y pueden pasar desapercibidos debido a la rareza de la condición.<sup>1,3</sup> La causa es incierta, pero puede ocurrir debido a un intento fallido en la duplicación de la uretra.<sup>4</sup> Kusuda y Das postularon que las valvas puede representar un evento temprano en el desarrollo de la duplicación uretral.<sup>5</sup> Otra hipótesis es que estas válvulas surgen debido a la dilatación quística de las glándulas peri-uretrales que se unen a la uretra como resultado la formación de pliegues.<sup>6</sup> Aunque se les conoce como válvulas, estas estructuras obstructivas a menudo se presentan en la forma de un divertículo o acompañadas por un divertículo uretral.

En estos casos, la uretra muestra dilatación sacular o bulbar; por lo general se producen cuando hay un defecto en el cuerpo esponjoso, dejando una delgada pared uretra. Este segmento de la uretra durante la micción se distiende, simulando una masa que es a veces visible a lo largo de la pared ventral del pene. Se estima que un tercio de los pacientes con la uretra anterior, las valvas tienen un divertículo asociado que se presenta como un abultamiento en la raíz del pene después de la micción y la compresión de los cuales resulta en goteo de orina de la meato.<sup>2,7</sup> Algunos autores refieren la localización más común en la uretra distal.<sup>8</sup> Otros autores refieren la presencia anatómica de valvas anteriores en el trayecto uretral en porcentaje, se han documentado más en la uretra bulbar (40%), en la unión de la uretra

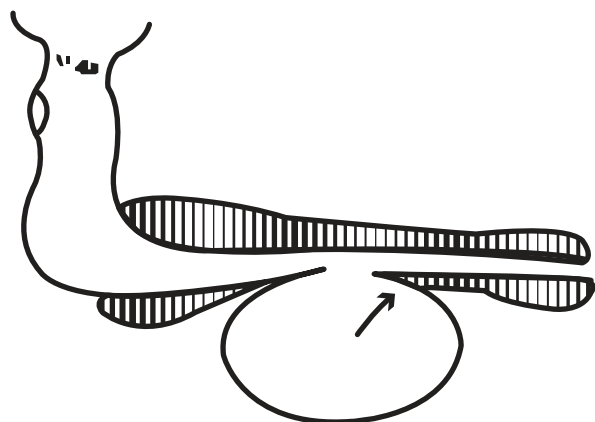
bulbar y peneana (30%), y en la uretra peneana (30%). Evidenciar radiológicamente la presencia de valvas uretrales anteriores, no es sencillo y más en particular cuando estas no se asocian a la presencia de divertículos uretrales.<sup>7,9</sup> Su configuración es como una cúspide o semiluna en aproximadamente 70% y en forma de iris en 30%.<sup>9</sup>

Además de los divertículos, el diagnóstico diferencial incluye siringoceles, anomalías en el conducto de Cowper y megalouretra.<sup>10</sup>

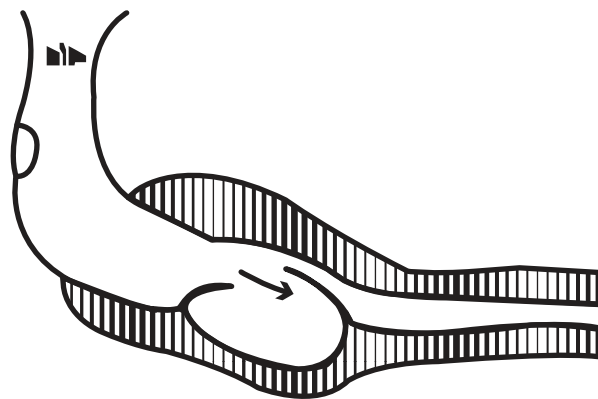
Anatómicamente se puede hacer diagnóstico diferencial o asociarse a un divertículo uretral, los cuales son procesos saculares que predominantemente se comunican con la luz uretral (**Imagen 1**). La lesión es en el lado ventral y de tamaño variable (hasta 3 cm a 5 cm de diámetro). En el cuello no están claramente marcados, excepto en su parte distal donde puede ser un labio o espolón que son a veces muy desarrollados y que es el origen de la obstrucción de la lesión. El divertículo está limitado por una pared fibrosa cubierto por urotelio.

Las valvas se presentan como pliegues mucosos en el diafragma, o más a menudo una cúpula, que se encuentra en general a lo largo de la superficie ventral de la uretra (**Imagen 2**). Este pliegue aumenta durante el la micción y se aplana en contra de la uretra techo, lo que constituye un obstáculo que puede ser grave. El efecto sobre la uretra proximal es variable y parece ser independiente de las repercusiones en la vejiga y la parte superior sistema urinario.<sup>1</sup>

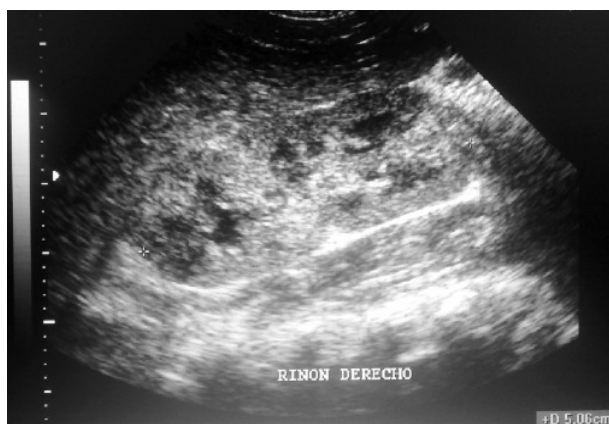Las valvas de uretra anterior han sido reportadas con menor frecuencia que las valvas de uretra posterior en relación uno a 10; ésta anomalía de la uretra puede conducir síntomas variables del tracto urinario, en función del paciente, la edad y el grado de obstrucción. El cuadro clínico es variado, desde síntomas irritativos vesicales, hematuria, infección urinaria, disminución de fuerza y calibre urinarios, goteo, retención urinaria, incontinencia, enuresis, hasta falla renal terminal. La obstrucción uretral puede dar lugar a hiperactividad del detrusor y descompensación parcial del esfínter, predisponiendo al paciente a incontinencia o enuresis nocturna. Los síntomas dependen principalmente de la edad de presentación y el grado de obstrucción.<sup>4</sup>



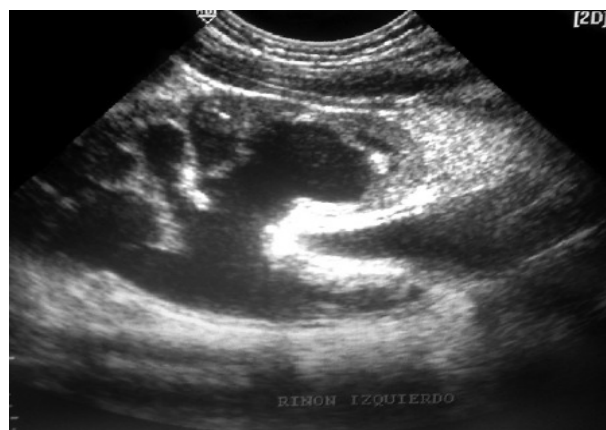**Imagen 1.** Divertículo uretral.



**Imagen 2.** Valvas de uretra anterior.



**Imagen 3.** Ecografía renal derecha con pielocaliectasia leve.



**Imagen 4.** Ecografía renal izquierda, hay evidencia de ureteropielocaliectasia severa.

La cistouretrografía miccional es el estudio de elección para esta patología, evidenciando las características anatómicas de la vejiga y uretra, actualmente pueden hacerse estudios videourodinámicos para evidenciar la concordancia entre la anatomía y el funcionamiento de la vía urinaria y el suelo pélvico. La evaluación clínica debe ir acompañada de ecografía renovesical, cistouretrograma, urografía excretora, y uretrocistoscopia.<sup>11</sup> El tratamiento de elección es quirúrgico por vía endoscópica con ablación de las valvas utilizando electrofulguración transuretral, bisturí en frío, o láser. El objetivo de la gestión es lograr una ablación de la válvula y un flujo urinario libre.<sup>4,12</sup>

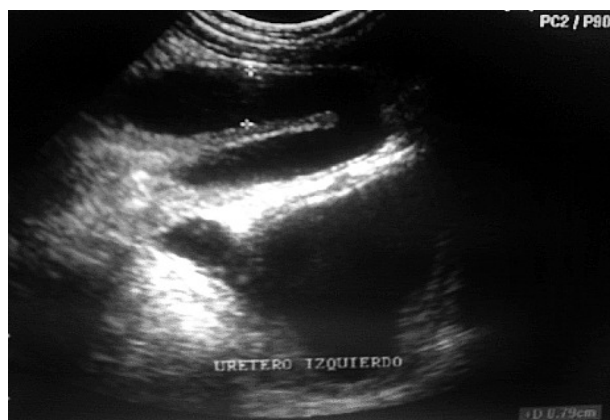
Las consecuencias no deseadas del tratamiento pueden ser lesión uretral con complicaciones como fibrosis y estenosis de uretra. Si las instalaciones para la ablación endoscópica no están disponibles, la resección de la válvula abierta es igualmente buena.

Otras opciones son vesicostomía en niños con reflujo vesicoureteral severo, uretroplastía en los casos con la uretra y la diverticulectomía fina en los resultados asociados con divertículo.<sup>7</sup>

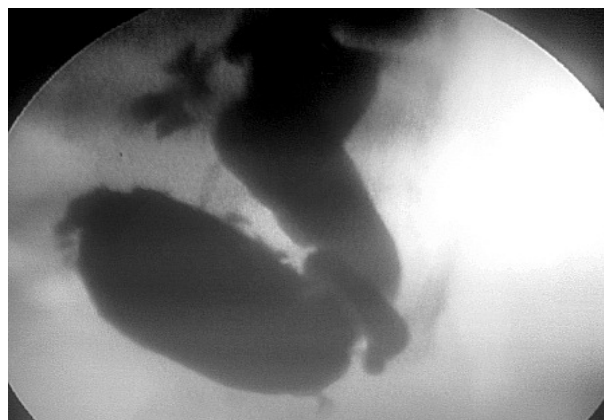Savage y colaboradores propusieron un algoritmo de tratamiento con base en la gravedad de la enfermedad;<sup>2</sup> recomienda vesicostomía en lactantes con reflujo de alto grado y el vaciado de las vías urinarias. Si la uretra es de calibre suficiente, la fulguración transuretral es recomendable. La uretroplastía abierta es útil en pacientes con un divertículo uretral grande y la uretra delgada.<sup>7</sup>

## ■ PRESENTACIÓN DEL CASO CLÍNICO

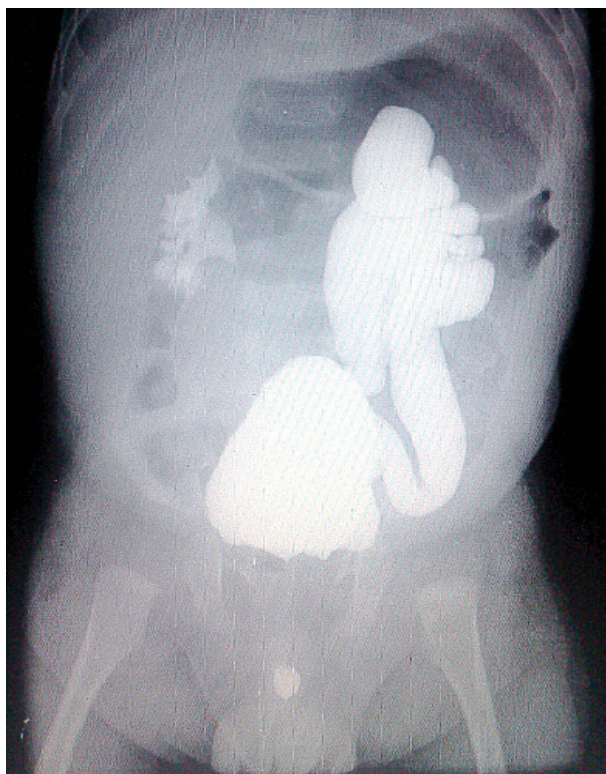Varón de cuatro meses de edad. Producto de la primera gesta. Su mamá cursó con preclampsia leve y



**Imagen 5.** Ecografía evidenciando la dilatación de uréter izquierdo.



**Imagen 6.** Cistograma: Con reflujo vesicoureteral derecho grado V y del uréter izquierdo grado II, en la pared vesical hay presencia de pseudo-divertículos y signos de vejiga de esfuerzo.



**Imagen 7.** Cistograma: Remanente de medio de contraste en uretra anterior.

oligohidramnios, un ultrasonido prenatal detectó pielocaliectasia izquierda desde el sexto mes de embarazo. El producto fue obtenido vía cesárea a las 37 SDG, pesó 2450 g, y la talla fue de 49 cm. Lloró y respiró al nacer.

Hospitalización a los tres meses de edad durante 10 días, por urosepsis. Cursó con cuadros febriles de 39°C; durante su estancia presentó con leucocitosis, elevación de azoados y urocultivo positivo, con 800,000 colonias de *Candida albicans*. Fue egresado por mejoría clínica.

A su ingreso previo a la cirugía, no manifestaba síntomas, aunque ocasionalmente presentaba llanto al orinar y el calibre del chorro urinario era menor a lo convencional. A la exploración física: paciente con 5.4 kg de peso, talla 52 cm, discreto abultamiento en cuadrante izquierdo de abdomen, no doloroso. Resto de exploración sin alteraciones.

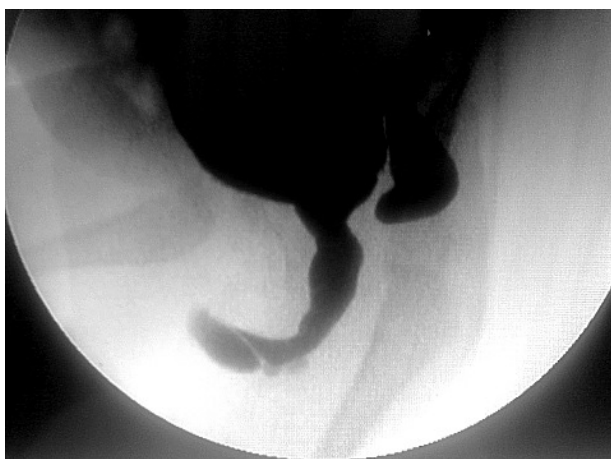**Resultados de Laboratorio prequirúrgico:** BHC, QS, ES, TP, normales. EGO: Ph 6, densidad 1,005, leucocitos: 15 XC, escasas bacterias. Urocultivo: 500,000 UFC de *E. coli*.

**Radiología:** Placa simple del tracto urinario: sin evidencia patológica.

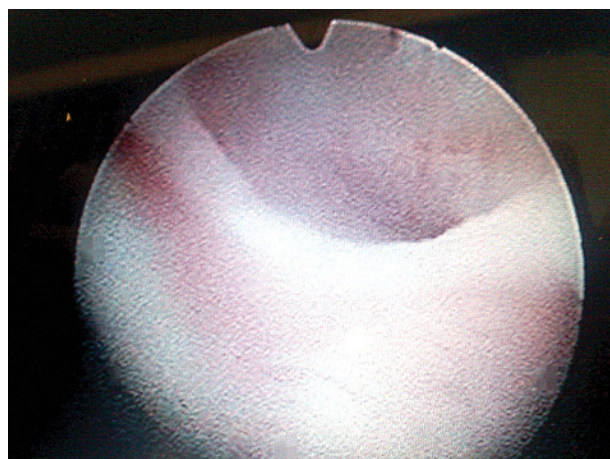
**Ultrasonido:** Riñón derecho de 7.1 cm por 3.6 cm con parénquima de 0.8 cm con pielocaliectasia. Riñón izquierdo: de 7.7 cm por 3.7 cm, con parénquima de 0.6 cm ambos con ureteropielocaliectasia (**Imágenes 3 y 4**). La vejiga con mucosa engrosada de 0.5 cm, resto sin alteraciones ecográficas pero con evidencia de dilatación del uréter izquierdo en la unión ureterovesical (**Imagen 5**).

**Uretrocistograma:** con evidencia de reflujo vesicoureteral grado V izquierdo, de alta y baja presión, grado II derecho de alta presión, imagen de divertículos vesicales, "abombamiento" a nivel de uretra anterior con estancamiento del medio de contraste (**Imágenes 6, 7 y 8**). Se decidió con los estudios someterlo a exploración





**Imagen 8.** Cisto-uretrograma en fase miccional, observe la dilatación uretral y la formación sacular en la uretra anterior.



**Imagen 9.** Uretrocistoscopia: Imagen observada en la uretra anterior. Las valvas obstruyen la luz uretral.

armada en quirófano para realizar uretrocistoscopia y reimplante ureteral bilateral.

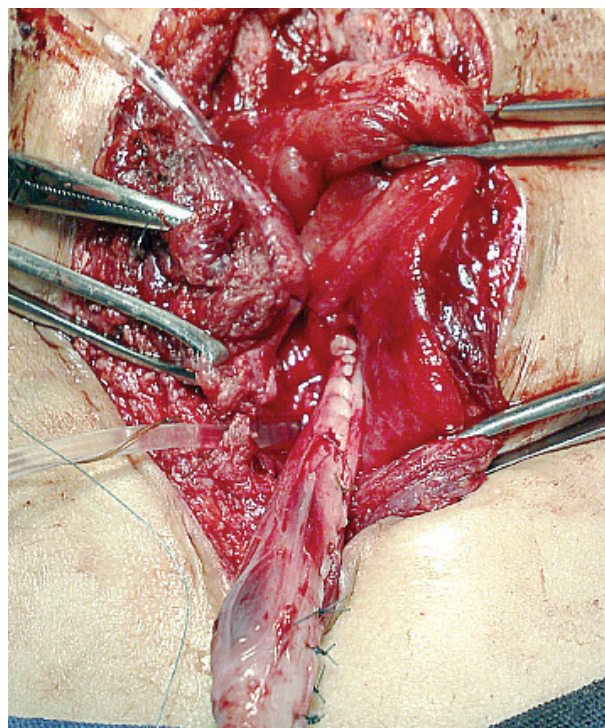
**Uretrocistoscopia:** La uretra anterior permeable con presencia de valvas anteriores a nivel de la unión peno escrotal, en forma de iris, uretra posterior permeable, vejiga con trabeculaciones grado III, meatos en posición, ambos meatos en posición A; el derecho en forma de herradura el izquierdo en *hoyo de golf*, permanentemente abiertos ambos (**Imagen 9**).

**Hallazgos quirúrgicos:** Uréter izquierdo: 16 cm de longitud y 3 cm de diámetro, uréter derecho con longitud de 5 cm extravesical y 2 cm de diámetro. Se realizó fulguración de valvas anteriores y remodelación ureteral bilateral, con técnica de Kalicinski para el lado derecho y técnica de Hendren para el izquierdo. Se realizó reimplante ureteral bilateral tipo Hendren (**Imagen 10**). Se dejó cistostomía.

Los resultados en el diagnóstico precoz y el tratamiento, fueron satisfactorios. Se resolvió el proceso obstructivo con fulguración de las valvas anteriores con Buggee y se repararon ambos uréteres con remodelaje bilateral y reimplante. A la fecha el paciente se encuentra con buen calibre miccional transuretral, con función renal conservada y en buenas condiciones generales.

## ■ DISCUSIÓN

El éxito en la atención de esta patología no es la detección y diagnóstico del proceso obstructivo únicamente, sino una adecuada derivación urinaria y la atención definitiva a tiempo para evitar la repercusión urodinámica previa a la obstrucción. En ocasiones no basta con eliminar las valvas uretrales.



**Imagen 10.** Transquirúrgico: Imagen de remodelación ureteral izquierda.

## ■ CONCLUSIONES

Las patologías congénitas obstructivas de la uretra anterior (válvulas, divertículos), son raras y pueden ser difíciles de diagnosticar. Un caso reciente nos ha llevado

a revisar los informes internacionales existentes. La interpretación anatómica de estas lesiones está lejos de ser inequívoca, se debe distinguir claramente entre válvulas y los divertículos, la diferencia básica estriba en la contigüidad entre la anomalía y el cuerpo esponjoso. La presentación clínica depende de la edad, y el diagnóstico depende esencialmente del cistoureterograma. Generalmente, el tratamiento para las válvulas es simple, consistiendo en la resección-fulguración endoscópica. Para los divertículos que no siempre es necesario o conveniente resecarlo.<sup>1</sup> Posterior a la cirugía el paciente debe tener mejoría clínica con mejoría del flujo urinario. Es relevante dar seguimiento a largo plazo vigilando los parámetros miccionales para evidenciar en forma temprana una posible obstrucción uretral como secuela del tratamiento.

## BIBLIOGRAFÍA

1. Paulhac P, Fourcade L, Lesaux N. Anterior urethral valves and diverticula. *BJU Int* 2003;92(5):506-9.
2. Jehannin B. Congenital obstructive valves and diverticula of the anterior urethra *Chir Pediatr* 1990;31(3):173-80.
3. Kolte SP, Johrapurkar SR. Anterior urethral valves-a rare cause of urethral obstruction. *Indian J Pediatr* 2001;68(1):83-5.
4. Mali VP, Prabhakaran K, Loh DS. Anterior urethral valves. *Asian J Surg* 2006;29(3):165-9.
5. Kusuda L, Das S. Anterior urethral valve: A case report. *Scan J Urol Nephrol* 1989;23(3):231-3.
6. Kajiwarra M, Inoue K, Kato M. Anterior urethral valves in children: A possible association between anterior urethral valves and Cowper's duct cyst. *Int J Urol* 2007;14(2):156-60.
7. Van Savage JG, Khoury AE, McLorie GA. An Algorithm for the management of anterior urethral valves. *J Urol* 1997;158(3 Pt 2):1030-2.
8. Narasimhan KL, Choudhary SK, Kaur B. Anterior urethral valves. *Indian Pediatr* 2005;42(7):708-10.
9. Wei-Feng Chen, Song-Chei Huang, Tsan-Jung Yu, Yu-Fan Cheng. Anterior urethral valve: an unusual cause of urethral obstruction. *Pediatr Surg Int* 1995;10:501-3.
10. Maizels M, Stephens FD, King LR, Firlit CF, Cowper's syringocele. A classification of dilatations of Cowper's duct based upon clinical characteristics of 8 boys. *J Urol* 1983;129(1):111-4.
11. Wu CC, Yang SS, Tsai YC. Anterior urethral valve in an adolescent with nocturnal enuresis. *Urology* 2007;70(5):1008.e13-5.
12. Al-Busaidy SS, Prem AR, Medhat M. Holmium laser ablation of anterior urethral valves: case report. *J Endourol* 2005;19(10):1210-1.