



# Hematuria masiva en un paciente con tuberculosis renal

Guadarrama-Benítez B,<sup>1</sup> Costilla-Montero A,<sup>1</sup> Aragón-Castro MA,<sup>1</sup> Gutiérrez-Rosales R,<sup>1</sup> González-Ruiz GF,<sup>1</sup> Carrillo-Ponce C,<sup>2</sup> Morales-Padilla CA.<sup>2</sup>

## ■ RESUMEN

**Antecedentes:** La tuberculosis renal constituye 27% de las formas extrapulmonares de esta infección y es asintomática hasta que la destrucción del parénquima renal origina sintomatología; ésta evolución sucede después de un largo periodo de tiempo.

**Caso clínico:** Hombre de 41 años, residente de medio rural; diabético tipo 2, en tratamiento con hipoglucemiantes orales, e hipertenso en tratamiento con inhibidores de la enzima convertidora de la angiotensina (IECAS). Fue valorado en el servicio de urgencias por presentar hematuria y cuadro de retención aguda de orina. Por ello se le colocó sonda transuretral de 18 Fr. A pesar del lavado vesical, no se drenó la vejiga, por lo que se realizó cistoscopia. Se observó estenosis uretral importante, coágulos hemáticos en la vejiga (1000 mL), mucosa inflamada y esfacelada en el piso; no se visualizó el meato izquierdo, ni algún sitio de sangrado activo. Como parte del protocolo de hematuria, se solicitó tomografía computarizada y, por sospecha de tumoración izquierda, se solicitó resonancia magnética. El paciente se trató con nefrectomía derecha, con base en el diagnóstico de quiste renal complejo, así como por el riesgo de sangrado masivo.

El diagnóstico histopatológico se integró como inflamación aguda y crónica granulomatosa compatible con proceso fímico. El cual se confirmó con tinción de Ziehl-Neelsen.

**Conclusión:** La hematuria masiva es infrecuente en la tuberculosis renal y sólo 10% de los pacientes presentan hematuria macroscópica, mientras que 50% de los casos la presentan microscópica.

## ■ ABSTRACT

**Background:** Renal tuberculosis makes up 27% of the extrapulmonary forms of this infection. It is asymptomatic until the destruction of the renal parenchyma causes symptomatology - a progression which takes place over a long period of time

**Clinical case:** The patient is a 41-year-old man, country dweller, presenting with type 2 diabetes (treated with oral hypoglycemic medication) and high blood pressure (treated with angiotensin converting enzyme (ACE) inhibitors). Patient was evaluated in the emergency room presenting with hematuria and acute urine retention for which 18 Fr transurethral catheter was placed. Despite bladder washout, bladder did not drain and so cystoscopy was performed. Significant urethral stricture, blood clots in the bladder (1000mL) and severely damaged bladder floor mucosa was observed. The left meatus was not able to be seen nor was any active bleeding site observed. Computerized tomography was ordered as part of hematuria protocol and magnetic resonance study was done when left tumor was suspected. Right nephrectomy was performed on the patient based on complex renal cyst diagnosis as well as due to the risk of massive bleeding.

Histopathological diagnosis stated acute and chronic granulomatous inflammation compatible with tuberculosis process that was confirmed by Ziehl-Neelsen stain.

**Conclusions:** Massive hematuria is uncommon in renal tuberculosis. Only 10% of patients present with macroscopic hematuria while 50% present with microscopic hematuria.

**Key words:** renal tuberculosis, extrapulmonary tuberculosis, Mexico.

<sup>1</sup>Departamento de Urología.

<sup>2</sup>Departamento de Patología.

Centro Médico ISSEMYM, Toluca, México.

Correspondencia: Dr. Benjamin Guadarrama Benítez. Av. Baja Velocidad 284, Col. San Jerónimo Chicahualco. CP 52140, Metepec, Estado de México. Teléfono y fax: 722 275 6300. Extensión 2321. Correo electrónico: bbgadarrama@hotmail.com

**Palabras clave:** Tuberculosis renal, tuberculosis extrapulmonar, México.

## ■ INTRODUCCIÓN

Resulta importante de abordar un tema como la tuberculosis. En la actualidad y a nivel internacional, se diagnostican de ocho a diez millones de casos por año y los métodos utilizados para hacer el diagnóstico, así como para realizar la prevención, han sido inefectivos para contener esta epidemia que representa la primer causa de muerte por infección a nivel mundial.<sup>1-3</sup> La prevalencia de la tuberculosis pulmonar con la renal, es de 66%.

En la patogenia de la tuberculosis renal, el *Mycobacterium* se propaga por bacilemia, posterior a un cuadro de tuberculosis pulmonar; el microorganismo se asienta en los vasos sanguíneos cercanos a los glomérulos. Aquí, la lesión puede sanar o progresar hacia la destrucción por necrosis y por la posterior formación de granulomas.<sup>1</sup>

La tuberculosis renal es más frecuente en población masculina con una relación 2:1 y suele permanecer por un largo tiempo sin síntomas. Cuando éstos comienzan a manifestarse, se presenta un cuadro clínico no característico, ya que las manifestaciones dependen del grado de destrucción renal.<sup>4</sup> Entre los síntomas frecuentes, están: polaquiuria indolora, poliuria, dolor renal o suprapúbico, piuria estéril, y hematuria macroscópica; esta última se presenta únicamente en 10% de los casos y la microscópica en 50% de los casos. En esta patología es común que el paciente esté acudiendo a valoraciones por la presencia de cistitis recurrente, por lo que el urólogo debe sospechar esta patología dentro de las causas de cistitis.<sup>5,6</sup> Dentro de los estudios de gabinete que podemos utilizar, están la placa simple de abdomen, con la que se evidencian calcificaciones, lo que lleva a diferenciar con la esquistosomiasis y los abscesos calcificados. Con la urografía excretora, se valoran los elementos funcionales y morfológicos de la vía urinaria; evidenciándose alguna alteración en 95% de los pacientes con tuberculosis renal; sin embargo, no existe algún signo patognomónico de la enfermedad y las alteraciones encontradas están en relación con la destrucción generada por la tuberculosis. La tomografía computarizada ha sustituido a la urografía excretora, y los hallazgos se relacionan también con el grado de destrucción que genera esta enfermedad.

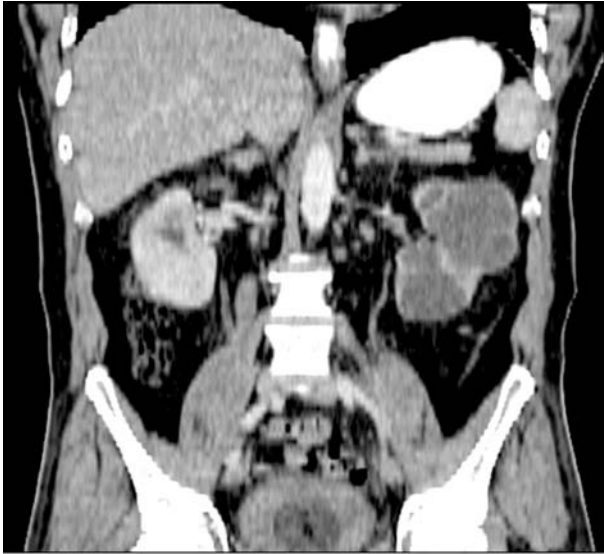## ■ PRESENTACIÓN DEL CASO

Varón de 41 años de edad, residente de una localidad rural, sin antecedentes de tabaquismo o alcoholismo.

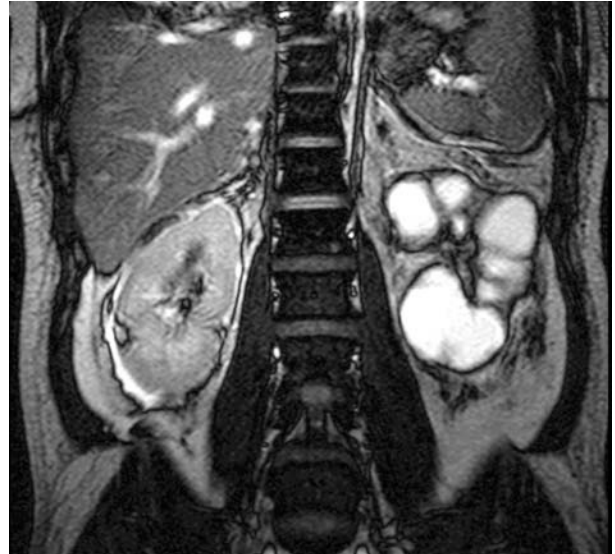Portador de diabetes mellitus tipo 2 en manejo irregular con base en glibenclamida y metformina; hipertensión arterial en tratamiento con captopril. El paciente fue ingresado al servicio de urgencias con el diagnóstico de hematuria y presencia de retención aguda de orina. Se le colocó un sonda transuretral de 18 Fr para realizarle lavado vesical, sin poder lograrse evacuar la vejiga, por lo que se realizó cistoscopia, con la que los hallazgos fueron: Estenosis uretral importante, coágulos provenientes de vejiga (1000 mL), vejiga inflamada con la mucosa esfacelada en el piso principalmente, no se visualizó meato izquierdo y tampoco se evidenció algún sitio de sangrado activo. Como parte del protocolo por hematuria, se solicitó TC de abdomen (**Imagen 1**) en la que se observó al riñón izquierdo con pérdida de su anatomía, con imagen aparente de una bolsa hidronefrótica de contornos lobulados, que se catalogó como un quiste complejo renal izquierdo, dado que presentaba calcificaciones; sus paredes reforzaban al medio de contraste y en el riñón derecho se observó una lesión hipodensa. Con la sospecha de que correspondiera a una neoplasia, se solicitó una RMN (**Imagen 2**) con la que se descartó una lesión neoplásica derecha y se continuó observando la lesión renal quística compleja, con pérdida de la anatomía renal izquierda. En los controles de laboratorio a su ingreso a urgencias, al de las 24 horas, se observó descenso a 10 g de hemoglobina, por lo que se decidió realizar nefrectomía radical izquierda, por sospecha de sangrado del quiste complejo renal izquierdo y por el riesgo de re-sangrado.

Este paciente se presentó como un caso de hematuria masiva que, por los estudios complementarios que se realizaron, permitió la integración del diagnóstico de quiste renal complejo, con alta probabilidad de re-sangrado; por lo que se trató con nefrectomía radical. Los hallazgos quirúrgicos fueron: pieza quirúrgica de 18 cm por 9 cm por 10 cm, que al corte mostró cavidades quísticas con líquido hemático en su interior, tabiques color amarillento y sistema colector incluyendo el uréter engrosado y de consistencia dura.

Informe histopatológico: Macroscópico; en el interior del sistema colector se observa imagen con aspecto de *mijo de pan* (**Imagen 3**) en la pelvis renal la cual se correlaciona con tuberculosis renal. Microscópico; se evidenció inflamación aguda y crónica granulomatosa, compatible con proceso fímico, el cual se confirmó con tinción de Zielh-Neelsen, para confirmar el diagnóstico de tuberculosis renal.



**Imagen 1.** TAC contrastado donde se observa riñón izquierdo con poliquistosis y pérdida de su anatomía y lesión hipodensa en riñón derecho (flecha).



**Imagen 2.** RMN sin evidencia de lesión en riñón derecho. Se observan las lesiones quísticas de riñón izquierdo.

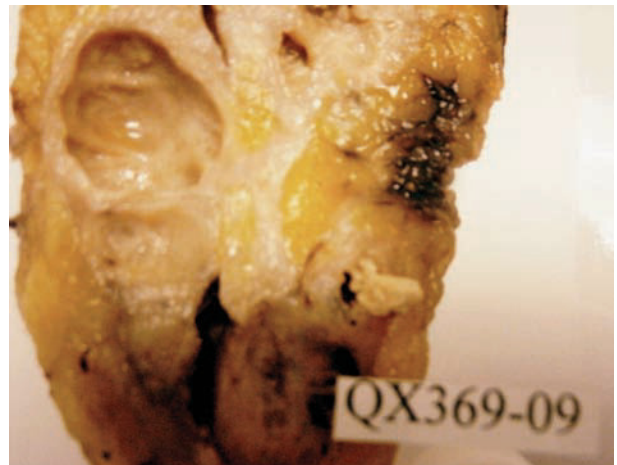
## ■ DISCUSIÓN

En este caso de hematuria masiva secundario a tuberculosis renal, la presentación clínica fue atípica desde el signo principal que fue la retención aguda de orina por un coágulo forme en vejiga y que al realizar la cistoscopia no se encontraron las alteraciones típicas de la tuberculosis urinaria en la mucosa vesical como las granulaciones, úlceras, uréter en *hoyo de golf*, lesiones cicatriciales como estelas o una cistitis ulcerada, que en la literatura se refiere dentro de las alteraciones más frecuentes que podemos encontrar.<sup>6</sup>

Una vez que se realizaron los estudios de extensión, tomografía y resonancia magnética se decidió tratar al paciente con el diagnóstico de quiste complejo renal por las lobulaciones que presentaba, el reforzamiento con el medio de contraste así como las escasas calcificaciones que presentaba y se realizó nefrectomía radical como urgencia por el riesgo de re-sangrado.

El poder integrar el diagnóstico histopatológico de tuberculosis renal, permitió iniciar manejo sistémico que llevó a mejorar las condiciones del paciente, con incremento de peso, ausencia de hematuria y limitación de la progresión de la enfermedad.

La tuberculosis es una entidad que está incrementando su incidencia en la población y que lo complejo de su diagnóstico cuando se presenta sobre todo de forma extrapulmonar, depende del tiempo de evolución de la enfermedad. Es preciso mejorar nuestras técnicas



**Imagen 3.** Lesión en mijo de pan.

de detección buscando que sean más eficaces, rápidas y de bajo costo para poder llegar al diagnóstico de la enfermedad.<sup>7</sup>

Ningún estudio de gabinete nos va a dar una imagen clásica de tuberculosis renal, es por ello que debemos sospecharla, ya que los cambios que encontraremos estarán en relación al daño renal que se presenta

y tendremos que hacer diagnósticos diferenciales con otras patologías en las que podemos encontrar calcificaciones, dilataciones pielocaliciales, colecciones o lesiones extra renales.

El tratamiento es con rifampicina, isoniacida y pirazinamida o etambutol, por 60 dosis seguida de isoniacida y rifampicina hasta completar 45 dosis. En el hombre, dada la posibilidad de afectación prostática, deberemos mantener el tratamiento durante tres a seis meses más.

## BIBLIOGRAFÍA

1. Walsh PC, Retik A, Vaughan O, Wein A. Campbell Urologia. Ed. Médica Panamericana. Argentina, 2008.
2. Jacob JT, Nguyen TM, Ray SM. Male genital tuberculosis. *Lancet Infect Dis* 2008;8(5):335-342.
3. Lalvani A. Diagnosing Tuberculosis Infection in the 21st Century: New Tools To Tackle an Old Enemy. *Chest* 2007;131(6):1898-1906.
4. Cek M, Lenk S, Naber KG. European Association of Urology guidelines for the management of genitourinary tuberculosis. *Eur Urol* 2005;48(3):353-362.
5. Fütterer JJ, Heijmink SW, Spermon JR. Imaging the Male Reproductive Tract: Current Trends and Future Directions. *Radiol Clin North Am* 2008;46(1):133-147, vii.
6. Gokce G, Kilicarslan H, Ayan S. Genitourinary tuberculosis: a review of 174 cases. *Scand J Infect Dis* 2002;34(5):338-340.
7. Moussa OM, Eraky I, El-Far MA. Rapid diagnosis of genitourinary tuberculosis by polymerase chain reaction and non-radioactive DNA hybridization. *J Urol* 2000;164(2):584-588.