



Perforación colónica durante una nefrolitotomía percutánea; prevención, diagnóstico y tratamiento

Negrete-Pulido OR, Molina-Torres M, Gutiérrez-Aceves J.



■ RESUMEN

Aunque la perforación colónica es una complicación en extremo rara de la cirugía percutánea renal con incidencia menor a 1%, puede tener consecuencias potencialmente graves. El objetivo de este trabajo es destacar mediante un caso ilustrativo los aspectos más importantes para la prevención, diagnóstico y manejo de esta seria complicación.

La prevención se basa en una evaluación preoperatoria adecuada con la identificación de pacientes de alto riesgo. Los factores de riesgo más importantes son, entre otros, la edad avanzada y las anomalías anatómicas como el riñón en herradura. El diagnóstico y tratamiento temprano son de extrema importancia ya que casi 85% de los casos puede tratarse de forma conservadora. Ello implica instaurar una vigilancia estrecha para detectar cualquier signo de deterioro clínico como peritonitis o sepsis y en tal caso establecer un tratamiento agresivo y oportuno.

Palabras clave: perforación del colon, nefrolitotomía percutánea, complicaciones, México.

■ ABSTRACT

Although colonic perforation is an extremely rare complication of percutaneous kidney surgery, with a 1% incidence, it can have potentially serious consequences. The objective of this article is to emphasize the most important points for the prevention, diagnosis and management of this serious complication by presenting an illustrative case.

Prevention is based on adequate preoperative evaluation and the identification of high-risk patients. Among the most important risk factors are: advanced age and abnormalities such as horseshoe kidney. Early diagnosis and treatment are extremely important since approximately 85% of cases can be managed conservatively. However, strict vigilance should be carried out in order to detect any sign of clinical deterioration such as peritonitis or sepsis and thus establish aggressive and opportune treatment.

Key words: colon perforation, percutaneous nephrolithotomy, complications.

Nuevo Hospital Civil de Guadalajara, Universidad de Guadalajara. Guadalajara, Jalisco. Instituto de Endourología, Centro Médico Puerta de Hierro, Zapopan, Jalisco.

Correspondencia: Dr. Jorge Gutiérrez Aceves. Instituto de Endourología, Boulevard Puerta de Hierro 5150, oficina 406, torre B, Zapopan, CP 45116, México. Teléfono: (33) 3848 5461. Fax: (33) 3611 1879. Correo electrónico: jorgeg@endourologia.com.mx

■ INTRODUCCIÓN

La nefrolitotomía percutánea (NLPC) se considera una técnica segura y efectiva para el tratamiento de la litiasis renal.¹ Sin embargo, es un procedimiento invasivo con un amplio índice de eventos adversos que varían desde 3% a 83% de acuerdo con diferentes investigadores. En su mayor parte, estas complicaciones carecen de trascendencia clínica, como sangrado menor, fiebre posoperatoria o transfusión sanguínea. La frecuencia de complicaciones mayores como septicemia, hemorragia renal que requiera intervención, lesión a órganos adyacentes como hígado, bazo o colon es mucho menor. Sin duda, una de las complicaciones más temidas es la perforación colónica y aunque su incidencia es baja en extremo (0.2-0.8%), puede tener consecuencias graves como septicemia, peritonitis, formación de abscesos y fistulas nefrocolónicas o colocutáneas.^{2,3}

El objetivo de este trabajo es describir de forma ilustrativa un caso de perforación colónica resuelto con medidas conservadoras y resaltar a través de una revisión de la literatura los factores de riesgo para esta complicación, cómo prevenirla, su diagnóstico y tratamiento.

■ PRESENTACIÓN DEL CASO

Sujeto masculino de 76 años con historia de 2 meses de evolución con dolor en flanco derecho tipo cólico, intermitente, asociado a hematuria macroscópica. El urograma excretor mostró un cálculo no obstructivo de 2.5 cm localizado en la pelvis renal derecha. Fue sometido a una NLPC derecha en posición de decúbito ventral. Se accedió al riñón mediante una punción hacia el cáliz inferior con guía fluoroscópica. A través de un tracto de 28 Fr, el cálculo fue fragmentado con litotricia neumática y extraído en su totalidad. Al final del procedimiento se colocó una sonda de nefrostomía 20 Fr.

Veinticuatro horas más tarde, el paciente presentó dolor en el sitio de la punción acompañado de fiebre de 38.5° C y salida de material intestinal a través del tracto percutáneo; la exploración física abdominal fue normal. La evaluación de laboratorio mostró cuenta de leucocitos de 18.600 céls./mm³ y una tomografía axil computarizada (TAC) evidenció el paso de la vía de la nefrostomía a través del colon ascendente (**Imagen 1**). Bajo control fluoroscópico, la sonda de nefrostomía se traccionó hacia el colon ascendente y se la convirtió en una sonda de colostomía (**Imagen 2**). El paciente recibió antibiótico intravenoso de amplio espectro durante 14 días y se colocó bajo un régimen de dieta baja en residuos con respuesta clínica adecuada. Catorce días después del reposicionamiento de la sonda, ésta se retiró y el paciente fue egresado. Luego de 10 meses de seguimiento, el paciente se encuentra libre de cálculos y sin datos de fistula colorrenal o colocutánea.

■ DISCUSIÓN

El diagnóstico temprano e inicio inmediato de un tratamiento apropiado es imperativo para limitar cualquier morbilidad.

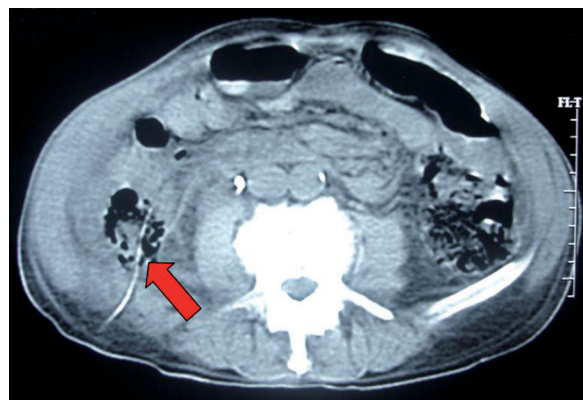


Imagen 1. Se observa el paso de la sonda de nefrostomía a través del colon ascendente.

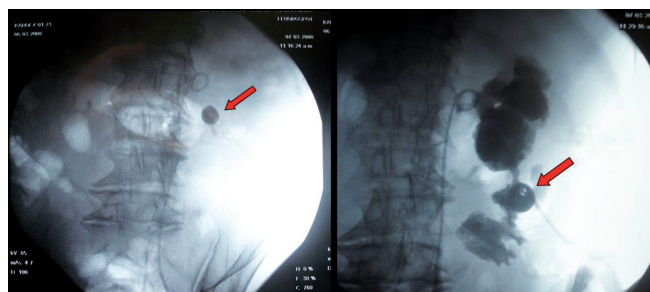


Imagen 2. Bajo guía fluoroscópica, luego de la colocación de un catéter ureteral, la sonda de nefrostomía es traccionada hacia la luz del colon convirtiéndola en sonda de colostomía.

La perforación colónica es una complicación muy rara de la cirugía percutánea renal (CPR), con una incidencia menor de 1%. Su baja incidencia se atribuye a que la posición anormal del colon en situación retrorrenal es excepcional.⁴

Hadar y colaboradores⁵ descubrieron mediante imágenes de TAC que el colon puede encontrarse retrorrenal en 0.6% de los individuos. Hopper y colaboradores⁶ también demostraron por TAC en un estudio prospectivo y controlado que en decúbito supino la incidencia de colon retrorrenal es de 1.9% y puede aumentar hasta 4.7% cuando el paciente se encuentra en decúbito ventral, una posición bastante común en la CPR.

En reportes publicados en años previos, casi todos referidos a casos aislados o series pequeñas, se identificaron algunos factores de riesgo que pueden detectarse durante la evaluación preoperatoria (**Tabla 1**). Además, la incidencia de lesión colónica también es mayor

Tabla 1. Factores de riesgo de perforación colónica durante una NLPC

- Riñón en herradura
- Edad avanzada
- Distensión colónica
- Cirugía de derivación intestinal
- Sexo femenino
- Pacientes muy delgados
- Cirugía renal previa
- Escoliosis grave o mielomeningocele
- Riñón trasplantado

del lado izquierdo, punciones hacia los cálices inferiores y/o muy laterales.⁷

Sobre la base de una serie de casos, algunos autores encontraron que los factores de riesgo más importantes y que demostraron significancia estadística en su análisis fueron edad avanzada y presencia de riñón en herradura.⁸ Lo anterior puede atribuirse a una mala posición posterior del colon en las personas de edad avanzada debido a una menor cantidad de grasa perinéfrica. También, las anomalías retroperitoneales en los casos de riñón en herradura resultan de un defecto en el desarrollo normal de la fascia lateroconal combinado con la ausencia del riñón en su posición normal que provoca un desplazamiento posterior del colon.⁹

■ PREVENCIÓN

El punto clave es identificar a los pacientes con alto riesgo, y en aquellos pacientes que presentan uno o más de los factores de riesgo mencionados con anterioridad, la relación del riñón con los órganos adyacentes puede ser atípica, por lo que está indicado realizar una TAC como parte de la evaluación preoperatoria para determinar cuáles son los sitios de acceso seguros e identificar con claridad la posición del colon adyacente a la unidad renal afectada.^{10,11}

El estudio diagnóstico de un paciente con sospecha de urolitiasis con una TAC simple como imagen inicial tiene varias ventajas; además de proporcionar información detallada respecto a la relación anatómica renal que puede tener influencia en la selección de la punción, muestra superioridad comparada con la urografía excretora en la evaluación de pacientes con dolor agudo y exhibe la extensión, orientación, localización y densidad del cálculo.¹² Si la TAC se encuentra disponible, la posición del colon ascendente y del descendente debe considerarse en todos los casos con el objetivo de asegurarse que el colon retroperitoneal no se encuentra en una posición posterolateral o retrorrenal (**Imagen 3**). Una vez identificado el colon retrorrenal, la punción

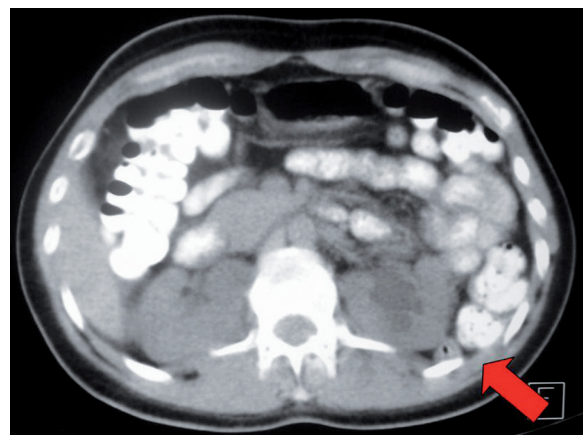


Imagen 3. Imagen sagital de TAC. Muestra la posición retrorrenal del colon descendente.

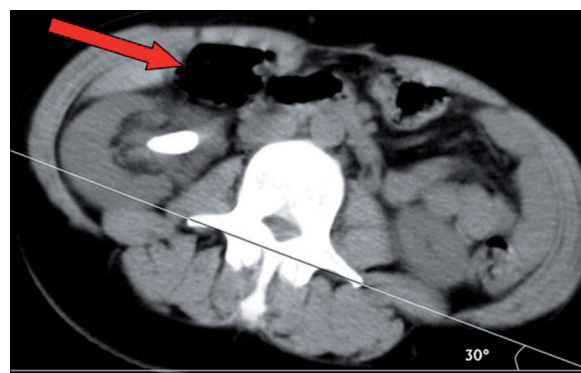


Imagen 4. Imagen por TAC en posición supina (Valdivia) en la que se ilustra el desplazamiento anteromedial del colon ascendente.

percutánea guiada por fluoroscopia estándar puede resultar insegura debido a la imposibilidad de identificar el intestino adyacente durante el intraoperatorio. En estos casos, las punciones asistidas con ultrasonido o guiadas por tomografía pueden ser ventajosas.¹³ Lo anterior también es aplicable en riñones trasplantados. La posición supina (Valdivia o sus modificaciones) puede ser también una alternativa; la incidencia reportada de lesión colónica en NLPC en esta posición es de 0%.¹⁴ Cormio y colaboradores¹⁵ argumentaron que, cuando el paciente se encuentra en posición ventral, el colon se desplaza contra la superficie lateral del riñón, con lo que se incrementa la posibilidad de lesión colónica. Sucede algo diferente con la posición supina, en la que el colon cae anteromedialmente y por tanto lejos de la zona de punción (**Imagen 4**).

■ DIAGNÓSTICO

La lesión colónica debe tenerse en cuenta si el paciente presenta hematoquecia en el transoperatorio o el posoperatorio, y signos de peritonitis o salida de gas o material intestinal a través del tracto de nefrostomía. Puede ser de utilidad realizar una nefrostografía anterógrada al final de cada NLPC para identificar una perforación colónica inadvertida.

Esta complicación debe descartarse en pacientes de alto riesgo que presentan fiebre, que es el signo más frecuente,¹⁶ o sepsis posoperatoria inexplicable. La mejor herramienta diagnóstica disponible en la actualidad es la TAC abdominal, la cual documenta con claridad el paso de la sonda de nefrostomía a través del colon adyacente. Si el paciente desarrolla una fístula nefrocolónica luego de retirar el tubo de nefrostomía, una ureteropielografía retrógrada es un método alternativo para confirmar el diagnóstico.

■ TRATAMIENTO

Alrededor de 85% de las lesiones del colon durante la NLPC pueden manejarse de manera conservadora,¹⁷ por lo que debe constituir la primera opción de tratamiento siempre y cuando la perforación sea retroperitoneal y el paciente no desarrolle signos de peritonitis o sepsis. Después de hacer el diagnóstico, el primer paso terapéutico es anular la comunicación nefrocolónica y descomprimir la vía urinaria. Lo anterior se consigue colocando un catéter ureteral y al traccionar el tubo de nefrostomía hacia la luz del colon, lo que crea una colostomía. Además, el paciente debe colocarse en un régimen de antibióticos de amplio espectro y una dieta baja en residuos.

La sonda colónica debe permanecer hasta la maduración del trayecto colocutáneo. Luego de 7 a 10 días, se debe realizar un estudio contrastado a través del tubo de colostomía y sólo si no existe evidencia de fístula nefrocolónica la sonda puede ser removida.^{4,18}

El manejo quirúrgico abierto con cierre primario o resección y anastomosis se reserva para pacientes con perforación intraperitoneal y signos de peritonitis o sepsis o en aquéllos en los que el manejo conservador falla.

El diagnóstico tardío de una fístula nefrocolónica o colocutánea puede requerir la creación de una colostomía para promover el cierre del trayecto fistuloso.^{19,20}

■ CONCLUSIÓN

Pese a su baja frecuencia, la posibilidad de una perforación colónica debe mantenerse en mente en todos los casos. Una de las medidas de prevención más importantes es una evaluación preoperatoria adecuada y la detección de los pacientes de alto riesgo. El diagnóstico y tratamiento temprano son de extrema importancia. La mayor parte de los casos puede manejarse de manera conservadora, pero debe instaurarse una vigilancia muy estrecha para detectar cualquier signo de complicaciones mayores como peritonitis o sepsis. En tales casos hay que establecer un tratamiento quirúrgico abierto con reparación primaria o derivación intestinal, según la gravedad de la lesión.

BIBLIOGRAFÍA

- Skolarikos A, Alivizatos G, De La Rosette J. Percutaneous nephrolithotomy and its legacy. *Eur Urol* 2005;47(1):22-8.
- Michel MS, Trojan L, Rassweiler JJ. Complications in percutaneous nephrolithotomy. *Eur Urol* 2007;51(4):899-906.
- Skolarikos A, De la Rosette J. Prevention and treatment of complications following percutaneous nephrolithotomy. *Curr Opin Urol* 2008;18(2):229-34.
- Shah O, Assimos DG. Complications of percutaneous renal surgery. En: Smith's textbook of Endourology, 2nd ed. Hamilton, London: BC Decker Inc.; 2006. p. 159-64.
- Hadar H, Gadoth N. Positional relations of colon and kidney determined by perirenal fat. *Am J Roentgenol* 1984;143(4):773-6.
- Hopper KD, Sherman JL, Luetthke JM, Ghaed N. The retrorenal colon in the supine and prone patient. *Radiology* 1987;162(2):443-6.
- Vallancien G, Capdeville R, Veillon B, *et al.* Colonic perforation during percutaneous nephrolithotomy. *J Urol* 1985;134(6):1185-7.
- Reddy PK, Hulbert JC, Lange PH, *et al.* Percutaneous removal of renal and ureteral calculi: experience with 400 cases. *J Urol* 1985;134(4):662-5.
- Le Roy AJ, Williams HJ Jr, Bender CE, *et al.* Colon perforation following percutaneous nephrostomy and renal calculus removal. *Radiology* 1985;155(1):83-5.
- Segura JW, Patterson DE, Le Roy AJ, *et al.* Percutaneous removal of kidney stones: review of 1000 cases. *J Urol* 1985;134(6):1077-81.
- Neustein P, Barbaric ZL, Kaufman JJ. Nephrocolic fistula: a complication of nephrostolithotomy. *J Urol* 1986;135(3):571-3.
- Lee WJ, Smith AD, Cubelli V, *et al.* Complications of percutaneous nephrolithotomy. *Am J Roentgenol* 1987;148(1):177-80.
- Morse RM, Spinak JP, Resnick MI. Iatrogenic colon and rectal injuries associated with urologic intervention: report of 14 patients. *J Urol* 1988;140(1):101-3.
- Appel R, Musmanno MC, Knight JG. Nephrocolic fistula complicating percutaneous nephrostolithotomy. *J Urol* 1988;140(5):1007-8.
- Netto RN Jr, Lemos GC, Fiuzza JL. Colon perforation following nephrolithotomy. *Urology* 1988;32(3):223-4.
- El-Kenawy MR, El-Kappany HA, El-Diasty TA, *et al.* Percutaneous nephrolithotomy for renal stones in over 1000 patients. *Br J Urol* 1992;69(2):470-5.
- Gerspach JM, Bellman GC, Stoller ML, *et al.* Conservative management of colon injury following percutaneous renal surgery. *Urology* 1997;49(6):831-6.
- Goswami A, Shrivastava P, Mukherejee A, *et al.* Management of colonic perforation during percutaneous nephrolithotomy in horseshoe kidney. *J Endourol* 2001;15(10):989-91.
- Noor Buchholz NP. Colon perforation after percutaneous nephrolithotomy revisited. *Urol Int* 2004;72(1):88-90.
- Nouira Y, Nouira K, Kallel Y, Feki W, Horchani A. Colonic perforation complicating percutaneous nephrolithotomy. *Surg Laparosc Endosc Percutan Tech* 2006;16(1):47-8.
- Begliomini H, Mattos D Jr. Bowel perforation during percutaneous renal surgery. *Int Braz J Urol* 2002;28(6):533-5.