



Manejo de seis casos de fractura de pene

Fulda-Graue SD, Urdiales A, Santana Z, Pérez R, Morales G, Pacheco-Gahbler C, Calderón-Ferro F.



■ RESUMEN

Objetivo: Presentar y analizar seis casos de fractura de pene; su diagnóstico, evolución y manejo.

Material y métodos: Se revisaron de forma retrospectiva (cuatro años) los expedientes con diagnóstico de fractura de pene. Se analizaron el historial clínico, mecanismo de acción, examen físico, diagnóstico, manejo, hallazgos y complicaciones quirúrgicas. Se encontraron seis pacientes con edades comprendidas entre 26 y 70 años. El mecanismo de acción en cuatro de ellos fue el coito y dos correspondieron a episodios autoinfligidos. En los seis se encontró deformidad, hematoma y entumecimiento. Ninguno presentó sangrado transuretral. La evolución fue menor de 12 horas y el diagnóstico fue clínico. Se sometieron a exploración quirúrgica: cinco casos con lesión unilateral de la túnica albugínea y uno con lesión de la vena dorsal. Se observó un seguimiento de seis meses. Uno presentó necrosis del prepucio que se controló con lavado mecánico y desbridamiento del tejido necrótico. El resto no presentó complicaciones. Se logró conservar las funciones sexual y anatómica.

Discusión: La túnica albugínea es la fascia más resistente del cuerpo humano, pero durante la erección pierde esa capacidad. En estado de flacidez tiene un grosor aproximado de 2.4 mm y en erección de 0.25 a 0.5 mm;

■ ABSTRACT

Objective: To present and analyze six cases of penile fracture in relation to immediate progression, diagnosis and management.

Materials and methods: Case records of patients diagnosed with penile fracture were retrospectively (4 years) reviewed. Case history, action mechanism, physical examination, diagnosis, management, findings and surgical complications were analyzed. The review included 6 patients with ages ranging from 26 to 70 years. Fracture occurred in 4 patients during coitus and was self-inflicted in 2 patients. Deformity, hematoma and numbness were present in all 6 patients. None presented with transurethral bleeding. Immediate progression was under 12 hours and diagnosis was clinical. Patients underwent exploratory surgery. Five patients presented with unilateral injury in the tunica albuginea and one patient presented with injury in the dorsal vein. Follow-up protocol was carried out for six months. One patient presented with foreskin necrosis that was managed with mechanical washing and necrotic tissue debridement. The other five patients did not present with complications. Sexual and anatomical functions were conserved.

Discussion: The tunica albuginea is the most resistant fascia of the human body but during erection it loses that

en este último estado es más frágil. El diagnóstico es clínico. El uso del ultrasonido tiene poca sensibilidad para mostrar la discontinuidad de la estructura. Ante la sospecha de lesión uretral se requiere una cistouretrografía para descartar la lesión. El manejo conservador origina hasta 40% de las complicaciones con desviación del pene y disfunción eréctil. La lesión de la vena dorsal puede semejar una fractura del cuerpo cavernoso al generar hematoma notorio y desviación del órgano.

Palabras clave: fractura de pene, traumatismo de pene, túnica albugínea.

quality. In its flaccid state it is approximately 2.4 mm thick and when erect it is between 0.25 and 0.5 mm thick. It is most fragile during erection. Fracture is clinically diagnosed. Rupture is not able to be seen with ultrasonography. When urethral injury is suspected cystourethrography must be performed for rule-out diagnosis. Conservative management is the cause of 40% of penile deviation and erectile dysfunction complications. Dorsal vein injury can appear to be a corpus cavernosum fracture by causing important hematoma and penile deviation.

Key words: penile fracture, penile trauma, tunica albuginea.



■ INTRODUCCIÓN

El traumatismo contuso del pene erecto puede lesionar la túnica albugínea del cuerpo cavernoso y ocasionar una fractura. En términos históricos, el control de este tipo de lesiones ha sido conservador, mediante compresión directa, antibióticos y analgesia. Esto representa una elevada incidencia de complicaciones hasta de 50%. En la actualidad, esta entidad representa una urgencia urológica que determina la función eréctil y el vaciamiento normal de la vejiga.¹⁻³

Al ocurrir la fractura, los pacientes pueden referir un chasquido seguido de dolor intenso, hematoma, equimosis y deformidad. El diagnóstico se basa sobre todo en el historial clínico y la exploración; en algunos casos puede ser de utilidad el ultrasonido para corroborar el diagnóstico.⁴

Los pacientes presentan una lesión uretral en 10% a 20% de los casos manifestada por hematuria, retención aguda de orina o uretrorragia; en 3% se observa la afectación de la vena dorsal. La lesión de la uretra puede confirmarse mediante uretrografía prequirúrgica.^{5,6}

Las complicaciones más comunes a largo plazo son las siguientes: disfunción eréctil, placas fibrosas, erecciones dolorosas con angulación y abscesos. Los pacientes con lesión de uretra pueden presentar fistulas uretrocutáneas, corpouretrales y estenosis uretral.

■ REVISIÓN DE LOS CASOS

Se revisaron de forma retrospectiva los expedientes de fractura peneana hasta cuatro años antes. Se analizaron el historial clínico, mecanismo de la lesión, examen

físico, diagnóstico, manejo, hallazgos y complicaciones quirúrgicas.

Se identificó a seis pacientes con edades comprendidas entre 26 y 70 años. En cuatro de ellos el mecanismo de la lesión fue el coito mismo y dos fueron casos autointligidos. En los seis sujetos se encontró deformidad, hematoma y entumecimiento (**Imagen 1**). Ninguno sufrió sangrado transuretral y no fue necesaria la práctica de una uretrografía. La evolución hasta el diagnóstico fue menor de 12 h, desde el traumatismo hasta la valoración urológica, y el diagnóstico se estableció por medios clínicos.

Todos los casos se sometieron a exploración quirúrgica (**Imagen 2**). Se realizó una incisión circunferencial en el surco balanoprepucial, así como disección proximal para efectuar una exploración completa de la túnica albugínea. Se identificaron cinco casos con lesión unilateral de la túnica albugínea y uno con afectación de la vena dorsal. La reconstrucción se realizó con Vicryl 3-0 con surgete y la lesión de la vena dorsal con ligadura (**Imagen 3**). Las dimensiones de las laceraciones de la túnica fueron de 0.5 a 3 cm de longitud.

El seguimiento tuvo una duración de seis meses a través de la consulta externa. Un individuo presentó necrosis del prepucio y fue necesario atenderlo con lavado mecánico y desbridamiento del tejido necrótico. El resto no mostró complicaciones. En todos los casos se conservaron la función sexual y la anatomía.

■ DISCUSIÓN

La túnica albugínea es la fascia más resistente del cuerpo humano, pero durante la erección pierde tal

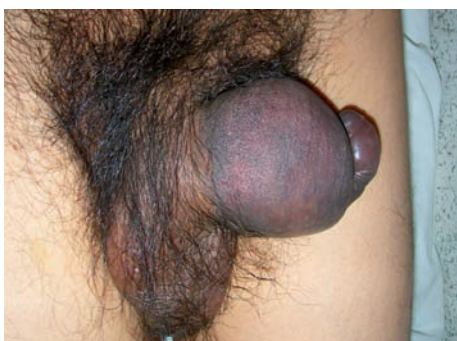

Imagen 1. Hematoma derecho que desvía el pene hacia la izquierda.

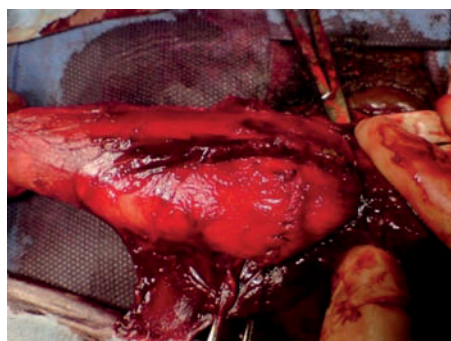


Imagen 3. Reconstrucción con surgete continuo con Vicryl 3-0.

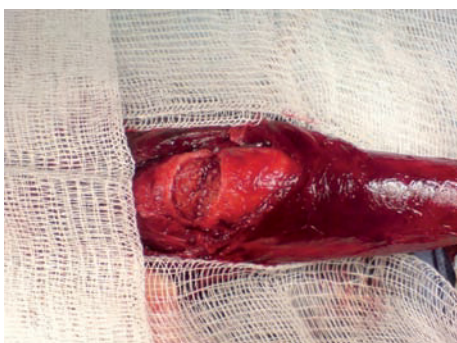

Imagen 2. Lesión unilateral de 2.5 cm.

capacidad. En su estado flácido tiene un grosor aproximado de 2.4 mm y en erección de 0.25 a 0.5 mm. El diagnóstico es clínico. El uso del ultrasonido tiene poca sensibilidad para mostrar su discontinuidad. Ante la sospecha de lesión uretral se requiere cistouretrografía. Al tratamiento conservador se atribuye hasta 40% de las complicaciones, con desviación del pene y disfunción eréctil.⁷ El compromiso de la vena dorsal puede simular una fractura del cuerpo cavernoso al provocar un hematoma considerable y la desviación del órgano. Aún es controversial el tipo de incisión practicada en la reconstrucción; la más recomendada es la circunferencial

del prepucio en el plano del surco balanoprepucial que permite una adecuada exploración de los cuerpos cavernoso y esponjoso.⁸

■ CONCLUSIONES

La fractura de pene es una anomalía infrecuente, pero tiene una repercusión importante en relación con la función sexual si no se trata de manera adecuada y oportuna.

BIBLIOGRAFÍA

1. Minor TX, Brant WO, Rahman UN, et al. Approach to management of penile fracture in men with underlying Peyronie's disease. *Urology* 2006; 68(4):858-61.
2. Dierks PR, Hawkins H. Sonography and penile trauma. *J Ultrasound Med* 1983; 28(9): 417-9.
3. Mydlo JH, Hayyeri M, Macchia RJ. Uretrography and cavernosography imaging in a small series of penile fractures: a comparison with surgical findings. *Urology* 1998; 51(4):616-9.
4. Nehru-Babu M, Hendry D, Ai-Saffar N. Rupture of the dorsal vein mimicking fracture of the penis. *BJU Int* 1999; 84(1):179-80.
5. Mellinger BC, Douenias R. New surgical approach for operative management of penile fracture and penetrating trauma. *Urology* 1992; 39(5):429-32.
6. Koifman L, Cavalcanti AG, Manes CH. Penile fracture – experience in 56 cases. *Int Braz J Urol* 2003; 29(1):35-9.
7. Asgari MA, Hosseini SY, Safarinejad MR. Penile fractures: evaluation, therapeutic approaches and long-term results. *J Urol* 1996; 155(1):148-9.
8. Kochakarn W, Viseshsindh V, Muangman V. Penile fracture: long-term outcome of treatment. *J Med Assoc Thai* 2002; 85(2):179-82.